

악관절원판 천공의 방사선학적 연구

연세대학교 치과대학 치과방사선학교실

김기덕·박창서

I. 서 론

악관절 내장증은 악관절원판 및 원판의 후방 인대 조직의 변화로 관절원판이 하악과두, 관절와, 그리고 관절융기에 대하여 비정상적인 위치로 전위된 상태로 정의할 수 있다^{11,37)}.

악관절 내장증은 정상적 악관절 기능에 장애를 초래하며 종종 관절잡음과 동통을 초래한다. 보통 악관절원판은 전내방으로 전위되나 후방전위도 보고된 바가 있다^{7,19)}. 이러한 악관절원판의 전방전위는 최대 개구시에 악관절원판이 원래의 위치로 되돌아가는 복위성 전방전위와 최대 개구시에도 원래의 위치로 되돌아가지 않는 비복위성 전방전위로 나눌 수 있다^{3,5,9,19,28)}. 악관절원판 자체는 정상일 수도 있으나 형태적 변화를 보일 수도 있다³⁶⁾. 이러한 상태가 오래 지속되면 악관절원판의 후방인대 조직에 천공이 일어나거나 이차적 골변화가 일어날 수 있는데^{2,6,7,8,9,21,28,36)}, 악관절원판 천공은 사체 부검²⁹⁾과 많은 외과적 관찰^{7,8,9,15,16,17,18)}을 통하여 보고되어 왔다.

악관절 조영술의 개발은 악관절원판의 역할을 명확히 조명하는데 있어 많은 도움을 주었으며^{5,7,9,19,20,28)}, fluoroscopy의 사용으로 악관절원판의 기능과 기능이상의 역동적 변화를 정확히 평가하는 것이 가능하게 되었고 악관절원판 천공의 진단에도 효과적으로 이용되어 왔

다^{5,7,15,16)}.

악관절 내장증에 대한 연구는 많은 임상적 연구의에도 해부학적 관찰²⁹⁾, 하악과두 운동 연구^{13,14)}, 방사선학적 연구^{18,19,22,25,28,45)}, 그리고 외과적 관찰^{7,8,25,38)}을 통하여 많은 연구가 이루어져 왔다. 악관절원판 천공에 대한 연구는 Öberg 등²⁹⁾이 110 사체의 사체부검 연구를 통하여 16예의 악관절원판 천공을 보고하였고, Helm 등¹⁶⁾과 Graham 등¹⁵⁾이 악관절원판 천공의 악관절 조영술 소견과 외과적 수술 소견을 비교 분석하였고, 국내에서는 김 등⁴⁶⁾의 자기공명영상장치를 통한 악관절원판 천공의 연구가 있고 최근에 김 등⁴⁷⁾이 악관절원판 천공에 대한 임상, 방사선학 및 외과적 비교 연구를 하였다. 이밖에도 악관절 내장증에 대한 많은 임상적, 방사선학적, 외과적 연구에 있어서 다수의 악관절원판 천공에 대한 보고가 있으나 악관절원판 천공 자체에 관한 총괄적이고 다각적인 연구가 국내외적으로 미흡한 실정이다.

이에 저자는 선학들의 연구를 기초로 하여 악관절원판 천공 환자의 임상적, 방사선학적 및 외과적 수술 소견을 분석하고, 외과적 수술 소견을 근간으로 하여 임상적 소견과 악관절 조영술 소견의 연관성과, 악관절원판 천공에 대한 임상적 소견과 악관절 조영술 소견의 정확도를 분석 연구함으로써 악관절원판 천공을 정확히 진단하고 또한 정확한 치료계획을 수립

하는 데에 다소나마 도움을 주고자 본 연구를 시도하여 다소의 지견을 얻었기에 이에 보고하는 바이다.

II. 연구 대상 및 방법

가. 연구 대상

1986년 1월부터 1990년 8월까지 악관절 장애를 주소로 연세대학교 영동세브란스병원 구강외과에 내원하여 악관절 조영술을 시행받아 악관절 조영술 소견상 악관절원판 천공으로 진단되어 악관절 수술을 시행받은 총 39명(44 joints) 중 외과적 수술 소견상 악관절원판 천공으로 확진된 총 34명(38 joints)과, 악관절 조영술을 시행받은 결과 악관절 조영술 소견상 악관절원판이 천공이 없으며 정상 위치를 보이는 총 39명(43 joint)을 연구 대상으로 하였다.

나. 연구 방법

악관절 조영술 소견과 외과적 수술 소견상 악관절원판 천공으로 진단된 총 34명 38 악관절에 대하여 임상적 소견, 악관절 조영술 소견 및 외과적 수술 소견의 분석을 시도하였다. 또한 악관절 조영단층촬영사진상 하악과두의 전방이동 정도의 차이를 객관적으로 비교하기 위하여, 악관절원판에 천공이 있는 군과 임상적 소견상 개구장애가 없고 악관절 조영술 소견상 악관절원판이 천공이 없으며 정상 위치를 보이는 총 43 악관절의 대조군과 비교 분석을 시도하였다.

1. 임상적 소견 분석

악관절원판 천공 환자의 임상기록을 토대로 하여 연령 및 성별, 동통 유무, 관절잡음 유무, 염발음 유무, 개구장애 유무를 분석하여 악관절원판 천공시에 나타나는 특징적인 임상적 증상이 있는지를 규명하고, 임상적 증상을 토대로 한 악관절원판 천공의 진단의 신뢰도를 분석하였다. 또한 악관절원판의 변위 정도에

따른 임상적 소견의 차이가 있는지를 악관절 조영술 소견과 결합하여 비교 분석하였다.

2. 악관절 조영술 소견 분석

(가) 폐구시의 악관절원판의 위치 및 최대 개구시의 악관절원판의 복위 여부 평가

환자의 악관절 조영단층촬영사진을 분석하여 폐구 상태에 있어서의 악관절원판의 위치를 확인하고 최대 개구시의 악관절원판 복위 여부를 평가, 분석하였다.

(나) 하악과두의 전방이동 정도 평가

악관절원판 천공이 있는 총 38예를 악관절원판의 복위성 여부에 따라 악관절원판이 천공과 복위성 전방전위를 보이는 군을 ADRP군, 악관절원판이 천공과 비복위성 전방전위를 보이는 군을 ADP군으로 분류하고, 이들과의 비교를 위하여 악관절원판이 천공이 없고 정상 위치를 보이며 환자가 개구장애를 호소하지 않는 군을 악관절 조영단층촬영사진과 환자의 임상기록을 참고로 총 43예를 선택하여 이를 N군으로 하여, 악관절 조영단층촬영사진상 하악과두의 전방이동 정도를 평가하여 '움직이지 않음', '약간 움직임', '관절용기의 후방경사위의 중간까지 이동', '관절용기의 정점까지 이동', '관절용기의 전방까지 이동'의 5가지 항목으로 나누어 분석하였다. 또한 하악과두의 최대개구시의 전방이동 정도의 객관적 비교를 위하여 다음의 방법으로 계측적 분석을 시도하였다.

(1) 묘사(tracing)

view box상에서 필름위에 반투명한 묘사지(transparent acetate paper)를 사용하여 관절와, 관절용기, 하악과두 및 필요한 해부학적 구조물을 묘사한 후에 계측점 및 계측선을 정하여 표시하였다.

(2) 계측점 및 계측선

S: 측두인고실열(squamotympanic fissure)의 입구의 하단점

E: 관절용기의 최하단점

S-E 선 : S와 E를 연결한 선
 X_1 : 폐구상태에서 S-E 선과 하악과두의 후방경계가 만나는 점
 Y_1 : 폐구상태에서 S-E 선과 하악과두의 전방경계가 만나는 점
 O_1 : S-E 선상에서의 X_1 과 Y_1 의 이등분점
 X_2 : 개구상태에서 S-E 선과 하악과두의 후방경계가 만나는 점
 Y_2 : 개구상태에서 S-E 선과 하악과두의 전방경계가 만나는 점
 O_2 : S-E 선상에서의 X_2 와 Y_2 의 이등분점

(3) 측정

하악과두의 전방이동 정도는 최대 개구시에 하악과두가 S-E 선상에 위치할 경우에는 점 O_1 과 점 O_2 간의 거리 (t)를 측정하고, (Fig. 1. A 참고) 최대 개구시에 하악과두가 S-E 선 하방에 위치할 경우에는 먼저 하악과두의 최상방점에서 S-E 선과 평행한 접선을 긋고, 하악과두의 최상방점에서 이 접선과 수직인 선을 그어 이 선이 S-E 선과 만나는 점과 점 O_1 과의 거리 (t)를 측정한다. (Fig. 1. B 참고)

(4) 통계처리

이상의 방법으로 측정된 후에 ADRP군, ADP군, N군의 하악과두의 전방이동 측정값 t에 대하여 ANOVA test를 시행하고 Neuman Keuls multiple comparison test를 시행하여 검증하여 각 군간에 통계학적으로 유의성있는

차이가 있는지를 알아보았다.

3. 외과적 수술 소견 분석

악관절원판 천공 환자의 입원 병록지와 수술 기록을 검토하여 악관절원판 천공의 위치를 조사 분석하였다.

III. 연구 성적

가. 임상적 소견

외과적 수술로 확인된 총 34명의 악관절원판 천공 환자 중에서 여자가 29명, 남자가 5명으로 여자가 남자보다 5.8배 정도 높은 발생 빈도를 보였다. 진단 당시 환자의 평균 연령은 36세였다. 연령 분포는 10대가 1명, 20대가 12명, 30대가 9명, 40대가 3명, 50대가 3명, 60대가 5명, 70대가 1명으로 17세에서 70세까지 다양한 연령 분포를 보였으나 20대와 30대가 21명 (62%)으로 가장 많은 빈도를 보였다. (Table 1 참고)

외과적으로 악관절원판 천공이 확인된 환자의 임상적인 소견을 분석한 결과 악관절원판 천공 환자의 경우 가장 많이 나타난 임상 증상은 악관절 동통과 개구장애를 보인 경우가 9예로 가장 많았고, 악관절 동통과 염발음을 보인 경우가 6예, 악관절 동통, 염발음, 그리고 개구장애를 모두 보인 경우가 6예, 악관절 동통

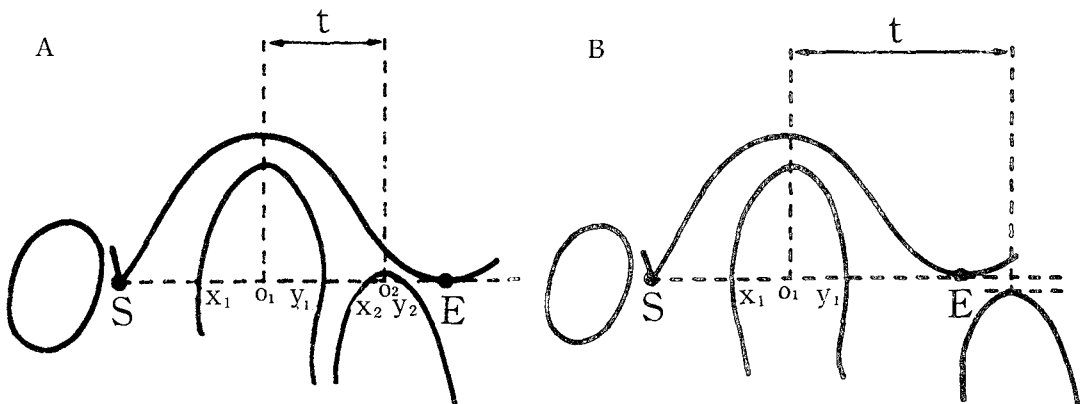


Fig. 1. Schematic illustration of measurement of condylar translation.

Table 1. Age and sex distribution of patients

Age	Male	Female	Total No. of patients
10-19	1	0	1
20-29	3	9	12
30-39	0	9	9
40-49	1	2	3
50-59	0	3	3
60-69	0	5	5
70-79	0	1	1
Total	5	29	34 patients (38 joints)

과 관절잡음을 보인 경우가 5예, 악관절 동통, 관절잡음, 그리고 염발음을 모두 보인 경우가 4예, 악관절 동통, 관절잡음, 염발음, 그리고 개구장애를 모두 보인 경우가 3예, 악관절 동통, 관절잡음, 그리고 개구장애를 모두 보인 경우가 2예, 개구장애만을 보인 환자가 2예, 악관절 동통의 증상만을 보인 경우가 1예였다. 이러한 임상적 증상을 악관절원판의 복위성 여부와 관련지어 보았을 때, 악관절원판이 천공과 복위성 전방전위를 보이는 군에서 가장 많이 나타난 임상적 증상은 악관절 동통과 관절잡음을 보인 경우로 4예였고, 다음이 악관절 동통, 관절잡음, 그리고 염발음을 모두 보인 경우로 2예였다. 악관절원판이 천공과 비복위성 전방전위를 보이는 군에서 가장 많이 나타난 임상적 증상은 악관절 동통과 개구장애를 보인 경우로 9예였고, 다음이 악관절 동통과 염발음을 보인 경우와 악관절 동통과 염발음 그리고 개구장애를 모두 보인 경우가 각각 6예였다. 이를 종합하여 분석할 때 악관절원판이 천공과 복위성 전방전위를 보이는 군에서 전체 6예중 6예 모두에서 악관절 동통과 관절잡음을 보였고, 2예에서 염발음을 보였다. 악관절원판이 천공과 비복위성 전방전위를 보이는 군에서 전체 32예중 30예에서 악관절 동통을 호소하였고, 22예에서 개구장애를 보였으며, 17예에서 염발음이, 8예에서 관절잡음이 나타났다. (Table 2 참고)

나. 악관절 조영술 소견

1. 폐구시의 악관절원판의 위치 및 최대 개구시의 악관절원판의 복위 여부 평가

외과적으로 악관절원판 천공이 확인된 전체 38예의 악관절 조영단층촬영사진을 분석한 결과 악관절원판이 복위성 전방전위를 보인 경우가 6예(15.8%)였고 비복위성 전방전위를 보인 경우가 32예(84.2%)였다. (Table 3 참고)

2. 하악과두의 전방이동 정도 평가

최대 개구시의 하악과두의 전방이동 정도는 악관절 조영단층촬영사진 소견상 N군의 경우에는 총 43예중 11예가 최대 개구시에 하악과두가 관절융기의 정점까지 이동하였고 32예가 관절융기의 전방까지 이동하였다. ADRP군의 경우 총 6예중 3예에서 하악과두가 관절융기의 정점까지 이동하였고 나머지 3예는 관절융기의 전방까지 이동하였다. ADP군의 경우 7예에서 하악과두가 약간 전방이동한 소견을 보였고 9예가 관절융기의 후방경사위의 중간 정도까지 이동하였으며 11예가 관절융기의 정점까지, 5예가 관절융기의 전방까지 이동하였다. (Table 4 참고)

이러한 하악과두의 전방이동 정도를 계측적으로 분석한 결과는 Table 5와 같다. N군의 경우 하악과두의 전방이동 계측량은 평균 15.80mm.였고 ADRP군의 경우는 평균 15.31mm..

Table 2. Correlation of clinical findings & arthrographic findings

Clinical findings	Arthrographic findings		Total No. of joints
	Anterior meniscus displacement with reduction and perforation	Anterior meniscus displacement without reduction and perforation	
Pain	0	1	1
LMO	0	2	2
Pain & click	4	1	5
Pain & crepitus	0	6	6
Pain & LMO	0	9	9
Pain & click & crepitus	2	2	4
Pain & click & LMO	0	2	2
Pain & crepitus & LMO	0	6	6
Pain & click & crepitus & LMO	0	3	3
Total	6	32	38

LMO: Limitation of mouth opening

Table 3. Distribution of arthrographic findings

Arthrographic finding	No. of joints	%
Anterior meniscus displacement with reduction and perforation	6	15.8
Anterior meniscus displacement without reduction and perforation	32	84.2
Total	38	100.0

Table 4. Comparison of arthrographic findings with condylar translation

Condylar translation	Arthrographic finding		
	Normal meniscus position (N)	Anterior meniscus displacement with reduction and perforation (ADRP)	Anterior meniscus displacement without reduction and perforation (ADP)
None	0 (0%)	0 (0%)	0 (0%)
Slight	0 (0%)	0 (0%)	7 (22%)
Halfway	0 (0%)	0 (0%)	9 (28%)
To the apex	11 (26%)	3 (50%)	11 (34%)
Beyond apex	32 (74%)	3 (50%)	5 (16%)
No. of joints	43	6	32

ADP군의 경우는 평균 8.60mm.의 전방이동 정도를 보였다. (Table 5 참고)

이를 통계학적 분석을 위하여 ANOVA test를 시행한 후 Neuman-Keuls multiple comparison test로 사후 검증한 결과 N군과 ADRP군 간에는 통계학적으로 유의성있는 차이가 없었으나, N군과 ADP군 간에는 통계학적으로 유의성있는 차이가 있었다. (p<0.05) 또한 ADRP군과 ADP군 간에도 통계학적으로 유의성있는 차이가 있었다. (p<0.05) (Table 6 참고)

다. 외과적 수술 소견

악관절 조영단층촬영사진 소견과 외과적 수술 소견을 비교 분석한 결과 악관절 조영단층 촬영사진상 악관절원판 천공으로 진단된 총 44예중 6예에서 외과적 수술 소견상 천공이 발견되지 않아 악관절원판 천공의 진단에 있어서 악관절 조영술의 신뢰도는 약 86.4%의 신뢰도를 보였다. (Table 7 참고)

환자의 수술 기록지를 참고로 하여 악관절원판상에서 천공의 위치를 조사 분석한 결과 악

Table 5. Measurement of condylar translation

Arthrographic finding	Normal meniscus position (N)	Anterior meniscus displacement with reduction and perforation (ADRP)	Anterior meniscus displacement without reduction and perforation (ADP)
Average of condylar translation (mm)	15.80	15.31	8.60
No. of joints	43	6	32

Table 6. Comparison of significance level of condylar translation

Patient group	Normal meniscus position (N)	Anterior meniscus displacement with reduction and perforation (ADRP)	Anterior meniscus displacement without reduction and perforation (ADP)
Normal meniscus position (N)			
Anterior meniscus displacement with reduction & perforation (ADRP)			
Anterior meniscus displacement without reduction & perforation (ADP)			

* significant (p<0.05)

Table 7. Evaluation of arthrographic findings

	No. of joints	%
Surgical findings of perforation	38	86.4
Flase positive findings	6	13.6
Total	44	100.0

Table 8. Site of perforation

Site of perforation	No. of joints	%
Meniscus itself	1	2.6
At the junction of the meniscus and posterior attachment	23	60.5
Posterior attachment	14	36.9
Total	38	100.0

관절원판의 천공이 확인된 총 38예중 관절원판과 관절원판의 후방인대 조직과의 경계 부위에 천공이 된 경우가 23예(60.5%)로 가장 많았고 관절원판의 후방인대 조직에 천공이 된 경우가 14예(36.9%), 악관절원판 자체에 천공이 된 경우가 1예(2.6%)였다. (Table 8 참고)

IV. 총괄 및 고찰

악관절 내장증은 악관절원판의 비정상적 전방전위와 관계가 있다는 것이 최근의 개념이다^{8,11,37}) 악관절 내장증의 원인은 아직 명확하게 밝혀지지는 않았으나 생각할 수 있는 요인은 여러가지가 있다. 비교적 분명한 원인으로 악골예의 외상^{7,10,14})을 생각할 수 있고 가설적으로 생각할 수 있는 원인으로 외측 익돌근의 상두와 하두 사이의 부조화에 기인된 악관절원판의 부조화를 고려할 수가 있다^{8,10,14,27,37}). 이러한 형태의 부조화는 약물반응이나 비정상적인 교합관계, 정서장애에 의한 신경-근 장애등에 의해서 야기될 수가 있다^{7,10,14}). 또다른 가능한 원인으로 측두근의 후방 근섬유의 섬유성 수축을 생각할 수가 있다¹⁴). 측두근의 후방 근

섬유는 stomatognathic system의 다른 어떤 근육보다도 stretch injury를 받기가 쉬운 것으로 알려져 있다. 전신마취시에 과도한 힘으로 개구를 유도할 경우와 같이 과도한 개구 유도가 측두근의 후방 근섬유에 섬유성 수축을 촉발시킬 수가 있고 이로 인하여 하악과두가 후방으로 이동되고 악관절원판이 전방으로 이동된다. 또한 가장 흔하게 볼 수 있는 경우로 불규칙한 교합경사로 인하여^{7,10,14}) 악관절원판이 전방으로 이동되고 하악과두가 후방으로 전위되는 경우를 볼 수 있다.

일반적으로 악관절 내장증이 발생하고 진행하고 또 이에 수반되어 나타나는 증상에는 일정한 형태가 있다. 첫번째로 나타나는 증상으로 비교적 경미한 intracapsular edema (posterior capsulitis)가 나타나고 주기적인 reciprocal clicking이 나타날 수 있다¹²). 수 주나 수 개월이 경과되면서 이러한 관절잡음은 지속적으로 일어나게 된다. 처음에는 개구시의 관절잡음이 보통 개구운동의 초기에 일어나나 수 개월 또는 수 년이 지나면서 관절잡음은 점차 개구운동의 중간이나 말기에 나타나고 더 만성적으로 진행되게 되면 개구시의 관절잡음은 더욱 개구운동의 말기에 나타나게 되면서 급기야는 관절원판이 완전히 전방으로 탈구됨에 따라 더 이상 관절잡음이 들리지 않게 되고 개구장애가 초래된다^{13,14,18,23,25}).

개구장애는 보통 관절잡음이 일어난 다음에 일어나게 되며, 관절잡음이 일어나는 시기에도 종종 나타나기도 한다. 종종 환자는 이환된 부위의 하악과두와 하악지를 내측이나 전방으로 움직임으로 해서 이러한 개구장애를 해소시키는 방법을 터득하게 된다. 점차 시간이 경과하면서 이러한 개구장애는 점차 지속적인 것이 되면서 환자는 더 이상 관절잡음을 유발할 수 없게 되고 manipulation에 의해서도 더 이상 하악과두를 전방으로 이동시킬 수가 없게 된다. 이러한 개구장애가 점점 만성적으로 되면 하악과두가 기능을 하면서 전방전위된 악관절원판을 점점 더 전방으로 이동시켜 하악과두의 운동 범위가 점점 더 커지게 된다. 그러나 악관절원판은 원래의 위치로 회복되는 것이 아니

라 하악과두의 전 운동 범위에 걸쳐 계속 전방 전위된 상태로 있게 된다^{11,14}.

악관절원판이 전방전위되면서 악관절원판의 후방인대는 지속적으로 늘어나서 하악과두와 하악와의 사이에 위치하게 된다. 하악과두는 악관절원판의 후방인대에 seat 또는 herniated sac을 형성하게 되고 후방인대의 이러한 herniated portion은 혈류 감소로 인하여 점점 fibrous하게 된다. 이러한 변화는 비정상적인 기능에 대한 조직의 adaptive remodeling으로 생각할 수가 있다. 이러한 상태가 오래 지속되면 급기야 악관절원판의 후방인대의 herniated portion에 천공이 일어나게 된다¹⁴. 이러한 상태가 수 개월 또는 수 년이 진행되면서 악관절 내장증은 악관절의 골조직에 퇴행성 변화를 유도하여 악관절증이 생기게 된다^{2,6,7,8,9,21,38,36}.

본 연구에 있어서 악관절원판의 천공으로 악관절 수술을 시행받아 악관절원판의 천공이 확인된 총 34명의 환자중 여자가 29명, 남자가 5명으로 여자가 남자에 비해 5.8배 정도 높은 빈도를 보여 (Table 1 참고) 악관절 내장증의 환자 분포를 보고한 Delfino 등⁸)이 8.3 : 1, Dolwick 등⁹)이 4.5 : 1, Schwartz 등³⁷)이 4.6 : 1로 여성에 더욱 호발한다는 보고와 유사한 소견을 보였다. 연령 분포는 20대가 35.3%, 30대가 26.5%로 20대와 30대에서 가장 많은 분포를 보여 Delfino 등⁸), Schwartz 등³⁷)의 보고와 유사한 소견을 보였다.

악관절 내장증의 진단은 환자의 저작계에 대한 전반적인 검사에 의해서 이루어지게 되는데 이러한 검사는 과거력, 임상적 검사, 방사선학적 검사 그리고 때때로 특수 진단 검사를 통하여 이루어지게 된다¹¹). 비교적 최근에 이르러 악관절 내장증이 악관절 동통과 기능장애에 있어서 중요한 원인이 됨이 밝혀졌다^{5,13,14,18,19,28}). 많은 임상적 증상들이 관절원판의 변위에 따라 특기할 연관관계가 있을 것으로 사료되어 많은 연구들이 있어왔다^{16,20,31,32,33,35}). 악관절 조영술이나 전산화 단층촬영, 자기공명영상장치등 악관절원판을 볼 수 있는 방사선학적 방법이 개발되기 이전에는 임상가들은 악관절의 단순 방사선 사진과 함께 단지 임상적 소견만으로 이

러한 평가를 시도하여 왔다. 그러나 임상적 소견과 악관절 조영술 소견을 결합한 연구에 있어서 악관절원판의 변위와 특정 임상적 소견과의 관련성이 희박하다는 보고가 지배적이 다^{16,20,31,32-35,42}).

본 연구에 있어서는 악관절원판이 천공과 복위성 전방전위를 보이는 군에 있어서 총 6예중 악관절 내장증시 복위성 전방전위시의 특징이라고 받아들여지는 관절잡음이 6예 모두에 있어서 관찰되었으나 악관절원판이 천공과 비복위성 전방전위를 보이는 군에 있어서는 총 32예중 비복위성 전방전위시의 특징으로 일컬어지는 개구장애의 소견은 22예에 있어서 관찰되었다. (Table 2 참고) 또한 악관절원판이 비복위성 전방전위를 보이는 경우에도 전체 32예중 8예(25%)에서 관절잡음의 소견이 관찰되었는데 이는 악관절 내장증 환자에 있어서의 임상적 소견과 악관절 조영술 소견을 비교 연구한 Roberts 등³⁵) (1988)의 연구에서도 악관절원판이 비복위성 전방전위를 보이는 경우에도 약 16%에서 관절잡음이 있었다는 연구 결과와 유사한 소견을 보였다. 이러한 결과는 악관절 조영단층촬영사진이 시상면만을 보여주기 때문에 악관절원판의 전내측전위에서 기인된 관절잡음을 구별할 수 없는에서 기인된 것이 아닌가 추정된다. 악관절원판의 천공시에 나타나는 특징적 소견으로 받아들여지고 있는 염발음^{11,15,26,47})에 있어서는 Graham 등¹⁵) (1984)은 악관절 수술을 시행받아 악관절원판에 천공이 있는 것으로 확인된 총 15예를 연구하면서 개구가 25mm 이상 되지 않는 3예를 제외하고는 악관절원판에 천공이 있는 모든 환자에 있어서 이환 부위에 염발음이 있음을 보고하였다. 그러나 본 연구에 있어서는 악관절원판에 천공이 있음이 확인된 총 38예중 19예(50%)에 있어서만이 이환된 부위에 염발음이 관찰되었다. Helm 등¹⁶)은 6예의 악관절원판 천공 환자를 연구하면서 단지 임상적 증상만으로는 악관절원판 천공을 진단하기는 어렵다고 보고하였다.

본 연구의 결과를 볼 때 임상적 증상만으로는 어느 정도의 악관절원판의 상태의 추정은 가능하나 실제로 관절원판에 천공이 있음에도 임상

적 소견상 이환 악관절 부위에 염발음이 관찰되지 않는 경우가 약 50%에서 관찰되므로 임상적 소견만으로 악관절원판의 천공을 정확히 진단하기는 어려운 것으로 사료된다. 따라서 악관절원판의 천공을 정확히 진단하기 위해서는 임상적 소견에 의한 평가외에 악관절 조영술을 아울러 시행함으로써 진단의 정확성을 높이는 것이 필요하다고 생각된다.

악관절 조영술은 많은 연구에 있어서 악관절 내장증을 진단하는 데에 있어서 그 뛰어난 진단학적 가치가 입증되었다^{5-9,14,18,19,23,28,30,39,40,41,43}. 또한 최근에는 fluoroscopy 없이 일반적인 진료실에서 악관절 조영술을 시행하는 방법이 시도되고 있다^{1,4,44}. 악관절 조영술 소견상 악관절원판 천공의 진단은 하관절강에 조영제를 주입시 하관절강뿐만 아니라 상관절강까지 거의 동시에 조영제가 주입되어 상관절강과 하관절강이 모두 방사선 불투과상을 보이는 것으로 진단할 수가 있다^{3,5,8,9,18,41}. 그러나 악관절 조영술시 술자의 잘못에 의하여 조영제를 주입시 바늘이 관절원판이나 인대를 관통하여 잘못된 조영제의 주입으로 인한 false-positive finding이 존재할 위험이 항상 존재한다⁸. Delfino 등⁸)은 악관절원판 천공의 악관절 조영술 소견과 외과적 소견을 비교 분석하면서 약 15%의 false-positive finding을 보고하였다. 본 연구에 있어서도 연구대상 총 44예중 6예(13.6%)에 있어서 false-positive finding이 관찰되었다.(Table 7 참고) 이러한 오진율은 악관절 조영술을 시행하는 술자의 숙련도에 좌우되는 바 악관절 내장증을 진단하는 데에 있어서 악관절 조영술을 시행하는 경우에는 악관절에 대한 정확한 해부학적 이해와 술자의 많은 훈련에 의해서 진단학적 정확성을 높이는 것이 중요하다고 사료된다.

악관절원판 천공 환자의 악관절 조영단층촬영사진을 분석한 결과 악관절원판이 정상위치를 보인 경우는 한 예도 없었고 악관절원판의 위치가 비복위성 전방전위를 보인 경우가 32예(84.2%), 복위성 전방전위를 보인 경우가 6예(15.8%)에서 나타났다.(Table 3 참고) 이러

한 결과는 이전까지의 연구 결과에서와 같이 악관절원판의 천공이 악관절원판의 변위와 밀접한 관계가 있으며 악관절 내장증의 진행된 형태임을 보여준다^{2,6}. 그러나 대부분의 악관절원판 천공이 악관절원판의 비복위성 전방전위와 동반되어 나타나지만 15.8%에서 복위성 전방전위와 동반되어 관절원판의 천공이 나타난 것을 고려할 때 악관절 내장증을 임상적 소견과 일반 악관절 사진만으로 평가시에 세심한 주위가 필요하다고 생각된다.

Anderson 등²⁾(1985)은 악관절 장애가 있는 141명의 환자를 분석 연구하면서 악관절의 골변화의 빈도는 악관절 내장증의 진행 정도와 밀접한 관계가 있음을 보고하면서 특히 악관절원판에 천공이 있을 경우 더욱 뚜렷한 골변화가 있음을 보고하였다. 또한 Brand 등⁶⁾(1989)은 211명의 악관절 내장증 환자를 분석 연구하면서 악관절 내장증 환자의 47%에서 악관절의 골변화가 있었음을 보고하였고 악관절원판에 천공이 있는 모든 환자에서 악관절의 골변화가 동반되었음을 보고하였다. 본 연구에 있어서 악관절원판에 천공이 있는 경우 악관절의 골변화 유무에 대한 평가는 시행되지는 못하였으나 차후에 악관절 단층촬영을 통한 악관절의 골변화 유무를 파악, 악관절 내장증과 악관절증과의 관련성에 대한 연구가 필요하리라 사료된다.

하악과두의 전방이동 정도에 관한 여러 연구는 하악과두의 전방이동 정도에 많은 다양성이 있음을 보여준다^{20,24,31} Katzberg 등²⁰⁾(1982)과 Roberts 등³¹⁾(1985)은 악관절원판이 비복위성 전방전위를 보이는 경우가 복위성 전방전위나 정상 위치를 보이는 경우보다 하악과두의 전방이동이 현저하게 작음을 보고하였다. 본 연구의 결과에서도 N군의 하악과두의 전방이동 측정량은 평균 15.80mm.였고 ADRP군의 경우는 평균 15.31mm., ADP군은 평균 8.60mm.로 (Table 5 참고) N군과 ADRP군 사이에는 통계학적으로 유의성 있는 차이가 없었으나, N군과 ADP군, ADRP군과 ADP군 간에는 통계학적으로 유의성 있는 차이(p<0.05)를 보여 (Table 6 참고) 악관절원판의 천공이 동반된

경우에도 악관절원판이 비복위성 전방전위를 보이는 경우가 복위성 전방전위를 보이는 경우나 정상 위치를 보이는 경우보다 하악과두의 전방운동에 제한이 있음을 보여주었다.

악관절 내장증 환자에 있어서 하악과두의 운동정도는 항상 변하지 않는 것이 아니다^{14,31)}. 악관절원판이 비복위성 전방전위를 보이는 경우에도 하악과두가 지속적으로 기능을 하면서 관절원판의 후방인대가 계속 늘어나고 급기야 천공이 되면서 하악과두의 운동정도가 계속 증가하게 된다. 본 연구 결과에서도 악관절원판이 비복위성 전방전위를 보이면서도 하악과두의 전방이동이 관절용기의 정점이나 이보다 전방에 위치하는 경우가 50%를 차지하였다. (Table 4 참고) 최대 개구시의 하악과두의 위치를 악관절 조영단층촬영사진상에서 평가한 결과를, 마찬가지로 방법으로 연구한 Roberts 등³¹⁾(1985)의 연구 결과와 비교한 결과는 Table 9와 같다. 악관절원판이 비복위성 전방전위를 보이는 경우는 Roberts의 경우 전체의 47%가 관절용기의 정점 또는 관절용기의 전방까지 하악과두가 이동한 결과를 보여 본 연구의 악관절원판 천공이 동반된 경우 50%가 관절용기의 정점 또는 이보다 전방까지 하악과두가 이동한 결과와 유사한 소견을 보였다. 그러나 악관절원판이 정상위치를 보이거나 복위성

전방전위를 보이는 경우에 있어서 본 연구에서는 하악과두의 전방이동이 N군과 ADRP군 모두에 있어서 관절용기의 정점 또는 그 전방까지 이루어진 반면 Roberts의 결과는 정상군의 20%에서, 복위성 전방전위군의 16%에서 관절용기의 정점에 못 미치는 전방이동 정도를 보였다. (Table 9 참고) 이러한 차이는 인종간에 있어서의 차이, 정상군의 선정에 있어서의 기준의 차이, 연구 대상 크기의 차이, 그리고 각군의 분류에 있어서의 가치 기준의 차이등에 의해서 기인된 것으로 사료된다. 그러나 Katzberg 등²⁰⁾(1982)의 연구에서는 악관절원판이 비복위성 전방전위를 보이는 총 20예중 11%만이 관절용기의 정점이나 이보다 전방까지 하악과두가 전방이동하였다고 보고하였다.

이러한 연구 결과를 분석할 때 악관절원판이 비복위성 전방전위를 보일 경우에도 하악과두의 전방이동 정도는 거의 정상과 유사한 정도의 전방이동 정도를 보일 수도 있다는 것을 보여주며, 특히 악관절원판에 천공이 있는 경우에는 관절원판의 후방인대 조직의 찢어짐으로 인한 하악과두의 전방이동의 증가가 아울러 동반된 것이 아닌가 추정된다. 따라서 비록 비복위성 전방전위군이 정상군이나 복위성 전방전위군보다 통계학적으로 유의차가 있을 만큼 하악과두의 전방이동 정도에 차이가 있다고 할

Table 9. The condylar translation compared with Roberts' study

Condylar translation	N		ADR		AD	
	Roberts	Author	Roberts	Author	Roberts	Author
Slight	1 (2%)	0 (0%)	2 (2%)	0 (0%)	15 (16%)	7 (22%)
Halfway	9 (18%)	0 (0%)	13 (14%)	0 (0%)	35 (38%)	9 (28%)
To the apex	34 (67%)	11 (26%)	55 (61%)	3 (50%)	34 (37%)	11 (34%)
Beyond apex	7 (14%)	32 (74%)	20 (22%)	3 (50%)	9 (10%)	5 (16%)
Total No. of joints	51 (100%)	43 (100%)	90 (100%)	6 (100%)	93 (100%)	32 (100%)

N: Normal meniscus position and no perforation

ADR: Anterior meniscus displacement with reduction

ADRP: Anterior meniscus displacement with reduction and with perforation

AD: Anterior meniscus displacement without reduction

ADP: Anterior meniscus displacement without reduction and with perforation

지라도 환자 개개인의 하악과두의 전방이동 정도만을 측정함으로써 관절원판의 정확한 상태 (특히 악관절원판 천공 유무)를 정확히 평가하는 것은 어려운 일이라고 사료된다. 또한 하악과두의 기능적 측면을 보다 정확히 분석하기 위해서는 하악과두의 전, 후방 운동의 평가뿐만 아니라 내, 외측 운동의 평가 및 악관절원판의 위치와 연관된 동적관계등을 아울러 평가하여야 하며, 이러한 다양한 하악과두 운동의 재현 및 보다 객관적인 평가를 위해서는 fluoroscopy상에서 관찰되는 모든 하악과두 운동을 videotape등에 녹화하여 정밀한 분석 평가를 시행하여야 한다고 생각된다.

악관절원판 천공의 위치는 외과적으로 확인된 전체 38예중 23예(60.5%)가 악관절원판과 관절원판의 후방인대 조직과의 경계에 위치하였고 후방인대 조직에 천공이 있는 경우가 14예(36.9%), 악관절원판 자체에 천공이 있는 경우는 1예(2.6%)에서 관찰되었는데(Table 8 참고) 이러한 연구 결과는 악관절원판의 천공이 악관절원판의 전방전위와 밀접한 관계가 있음을 보여준다.

V. 결 론

저자는 1986년 1월부터 1990년 8월까지 악관절 장애를 주소로 연세대학교 영동세브란스병원 구강외과에 내원하여 악관절 조영술을 시행받아 악관절 조영술 소견상 악관절원판 천공으로 진단되어 악관절 수술을 시행받은 총 39명 44 악관절중 외과적 수술 소견상 악관절원판 천공으로 확진된 총 34명 38 악관절에 대하여 임상적 소견, 악관절 조영술 소견 및 외과적 수술 소견을 분석하고, 또한 악관절 조영단층촬영사진상 하악과두의 전방이동 정도의 차이를 객관적으로 비교하기 위하여 악관절원판에 천공이 있는 군과 임상적 소견상 개구장애가 없고 악관절 조영술 소견상 악관절원판이 천공이 없으며 정상 위치를 보이는 총 43 악관절의 대조군과 비교 분석을 시도하여 다음과 같은 결론을 얻었다.

1. 외과적 수술로 확인된 총 34명의 악관절

원판 천공 환자 중에서 여자가 29명, 남자가 5명으로 여자가 남자보다 5.8배 많았으며 평균 연령은 36세였다. 연령 분포는 17세에서 70세까지 다양한 연령 분포를 보였으나 20대와 30대가 21명(62%)으로 가장 많은 빈도를 보였다.

2. 악관절원판이 천공과 비복위성 전방전위를 보이는 군의 빈번한 임상적 증상은 악관절 동통과 개구장애였고, 악관절원판이 천공과 복위성 전방전위를 보이는 군에 있어서 빈번한 임상적 증상은 악관절 동통과 관절 잡음이었다.
3. 악관절 조영단층촬영사진상 악관절원판이 천공과 비복위성 전방전위를 보이는 군이 32예(84.2%)였고, 악관절원판이 천공과 복위성 전방전위를 보이는 군이 6예(15.8%)였다.
4. 악관절원판이 천공과 비복위성 전방전위를 보이는 군이 천공이 없으며 정상 위치를 보이는 군이나 천공과 복위성 전방전위를 보이는 군보다 하악과두의 전방이동 정도가 작았다. ($p < 0.05$)
5. 악관절 조영단층촬영사진 소견상 악관절원판 천공의 소견을 보인 44예중 외과적 수술 소견상 false positive finding이 6예에서 관찰되어 악관절 조영술의 신뢰도는 약 86.4%가 되었다.
6. 외과적 수술 소견상 악관절원판 천공이 확진된 38예에서 천공의 위치는 악관절원판과 관절원판의 후방인대 조직 사이에 위치한 경우가 23예(60.5%)였고, 후방인대 조직에 천공이 있는 경우가 14예(36.9%), 악관절원판 자체에 천공이 있는 경우는 1예(2.6%)에서 관찰되었다.

이상의 결과를 종합하여 볼 때 악관절원판 천공의 정확한 진단 및 치료 계획을 수립하기 위해서는 상세한 임상적 소견의 분석 및 숙련된 악관절 조영술에 의한 방사선학적 소견을 함께 분석하는 것이 필요하며 또한 하악과두 운동의 기능적 검사를 위해서는 좀 더 객관적이며 입체적인 분석 방법이 필요하다고 사료된다.

참 고 문 헌

1. Abramovitch, K., Dolwick, M.F., and Langlais, R.P.: Temporomandibular joint arthrography without fluoroscopy, *Oral Surg. Oral Med. Oral Pathol.*, 65:387-395, 1988.
2. Anderson, Q.N., and Katzberg, R.W.: Pathologic evaluation of disc dysfunction and osseous abnormalities of the temporomandibular joint, *J. Oral Maxillofac. Surg.*, 43:947-951, 1985.
3. Barrs, D.M., and et al.: Arthrotomography of the temporomandibular joint, *Arch. Otolaryngol.*, 107:337-339, 1981.
4. Benson, B.W., and et al.: Temporomandibular joint arthrography: A comparison between a fluoroscopic and a nonfluoroscopic technique, *Oral Surg. Oral Med. Oral Pathol.*, 67:600-605, 1989.
5. Blaschke, D.D., Solberg W.K., and Sanders, B.: Arthrography of the temporomandibular joint: review of current status, *J.A.D.A.*, 100:388-395, 1980.
6. Brand, J.W., and et al.: The effects of temporomandibular joint internal derangement and degenerative joint disease on tomographic and arthrotomographic images, *Oral Surg. Oral Med. Oral Pathol.*, 67:220-223, 1989.
7. Bronstein, S.L., Tomasetti, B.J., and Ryan, D.E.: Internal derangements of the temporomandibular joint: Correlation of arthrography with surgical findings, *J. Oral Surg.*, 39:572-584, 1981.
8. Delfino, J.J., and Eppley, B.L.: Radiographic and surgical evaluation of internal derangement of the temporomandibular joint, *J. Oral Maxillofac. Surg.*, 44:260-267, 1986.
9. Dolwick, M.F., and et al.: Arthrotomographic evaluation of the temporomandibular joint, *J. Oral Surg.*, 37:793-799, 1979.
10. Dolwick, M.F., Katzberg R.W., and Helms, C.A.: Internal derangements of the temporomandibular joint: Fact or fiction?, *J. Prosthet. Dent.*, 49:415-418, 1983.
11. Dolwick, M.F., and Riggs, R.R.: Diagnosis and treatment of internal derangements of the temporomandibular joint, *Dental Clinics of North America*, 27:561-572, 1983.
12. Farrar, W.B.: Diagnosis and treatment of painful temporomandibular joint, *J. Prosthet. Dent.*, 20:345-351, 1968.
13. _____: Characteristics of the condylar path in internal derangements of the TMJ, *J. Prosthet. Dent.*, 39:319-323, 1978.
14. Farrar, W.B., and McCarty, W.L.: Inferior joint space arthrography and characteristics of condylar paths in internal derangements of the TMJ, *J. Prosthet. Dent.*, 41:548-555, 1979.
15. Graham, G.S., Ferraro, N.F., and Simms, D.A.: Perforations of the temporomandibular joint maniscus: Arthrographic, surgical and clinical findings, *J. Oral Maxillofac. Surg.*, 42:35-38, 1984.
16. Helms, C.A., and et al.: Perforation in the temporomandibular joint, *Br. J. Radiol.*, 53:283-285, 1980.
17. Isacson, G., and et al.: Internal derangement of the temporomandibular joint: Radiographic and histologic changes associated with severe pain, *J. Oral Maxillofac. Surg.*, 44: 771-778, 1986.
18. Katzberg, R.W., and et al.: Arthrotomography of the temporomandibular joint: New technique and preliminary observations, *A.J.R.*, 132:949-955, 1979.

19. Katzberg, R.W., and et al.: Arthrotomography of the temporomandibular joint, *A.J.R.*, 134:995-1003, 1980.
20. Katzberg, R.W., and et al.: Correlation of condylar mobility and arthrotomography in patients with internal derangements of the temporomandibular joint, *Oral Surg.*, 54: 622-627, 1982.
21. Katzberg, R.W., and et al.: Internal derangements and arthritis of the temporomandibular joint, *Radiology*, 146:107-112, 1983.
22. Kiehn, C.L.: Meniscectomy for internal derangement of temporomandibular joint, *Am. J. Surg.*, 83:364-373, 1952.
23. Lynch, T.P., and Chase, D.C.: Arthrography in the evaluation of the temporomandibular joint, *Radiology*, 126:667-672, 1978.
24. Madsen, B.: Normal variations in anatomy, condylar movements, and arthrosis frequency of the temporomandibular joints, *Acta Radiol. [Diagn.]*, 4:273-288, 1966.
25. McCarty, W.L., and Farrar, W.B.: Surgery for internal derangements of the temporomandibular joint, *J. Prosthet. Dent.*, 42: 191-196, 1979.
26. Moffett, B.C., and et al.: Articular remodeling in the adult human temporomandibular joint, *Am. J. Anat.*, 115:119-142, 1964.
27. Moloney, F., and et al.: Internal derangements of the temporomandibular joint. I. Clinical and radiological diagnosis, *Australian Dental Journal*, 30:253-259, 1985.
28. Murphy, W.A.: Arthrography of the temporomandibular joint, *Radiol. Clin. North Am.*, 19:365-378, 1981.
29. Öberg, T., and et al.: The temporomandibular joint: A morphological study on a human autopsy material, *Acta Odontol. Scandi.*, 29:349-384, 1971.
30. Rasmussen, O.C.: Semiopaque arthrography of the temporomandibular joint, *Scand. J. Dent. Res.*, 88:521-534, 1980.
31. Roberts, C.A., and et al.: Mandibular range of motion versus arthrographic diagnosis of the temporomandibular joint, *Oral Surg. Oral Med. Oral Pathol.*, 60:244-251, 1985.
32. Roberts, C.A., and et al.: Clinical and arthrographic evaluation of the temporomandibular joint sounds, *Oral Surg. Oral Med. Oral Pathol.*, 62:373-376, 1986.
33. Roberts, C.A., and et al.: Clinical and arthrographic evaluation of the location of the temporomandibular joint pain, *Oral Surg. Oral Med. Oral Pathol.*, 64:6-8, 1987.
34. Roberts, C.A., and et al.: Comparison of arthrographic findings of the temporomandibular joint with palpation of the muscles of mastication, *Oral Surg. Oral Med. Oral Pathol.*, 64:275-277, 1987.
35. Roberts, C.A. and et al.: Correlation of clinical parameters to the arthrographic depiction of temporomandibular joint internal derangements, *Oral Surg. Oral Med. Oral Pathol.*, 66:32-36, 1988.
36. Scapino, R.P.: Histopathology associated with malposition of the human temporomandibular joint disc, *Oral Surg.*, 55:382-397, 1983.
37. Schwartz, H.C., and Kendrick, R.W.: Internal derangements of the temporomandibular joint: Description of clinical syndromes, *Oral Surg.*, 58:24-29, 1984.
38. Silver, D.M., and et al.: Meniscus injuries of the temporomandibular joint, *J. Bone Surg.*, 38A: 541-552, 1956.
39. Westesson, P.L., Omnell, K.A., and Rohlin, M.: Double-contrast arthrotomography of the temporomandibular joint. A new technique based on autopsy specimen ex-

- aminations, *Acta. Radiol.*, 21:777-784, 1980.
40. Westesson, P.L.: Double-contrast arthroto-
mography of the temporomandibular joint:
Introduction of an arthrographic technique
for visualization of the disc and articular
surfaces, *J. Oral Maxillofac. Surg.*, 41:163-
172, 1983.
 41. _____: Arthrography of the temporo-
mandibular joint, *J. Prosthet. Dent.*, 51:
535-543, 1984.
 42. Westesson, P.L., and et al.: Reliability of
a negative clinical temporomandibular joint
examination: Prevalence of disk displace-
ment in asymptomatic temporomandibular
joints, *Oral Surg. Oral Med. Oral Pathol.*,
68:551-554, 1989.
 43. Zampese, D.R., Photopoulos, D.J., and
Manzione, J.V.: Use of TMJ arthrotomo-
graphy in the diagnosis and treatment of
anterior disk dislocation, *J. Prosthet. Dent.*,
50:821-826, 1983.
 44. Zetz, M.R., Irby, W.B., and Doles, L.R.:
A simplified method for injection or aspira-
tion of the temporomandibular joint,
J.A.D.A., 104:855-857, 1982.
 45. 김형곤 등 : 악관절 조영술을 이용한 악관절
내장증의 분석, 대한악안면성형외과학회
지, 9 : 31-37, 1987.
 46. 김형곤 등 : Perforation of the temporo-
mandibular joint meniscus : Diagnosed
by magnetic resonance imaging, 대한악
안면성형재건외과학회지, 11 : 11-18, 1989.
 47. 김형곤 등 : 악관절원판 천공의 임상적, 방
사선적 및 외과적 비교연구, 대한악안면성
형재건외과학회지, 12 : 202-209, 1990.

– ABSTRACT –

RADIOLOGIC STUDY OF MENISCUS PERFORATIONS IN THE TEMPOROMANDIBULAR JOINT

Kee-Deog Kim, D.D.S., Chang-Seo Park, D.D.S., M.S.D., Ph. D.

Department of Oral Radiology, College of Dentistry, Yonsei University

Thirty-nine patients (forty-four joints) who had been diagnosed as having meniscus perforation of the temporomandibular joint by inferior joint space arthrography and had been treated by surgical procedures were evaluated retrospectively. Information of clinical findings, arthrotomographic findings and surgical findings was collected on a standardized form and evaluated.

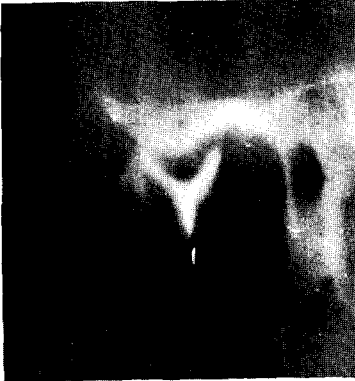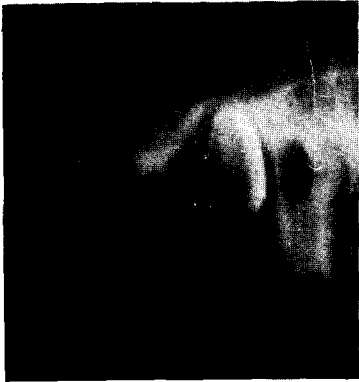The results were as follows:

1. On the 34 patients of 38 joints which were surgically confirmed perforation of meniscus or its attachments of the temporomandibular joint, there were 29 females and 5 males (5.8:1). The average age was 36 years (range 17 to 70).
2. The common clinical findings of group that had meniscus displacement without reduction and with perforation were pain on the affected joint and limitation of mouth opening. In the group showing meniscus displacement with reduction and with perforation the common clinical findings were pain and clicking on the affected joint.
3. 32 joints (84.2%) were arthrotomographically anterior meniscus displacement without reduction and with perforation, 6 joints (15.8%) showed anterior meniscus displacement with reduction and with perforation.
4. Joints categorized arthrotomographically as having meniscus displacement without reduction and with perforation were less likely to have full translation of the condyle in comparison with the normal or meniscus displacement with reduction and with perforation groups. ($p < 0.05$)
5. The arthrographic findings of 44 joints having meniscus perforation were compared with surgical findings, there were 6 false positive findings of meniscus perforation, the reliability of arthrographic findings of meniscus perforation was a 86.4% correlation with surgical findings.
6. On the site of perforations of 38 joints which were surgically confirmed perforation of meniscus or its attachments, twenty-three of perforations (60.5%) were in location at the junction of the meniscus and posterior attachment, fourteen (36.9%) were located at the posterior attachment and one (2.6%) was at the meniscus itself.

EXPLANATION OF FIGURES

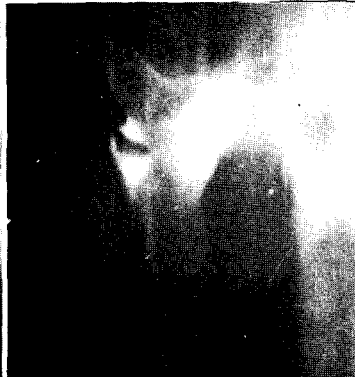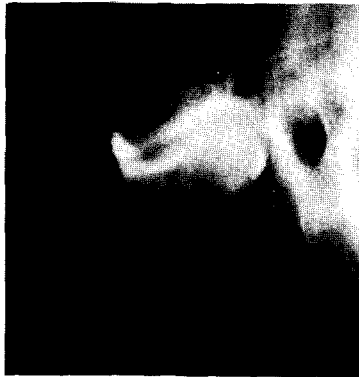
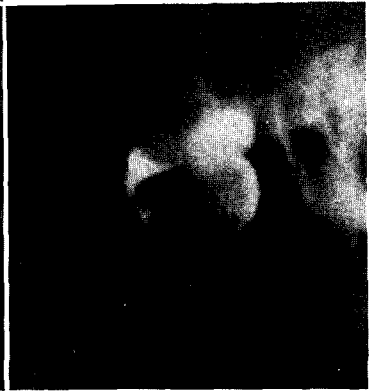
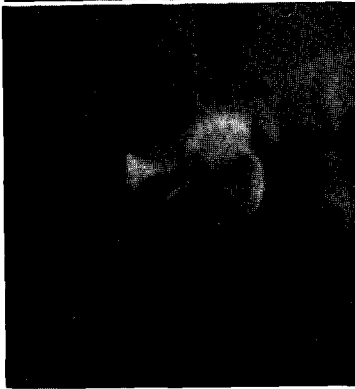
- Fig. 2.** This TMJ arthrotomograms showing anterior displacement of the meniscus with reduction and with perforation. In closed view, the contrast medium is seen in both the inferior joint space and the superior joint space. In open view in which the contrast medium in superior joint space has shifted posteriorly. And the contrast medium in the anterior recess of inferior joint space is reduced completely and the condylar translation is beyond the apex of the articular eminence.
- Fig. 3.** This TMJ arthrotomograms showing anterior displacement of the meniscus without reduction and with perforation. In closed view, the contrast medium is seen in both the inferior joint space and the superior joint space. In open view, the condylar translation when maximum mouth opening is one half the distance down the posterior slope of the articular eminence. The dislocated meniscus blocks the condyle, causing limitation of condylar translation.
- Fig. 4.** This TMJ arthrotomograms showing anterior displacement of the meniscus without reduction and with perforation. The condylar translation when maximum mouth opening is to the apex of the articular eminence.
- Fig. 5.** This TMJ arthrotomograms showing anterior displacement of the meniscus without reduction and with perforation. The condylar translation when maximum mouth opening is beyond the apex of the articular eminence. In chronic dislocations the range of condylar translation increases as the functioning condyle pushes the dislocated meniscus farther forward.

논문 사진부도



◀ Fig. 2.

▶ Fig. 3.



◀ Fig. 4.

▶ Fig. 5.

