

# 골스캔상 신장의 미만성 방사능집적 증가소견의 임상적 의의

가톨릭대학 의학부 방사선과학교실

성 미 숙·양 우 진·변 재 영  
박 정 미·신 경 섭·박 용 휘

= Abstract =

## Evaluation of Significance of Diffusely Increased Bilateral Renal Uptake on Bone Scan

Mi Sook Sung, M.D., Woo Jin Yang, M.D., Jae Young Byun, M.D.  
Jung Mi Park, M.D., Kyung Sub Shinn, M.D. and Yong Whee Bahk, M.D.  
*Department of Radiology, Catholic University Medical College, Seoul, Korea*

Unexpected renal abnormality can be detected on bone scan using Tc-99m-MDP. The purpose of the study is to evaluate the diagnostic significance of diffusely increased bilateral renal uptake on bone scan.

1,500 bone scan were reviewed and 43 scans which showed diffusely increased bilateral renal uptake were selected for analysis. Laboratory findings for renal and liver function tests including routine urinalysis were reviewed in 43 patients.

26 of 43 case showed abnormality in urinalysis and renal function study; 20 of 43 cases showed abnormal liver function study and 3 of these cases were diagnosed as hepatorenal syndrome later. 13 of those 20 cases had liver cirrhosis with or without hepatoma.

12 of 43 cases showed abnormality both in renal and liver function studies.

2 of 43 cases showed diffusely increased bilateral renal uptake after chemotherapy for cancer but not on previous scans before chemotherapy. 2 of 43 cases showed hypercalcemia and 8 of 43 cases had multifocal bone uptake due to metastasis or benign bone lesion. but the latter showed no hypercalcemia at all. There was no significant correlation between increased renal uptake and MDP uptake in soft tissue other than kidneys.

This study raised the possibility that the impaired liver and/or renal function may result in diffuse increase of bilateral renal uptake of MDP of unknown mechanism. It seems to need further study on this correlation.

### 서 론

<sup>99m</sup>Tc-MDP가 정맥주사 2시간 후에는 약 40~50%가 신장을 통하여 배설되며<sup>1)</sup> 2~4%가 신장실질에 섭취되어<sup>2)</sup> 골스캔상 골격계의 평가와 함께 예상하지 않았던 신장 및 요로계의 이상소견을 발견하는데 도움이 될 수 있

다<sup>3~8)</sup>. 골스캔상에서 한쪽 신장이 섭취가 저하된 경우, 신장의 크기나 해부학적 위치의 변화등의 소견은 신장 및 요로계의 이상을 시사한다는 많은 보고가 있다. 반면 양측성으로 신장의 방사능섭취가 감소된 경우나 국소적으로 방사능섭취가 증가된 경우는 신장의 병변과는 큰 관련이 없다는 몇몇 보고가 있다<sup>3,4,6,8,13)</sup>.

저자들은 골스캔시 미만성으로 양측 신장에 방사능섭취가 증가된 경우 그 의의를 알아보고자 본 연구를 시행하였다.

\*본 논문은 1990년도 가톨릭 중앙의료원 학술연구비 보조로 이루어진 것임.

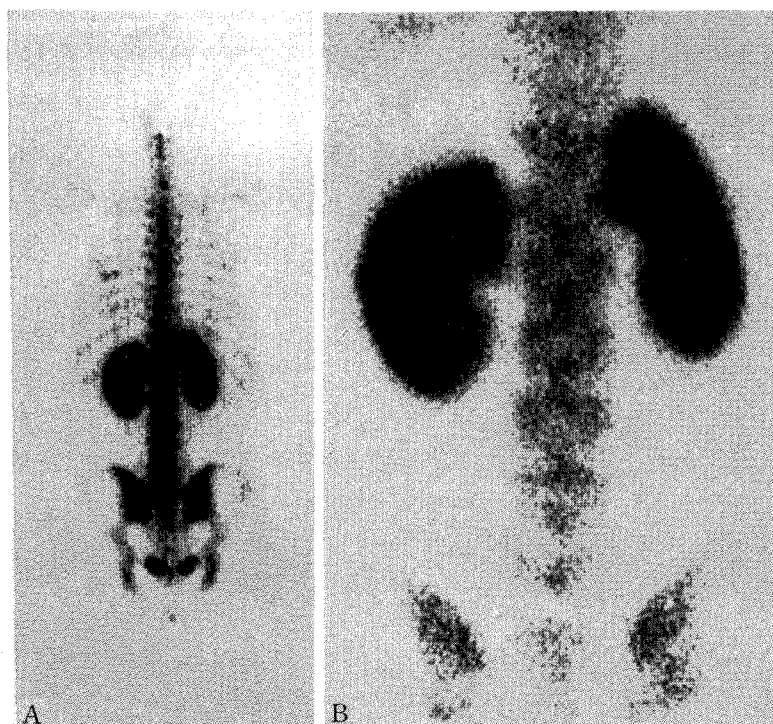


Fig. 1. Posterior view of whole body scan and spot. MDP uptake in both kidneys is higher than that of lumbar spine. Patient with breast carcinoma.

### 대상 및 방법

1985년 3월부터 1990년 2월까지 가톨릭의대 부속 강남성모병원, 성 빈센트병원 및 성모자애병원의 방사선과에서 다양한 적응증으로 골격계 질환의 진단을 위해 골스캔을 시행한 1,500예의 환자중에서 환자에 대한 사전 임상적 정보없이 두 명의 방사선과 전문의가 골스캔을 분석하여 후면상에서 양측 신장의 방사능집적이 척추의 방사능집적보다 높거나 적어도 같은 정도인 43예를 대상으로 하였다(Fig. 1).

신우 및 신배에 국소적으로 섭취가 증가된 예, 한쪽 신장내 공간점유병소로 인한 국소적 냉소가 있는 예는 대상에서 제외 하였다.

골스캔은  $^{99m}\text{Tc}$ -MDP (Methylene diphosphonate) 20 mCi를 정맥주사하고 2~3시간후 배노시키고 parallel hole collimator를 부착시킨 감마카메라(Siemens orbiter 및 Hitachi Gamma View-D)로 biph-

asic mode로 전신스캔을 시행하였다. 전면 및 후면의 전신스캔후 부위별로 두경부, 흉부 및 골반부의 전면 및 후면을 촬영하고 특히 의심되는 부위는 추가하여 확대촬영 하였다. 신장의 섭취정도는 후면전신 스캔상 및 spot 스캔상에서 분석하였다. 이들 대상 환자의 혈중칼슘농도, BUN, 크레아티닌, SGOT, SGPT 및 alkaline phosphatase와 요중 크레아티닌 농도와 현미경소견을 분석하였다. 또한 골스캔상 신장의 미만성 방사능섭취 뿐만 아니라 골격과 골격이외의 연부조직 및 신장외의 장기의 방사능축적상을 분석하였다.

### 성 적

연령분포는 6세~76세로 평균 54세이었고 50대가 가장 많았다. 남녀 비는 9:7이었다.

대상 43예의 임상진단은 간암이 6예, 위암 6예, 폐암 4예, 전립선암 2예, 췌장암 2예, 임파종 2예, 자궁경부암 1예, 유방암 1예, 비인두암 1예, 담관암 1예, 난소

Table 1. Diagnosis of 43 Patients

Diagnosis	Patients (No.)
Stomach carcinoma	6
Hepatoma	6
Lung carcinoma	4
Pancreas carcinoma	2
Cholangiocarcinoma	1
Other malignancy	10
Liver cirrhosis only	6
Benign	8

\* 20/43 cases had liver cirrhosis

Table 2. Distribution of the Abnormal Laboratory Findings

	Serum (No)	Urine (No)	Total (No)
Liver	SGOT (20)		20
	SGPT (17)		
	ALP (24)		
	BIL (5)		
Kidney	BUN (11)	Ccr (3)	27
	Cr (17)	Cr (8)	
	Na <sup>+</sup> (17)	Na <sup>+</sup> (7)	
	K <sup>+</sup> (3)	K <sup>+</sup> (4)	
	Osmolality (3)	Osmolality (3) Cells & Debris (29)	

SGOT : Serum Glutamine-Oxaloacetic Transaminase  
 SGPT : Serum Glutamic-Provic Transaminase  
 ALP : Alkaline phosphatase  
 BIL : Bilirubin  
 BUN : Blood Urea Nitrogen  
 Ccr : Creatinine Clearance  
 Cr : Creatinine

암이 1예이었고, 간경화가 20예있었는데 이중 6예에서 간암이 동반되었고, 기타 관절염등이 10예이었다 (Table 1).

43예중 고칼슘혈증을 보인 경우는 2예로 각각 폐암과 위암환자였다. 다른 2예는 1주일전에 위암에 대한 항암제 치료를 받았던 환자로 치료전에 시행했던 골스캔상에서는 신장의 방사능집적이 정상이었고, 항암제 투여 후에 신장 기능검사는 정상범위이었다.

43예중 26예 (60%)에서는 혈액 및 요검사상 이상소견

Table 3. Distribution of Bone Uptake on Bone Scan

Uptake Pattern	No
Normal	28
Abnormal	
Single focal uptake	7
Multifocal uptake	8
Diffusely increased uptake	0
Total	43

Table 4. Distribution of Extrasosseous Uptake on Bone Scan

Uptake Pattern	No.
Ascites, Venous congestion	4
Tumor uptake	2
Focal soft tissue uptake	2
Diffuse increase of soft tissue uptake	0
None	35
Total	43

이 발견되었고 43예중 20예 (47%)에서는 간경화 및 간암으로 간기능의 현저한 저하를 보였다. 이 20예중 3예는 임상적으로 간-신장 증후군으로 진단되었다.

총 43예중 검사소견상 간기능검사와 신장기능검사가 모두 비정상이었던 예는 12예 (28%)이었다 (Table 2).

골격계와 골격외 연부조직 및 신장의 장기의 섭취는 Table 3과 같이 단일성 골섭취증가가 7예, 다발성 골섭취증가가 8예이었고, 골 섭취가 전체적으로 심하게 증가된 예는 한 예도 없었다. 골격외 섭취는 체액저류 부위의 섭취가 4예, 종양 조직에 섭취는 예가 2예 기타 농양 또는 수술 창상등 연조직에 섭취된 예가 2예이었다. 그러나 미만성 혹은 전신성으로 연부조직의 MDP 섭취가 증가된 경우는 한 예도 없었다 (Table 4)

### 고 찰

<sup>99m</sup>Tc-MDP를이용한 골스캔은 골수염과 골절의 진단, 대사성 골질환의 평가, 악성종양의 골전이등 골격계 질환의 진단에 널리 이용되고 있다. <sup>99m</sup>Tc-MDP는 정맥 주사 2시간 후 40~50%가 신장을 통해 배설되고 2~4%

가 신장에 남아 골스캔상 신장 및 요로계의 이상소견을 평가하는데 진단적 가치가 있다고 알려져 있다.

골스캔상 신장의 MDP 섭취소견의 임상적의의에 대한 수많은 보고들이 있었으나 그 진단적 의의에 대해서는 아직 정립된 바 없다. 또한 한쪽 신장이 안보이는 경우, 신장의 비대칭성 방사능 섭취, 국소적으로 방사능 섭취가 저하된 경우는 신장 및 요로계의 이상을 시사한다는 많은 보고가 있으나 양측 신장에 미만성으로 MDP의 섭취가 증가된 경우의 임상적 의의에 대한 것은 1978년 Lutrin등<sup>9,10)</sup>이 항암제 투여후 <sup>99m</sup>Tc-Pyrophosphate의 신장섭취가 증가된다고 한 것과 1983년 Buxton-Thomas<sup>11)</sup>가 고혈중칼슘증을 보고한 것 외에는 없었다.

이에 저자들은 골스캔상 양측 신장에 미만성 MDP 섭취가 증가된 경우를 대상으로 그 임상적 의의를 고찰하였다. 미만성 신장섭취증가는 원인불명인 경우가 많고 그의 요로폐쇄, 항암치료후, 전이성 석회화, 급성신우신염, 급성 신세뇨관괴사, 항생제 투여후, 방사선 조사 후 신장염, 간경화, 고칼슘혈증, 철분과다, 다발성 골수종, 겸상적혈구빈혈(sickle cell anemia), 중증성 지중해빈혈(Thalassemia major), 조영제투여후, 발작성 혈색소뇨증(paroxysmal nocturnal hemoglobinuria) 등이 보고되었다<sup>11,12)</sup>. 대부분 골전이를 동반한 종양에서 골스캔상 미만성으로 신장의 MDP 섭취가 증가되는 것은 혈중칼슘농도와 밀접한 관계가 있다<sup>11)</sup>. 본 연구에서 혈중 칼슘농도가 높았던 예는 각각 골전이를 동반한 폐암 및 위암 환자이었으나 이들에서 골전이는 발견되지 않았다. Lutrin등<sup>9)</sup>은 강력한 항암요법 특히 vincristine, adriamycin, cyclophosphamide를 투여받은 환자에서 신실질에 MDP 섭취가 미만성으로 증가되었다고 보고하였다. 저자들의 경우에서 위암 수술 후 항암치료를 받고 1주일 이내 골스캔을 시행한 2예에서 신장에 방사능 섭취가 증가되었는데 이때 임상소견상 신장기능의 변화는 보이지 않았고 치료전에 시행했던 골스캔에서는 신장섭취가 정상이었다. 항암 치료후 신실질에 미만성섭취를 보이는 기전은 사구체 여과율 감소나 칼륨, 인산, 칼슘, 노산, 당, 아미노산, 단백질의 노증 배출 장애등 신장기능의 변화에 기인한 것이 아니라 항암제 대사산물이 말단 신세관에 직접 작용하여 일시적인 수분배출 장애로 핵재제가 정체되기 때문으로 알려져 있다. 43개중 다발성 골전이를 보였던 예는 8예이었으나 이들에게서

혈중 칼슘치는 높지 않았다. 양측 신장의 MDP 섭취가 미만성으로 증가된 저자들의 예에서 신장기능에 이상을 보인 예가 43예중 26예(60%)나 되었는데 이는 신장의 MDP 섭취증가가 신장의 일차적 병변이나 종양에 의한 미만성 신질환 때문일 가능성을 배제할 수 없는데, 이에 대한 문헌은 찾을 수가 없었다. 또한 20예(47%)가 간경화증이나 간암에 동반된 간경화로 인한 간기능 저하를 보였는데, 간기능 장애에 의해 속발되는 간-신장 증후군은 이미 명지되어 있으며 저자들의 예에서 간기능 저하를 보인 20예중 3예가 임상적으로 간-신장 증후군으로 진단되었다. 또한 간기능이 저하된 이 20예중 실제로 검사소견상 신장기능의 이상이 발견된 예가 12예(28%)이었다. 이로 미루어 보아 간기능 장애시 골스캔상 MDP 섭취가 증가되는 소견이 미만성 신질환을 시사하는 것일 가능성을 배제할 수 없으며, 이로써 신질환을 미리 예측할 수 있는지에 대한 연구가 필요할 것으로 보인다.

## 결 론

<sup>99m</sup>Tc-MDP 골스캔상 양측 신장에 미만성으로 MDP가 증가된 43예를 분석고찰한 결과 미만성 신질환, 간-신장 증후군, 혈중칼슘고농도, 항암요법, 간기능 저하 등과 연관이 있었으며, 악성 및 양성신질환의 골침습정도와는 연관성이 적었다. 골스캔상 양측신의 미만성 MDP 섭취증가를 보인 저자들의 43예에서 특하 간기능 및 신기능이 저하된 환자가 각각 46% 및 60%로 간기능 및 신기능의 이상이 양측신의 미만성 MDP 섭취와 연관이 있을 것으로 생각되며, 주후 이에 대한 연구가 필요하다고 생각된다.

## REFERENCES

- 1) Citrin DL, Bessent RB, McGinley E: *Dynamic studies with Tc-99m-HEDP in normal subjects and in patients with bone tumors. J Nucl Med* 16:886-889, 1975
- 2) Krishnamurthy GT, Huebotter RJ, Tubis M: *Pharmacokinetics of current skeletal-seeking radiopharmaceuticals. Am J of Roent* 126:293, 1976
- 3) Hattener RS, Miller SW, Schimmel D: *Significance of renal assymetry in bone scans: experience in 795 cases. J Nucl Med* 16:161, 1975
- 4) Maher FT: *Evaluation of renal and urinary tract*

- abnormalities noted on scintiscans. May Clin Proc* 50:370, 1975
- 5) Park CH, Glassman LM, Thompson NL, Meta JS: *Reliability of renal imaging obtained incidentally in Tc-99m-Polyphosphate bone scanning. J Nucl Med* 14:534, 1973
- 6) Vieras f, Boyd CM: *Diagnostic value of renal imaging incidental to bone scintigraphy with Tc-99m-phosphate compounds. J Nucl Med* 16:1109, 1975
- 7) Cayes ZW, Strashun AM: *Improved renal screening on bone scan clin Nucl Med* 5:94, 1980
- 8) Pilbrow WJ: *The urinary tract image obtained during Tc-99m bone scanning clin Radiology* 30:71, 1979
- 9) Lutrin CL, McDougall IR, Goris ML: *Intense concentration of Tc-99m-Pyrophosphate in kidneys of children treated with chemotherapeutic drugs. Radiology* 128:165-167
- 10) Trackler RL, Chinn RYW: *Amphotericin B therapy. A cause of increased renal uptake of Tc-99m-MD. Clin Nucl Med* 7, 293
- 11) Buxton-Thomas MS, MB, Sc M: *High renal activity on bone scintigrams. A sign of hypercalcemia. Brit J Rad* 56:911-914, 1982
- 12) Datz FL: *Gamuts in nuclear Medicine* 102, 1983
- 13) 이상무, 박재란 외: *Tc-99m-MDP 폴스켄에서 골격의 섭취 및 신요로계 이상소견에 관한 연구. 대한 핵의학 회잡지* 16(1):31, 1982