

# 갑상선암 환자에서 I-131의 진단적 전신스캔과 치료후 전신스캔의 비교

서울대학교 의과대학 내과학교실

이범우 · 이동수 · 문대혁 · 정준기  
이명철 · 조보연 · 고창순

= Abstract =

## Comparision of I-131 Diagnostic Scan and Therapeutic Scan in Thyroid Carcinoma

Bum Woo Lee, M.D., Dong Soo Lee, M.D., Dae Hyuk Moon, M.D., June-Key Chung, M.D.  
Myung Chul Lee, M.D., Bo Youn Cho, M.D. and Chang-Soon Koh, M.D.

Department of Internal Medicine, College of Medicine, Seoul National University, Seoul, Korea

Fifty seven patients with differentiated thyroid carcinoma were performed radioactive iodine-131 whole body scans after administration of diagnostic dose (2~10 mCi) and therapeutic dose (30~150 mCi) within three months. We evaluated the state of radioactive iodine-131 uptakes in whole body scan to detect correct metastasis of thyroid carcinoma.

The results are as follows:

- 1) In 20 of the 57 patients (35%), the therapeutic scan showed the additional uptakes that were not seen in the diagnostic scan.
- 2) In 9 (64.2%) of the 14 patients who had been received the thyroid ablation therapy with I-131 previously, new additional lesions were found in the therapeutic scan but only 11 (25%) of the 32 patients who had not been received the thyroid ablation therapy disclosed new uptake lesions ( $p < 0.01$ ).
- 3) The additional uptake lesions of therapeutic scan were significantly more common in the bony metastatic foci (65.7%) than other areas ( $p < 0.01$ ). In 11 (55%) of 20 patients, additional uptake regions were anterior neck areas (thyroid bed or regional lymph node).

We conclude that diagnostic scan with 2~5 mCi I-131 is inadequate in evaluating residual iodine avid tissues of patients with thyroid carcinoma. Also post-therapy I-131 whole body scan would be important to evaluate the correct staging and prognosis of thyroid carcinoma, and to follow-up patients.

## 서 론

분화된 갑상선 암환자에서 방사성 I-131을 이용한 진단적 전신스캔은 일반적으로 수술후 잔여 갑상선조직, 갑상선부위, 경부임파선, 폐 그리고 골조직으로의 기능성 전이병소 등을 찾아내는데 유용한 방법이고 그러한 병소의 발견은 치료적 양의 방사성 I-131을 투여하는 적응증이 된다<sup>1~6</sup>. 이와 같이 분화된 갑상선암을 갖는 환

자에서 암의 전이 여부를 분석하는 경우에 통상적으로 방사성 I-131의 진단적양(2~5 mCi)으로 전신스캔을 하여 방사성 I-131의 분포양상을 관찰함으로써 암의 전이 여부가 결정되어 왔으며<sup>7,8</sup> 전이가 있거나 또는 잔여갑상선 조직에서 방사성 I-131의 섭취가 0.5%이상인 경우에 치료적갑상선 제거용량의 방사성 I-131을 투여하게 된다<sup>9</sup>. 분화갑상선암의 전이여부를 결정하는 데 있어 진단적양과 치료적 갑상선제거양의 방사성 I-131을 투여하고 전신스캔을 시행한 경우에 있어 전이병소의 발견을

이 진단적 전신스캔과의 차이가 있다는 많은 보고가 있어왔다<sup>8-14)</sup>.

본연구에서는 정상 잔여 갑상선조직 또는 전이병소를 제거하기 위하여 치료적용(30~150 mCi)의 방사성 I-131을 갑상선암 환자에게 투여한 후의 전신스캔을 비교 분석하였다. 치료후의 전신스캔은 I-131이 신체내의 병소에 더 많이 저류되기 때문에 우수한 영상 분해능을 보여준다. 이러한 치료후의 전신스캔으로 앞으로 환자를 관리하는데 있어 진단적 유용성과 의미에서의 차이를 보기 위하여 치료전의 진단적 전신스캔과 비교하여 보았다.

## 대상 및 방법

### 1. 대 상

1982년부터 1989년까지 서울대학교 병원에서 갑상선암으로 진단된 환자중에서 갑상선 절제술을 받은 환자로 방사성 I-131의 진단적 용량(2 mCi, 5 mCi, 10 mCi)을 투여 받은후 3개월 이내에 치료적 용량(30~150 mCi)을 투여받고 전신스캔을 시행한 57명의 환자를 대상으로 후향적 분석을 하였다. 환자는 남자가 10명, 여자가 47명이었으며 평균연령은 45세였다.

### 2. 방 법

전신스캔을 시행하기전 옥소의 섭취는 배제되었고 갑상선 억제치료의 부적절한 중단에 의한 음성 전신스캔의 가능성이 있는 환자는 모두 배제하였다. 환자는 진단적 용량의 방사성 I-131을 투여받은후 48~72시간 이내에 전신스캔이 시행되었고, 치료적 용량을 투여받은 환자는 3~10일 사이에 전신스캔이 시행되었으며, 진단적 전신스캔은 10분간, 치료후 전신스캔은 5분간 영상을 얻었다. ON410 또는 Picker Dyna 감마 카메라를 이용하여 medium energy parallel-hole collimator를 사용하였고 window는 364 keV의 전후 20%를 설정해서 영상을 얻었다.

## 결 과

이전에 갑상선 제거 치료를 받았던 환자와 받지 않았던 환자에서 진단적 전신스캔에 비해 치료후 전신스캔에서 병소의 섭취가 더 많이 관찰되는 경우는 방사성 I-131

Table 1. Comparison of Additional Uptakes in Ablated and Non-ablated Patients

	Additional uptakes	No additional uptakes
Ablated patients (N=14)	9 (64.2%)*	5
Non-ablated patients (N=43)	11 (25.5%)	32
Total (N=57)	20 (35%)	37

\* p < 0.01

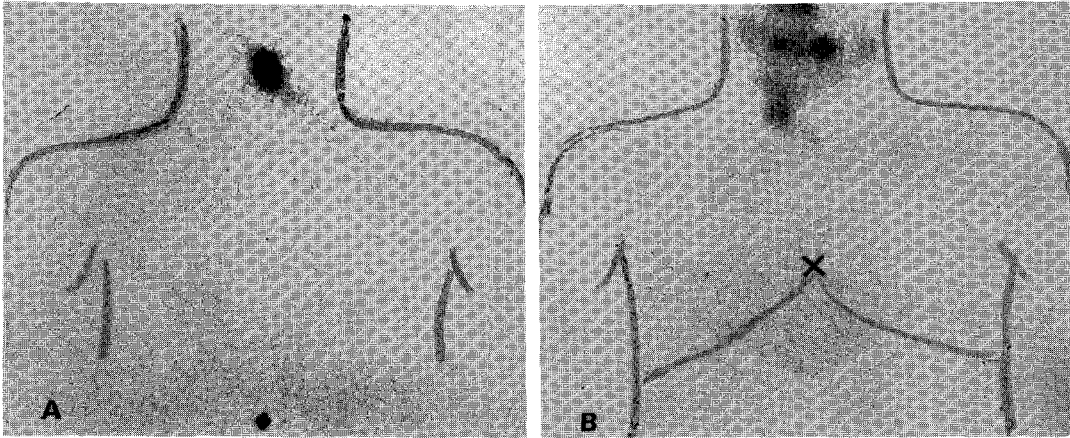
Table 2. Number of Patient with Additional Uptake in Therapeutic Scan

	Additional uptake	No additional uptake
2mCi (N=39)	14 (35.8%)	25
5mCi (N=14)	5 (35.7%)	9
10mCi (N= 4)	1 (25%)	3
Total (N=57)	20 (35%)	37

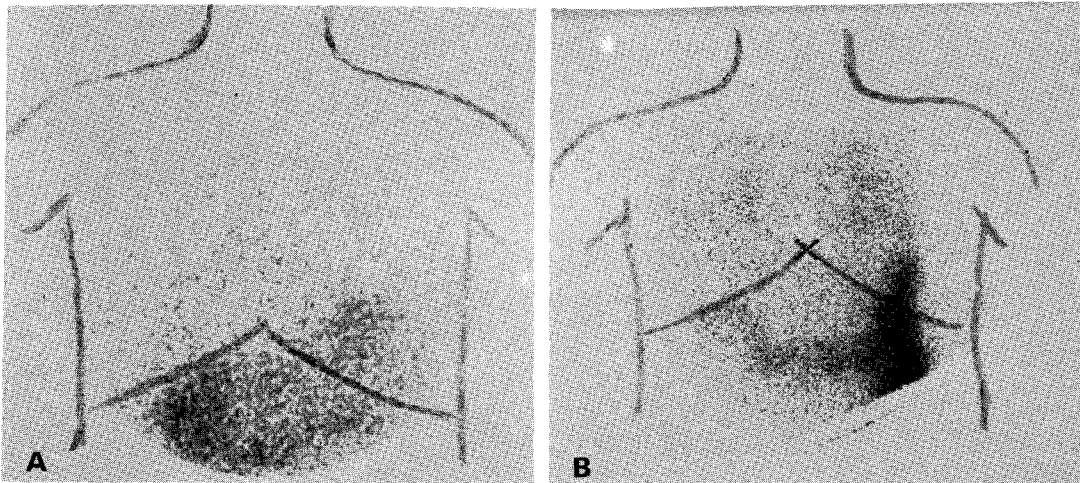
갑상선 제거 치료를 받았던 14명의 환자중 9명(64.2%), 방사성 I-131 갑상선 제거치료를 받지 않았던 43명의 환자중 11명(25.5%)이었다. 이전의 갑상선 제거치료 여부와 관계없이 분석하면 총 57명중 20명(35%)에서 치료후 전신스캔에서 더 많은 병소의 섭취를 발견할 수 있었다(Table 1, Fig. 1, 2, 3).

진단적 전신스캔의 방사성 I-131의 투여량에 따라서 진단적 전신스캔과 치료후의 전신스캔을 비교해본 결과 2 mCi의 진단적 스캔에서는 39명의 환자중 14명(35.8%)에서 5 mCi의 진단적 스캔에서는 14명의 환자중 5명(35.7%)에서, 10 mCi의 진단적 스캔에서는 4명의 환자중 1명(25%)에서 진단적 스캔에서는 발견하지 못했던 병소가 치료후 전신스캔에서 병소가 더 발견되었다. 이중 10 mCi의 진단적 스캔에서 발견치 못했던 1명의 경우는 골조직으로 전이되었던 환자였다(Table 2).

또한 치료후 전신스캔에서의 병소수준 기준으로 살펴 보았을 때 2 mCi의 진단적 스캔에서는 치료후 스캔에서 32개병소(32%), 5 mCi의 진단적 스캔에서는 치료후 스캔에서 13병소(35%), 10 mCi의 진단적 스캔에서는 치료후 스캔에서 8병소(61%) 그리고 전체적으로 보았을 때는 53병소(41%)가 치료후 스캔에서 더 많이 관찰되



**Fig. 1.** Diagnostic (A) and therapeutic (B) scans in the same patient; Therapeutic scan (30 mCi) shows multiple regional lymph node uptakes, whereas the only thyroid bed uptake is noted in the diagnostic scan (2 mCi).



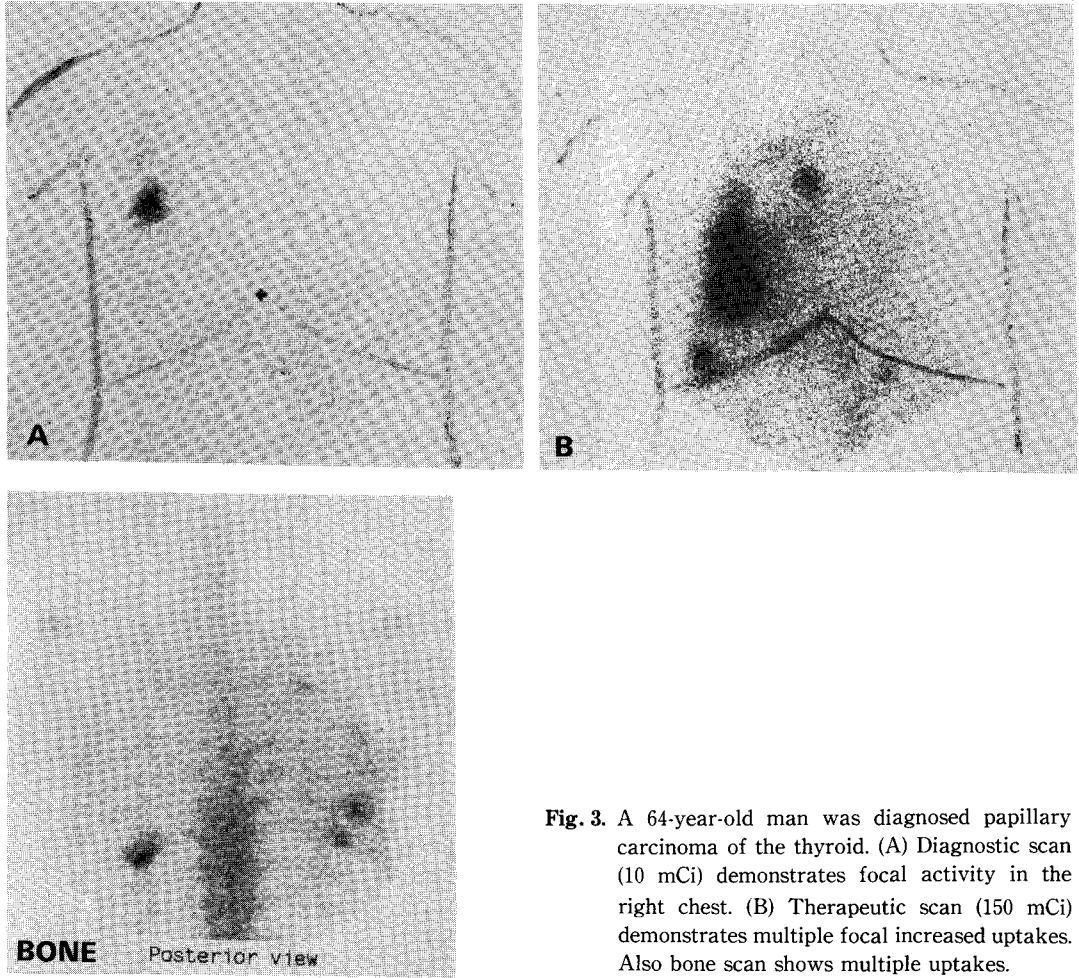
**Fig. 2.** Diagnostic (A) and therapeutic (B) scans in the same patient: Therapeutic scan (30 mCi) shows slightly increased uptakes in both lung field, whereas no abnormal uptake in the diagnostic scan (2 mCi).

**Table 3.** Number of Additional Uptake Lesions in Therapeutic Scan

	Diagnostic scan	Therapeutic scan	Additional uptake	Total
2mCi	46	78	32 (41%)	124
5mCi	24	37	13 (35%)	61
10mCi	5	13	8 (61%)	18
<b>Total</b>	<b>75</b>	<b>128</b>	<b>53 (41%)</b>	<b>203</b>

었다(Table 3).

치료후의 전신스캔에서 병소를 더 많이 발견할 수 있었던 환자의 경우는 목주위에 병소가 있었던 경우가 가장 많았고, 치료후 전신스캔에서 발견할 수 있었던 전이 병소의 부위를 살펴보면 경부의 32.5%나 폐의 33.3%에 비하여 골조직에서는 65.7%로 전이병소가 진단적 스캔에 비해 유의하게 높은 빈도로( $p < 0.01$ ) 치료후 전신 스캔에서 많이 발견할 수 있었다(Table 4, Fig.1, 2, 3).



**Fig. 3.** A 64-year-old man was diagnosed papillary carcinoma of the thyroid. (A) Diagnostic scan (10 mCi) demonstrates focal activity in the right chest. (B) Therapeutic scan (150 mCi) demonstrates multiple focal increased uptakes. Also bone scan shows multiple uptakes.

**Table 4. The Location of Additional Uptakes**

	No. of patient	Dx scan	Tx scan	No. of additional uptake lesion
Neck (thyroid bed or regional LN)	11	54	80	26 (32.5%)
Lung	3	4	6	2 (33.3%)
Bone	4	12	35	23 (65.7%)*
Other	2	5	7	2 (28.5%)
Total	20	75	128	53 (41.4%)

\* P < 0.01

갑상선암의 병리조직을 알 수 있었던 35명의 환자를 분석해 본 결과 진단적 스캔에 비해 치료후 스캔에서 새

로운 병소가 더 발견되는 경우를 비교해 보았으나 유두 양 갑상선암 환자와 여포성 갑상선암 환자에서 유의한 차이는 없었다.

## 고 안

분화 갑상선암을 갖는 환자에서 방사성 I-131 전신스캔을 이용한 갑상선암의 전이병소의 발견은 질환의 범위 결정, 완전관해여부 그리고 생존율 등을 알 수 있는 중요한 예후 결정인자로 알려져 있다<sup>14,15</sup>.

방사성 I-131의 치료적 양의 투여후 전신스캔은 1967년 Pfannenstiel과 Hoffman에 의해 중앙조직에서 섭취를 보이는 갑상선암 환자에서 더 좋은 전이 병소의 윤곽

을 명확히 하기위해 제안되었고 1968년 Nemec등의 연구에 의해 전이병소의 발견을 정확히 알기 위해서 제안되었다<sup>16,17)</sup>.

이와같이 100 mCi의 방사성 I-131을 투여받은 환자에서 5일 뒤의 전신스캔은 진단적 그리고 치료적 의미로 제안되어 왔다<sup>8~14)</sup>. 100 mCi의 방사성 I-131을 투여한 후 전신스캔에서 더 많은 전이병소를 발견할 수 있는 것은 진단적 양의 방사성 I-131을 투여한 후 전신스캔에서 발견되지 않는 낮은 기능을 갖는 전이 병소에서 많은 양의 방사성 I-131의 축적이 일어나기 때문이라고 보고하고 있다<sup>16)</sup>. 이러한 소견을 Nemec등의 보고와 본 저자의 연구와도 일치되는 소견이다.

여러가지 요소가 방사성 I-131의 전신스캔에서 기능성 전이 병소를 발견하는 데 관계된다. 그것은 병소의 체적, 깊이, 육소를 농축할 수 있는 병소의 능력<sup>6,18)</sup>, 배후 방사능의 존재<sup>9,19)</sup> 그리고 영상장비등<sup>19)</sup>이 포함된다.

갑상선 절제 후 잔여 갑상선 조직과 기능성 전이병소의 존재는 방사성 I-131이 적제는 0.2 mCi에서 많게는 30 mCi까지의 양을 경구 투여후 진단적 전신스캔에서의 섭취 소견에 의해 분석되어 왔다<sup>8~14,20)</sup>.

Catz등은 1959년에 많은 양(40~100 mCi)의 방사성 I-131 전신스캔이 1~2 mCi의 방사성 I-131을 투여한 후의 진단적 전신스캔에서 관찰되지 않은 병소를 종종 보여주었다고 보고하였다<sup>21)</sup>.

이 연구에서는 여러가지 변수 즉 자극목적으로 TSH를 투여받았고 갑상선 호르몬을 투여받는 동안 환자를 스캔하는 등의 변수가 제거되지 않았다. 그러나 본 연구에서는 내인성 TSH의 자극을 이용하여 외인성의 TSH와 갑상선 호르몬의 영향이 제거된 상태에서 진단적 양의 전신스캔과 치료후 전신스캔이 이루어졌다. 이 경우에는 Nemec등은 분화 갑상선 암에서 진단적 양(200~500  $\mu$ Ci)과 갑상선 제거적 양(100 mCi)의 전신스캔에서 방사성 I-131의 분포를 분석하여 의미있는 차이가 있다고 하였다. 그들은 약 16%의 환자에서 더 많은 중앙병소의 존재를 갑상선 제거적양의 전신스캔에서 더 발견할 수 있다고 하였다<sup>9)</sup>.

또한 Waxman등은 2 mCi의 I-131을 투여할 경우에 비해 10 mCi의 I-131을 투여하였을 때 전이병소를 발견하는데 있어 민감도는 400%까지 증가가 있었고 비표적에 대한 표적의 비율을 높일 수 있다고 하였다<sup>13)</sup>.

본 연구에서도 35%의 환자에서 진단적 전신스캔에 비

해 치료후 전신스캔에서 더 많은 갑상선암의 전이병소를 발견할 수 있었다.

Arnstein등은 30 mCi미만의 진단적양은 모든 현대적 스캔장비를 이용하여도 치료가능한 모든 갑상선암을 발견할 수 없다고 하였으며 갑상선암이 작을지라도 방사성 I-131의 농축능력이 크면 클수록 방사성 I-131의 섭취부위를 발견할 수 있는 가능성이 더 크다고 하였다<sup>10)</sup>.

여러 연구결과가 T<sub>4</sub>의 투여중단후 6주, T<sub>3</sub>투여 중단 후 10~14일에 내인성 TSH의 자극을 이용하는 방법으로 진단적 전신스캔 실시시기에 TSH의 농도를 높인다<sup>22,23)</sup>. 그러나 이들 연구는 T<sub>3</sub> 중단후 TSH의 빠른 증가가 있었고 11~14일 이후에 더 의미있는 혈청 TSH의 증가는 없었다고 하였다.

본 저자들의 연구에서 치료후 전신스캔에서 더 많은 전이 병소를 발견할 수 있는 주된 이유는 치료적 양의 방사성 I-131 투여후 수일이 지난다음 전신스캔을 시행함으로써 혈청 TSH가 더 증가되어 생기는 것이 아니라 치료적 용량의 비교적 많은 양의 방사성 I-131의 투여에 의한 것으로 생각된다. 왜냐하면 T<sub>3</sub> 중단후 10~14일, T<sub>4</sub> 중단후 6주면 TSH의 의미있는 증가가 있고 그후에는 TSH의 혈청치가 큰 차이가 없다는 것으로 설명될 수 있다<sup>13)</sup>.

본 연구에서는 혈청 thyroglobulin과 방사성 I-131 전신스캔과의 관계는 분석해 보지 않았으나 비기능성 갑상선암의 전이병소가 있을 경우, 혈청 thyroglobulin이 증가되어 있고 통상적인 진단적양(2~5 mCi)의 I-131 전신스캔에서는 전이병소가 발견되지 않았으나 많은 양(100 mCi)의 방사성 I-131을 투여하여 전신스캔을 실시하면 전이병소를 발견할 수 있다고 Schlumberger등이 보고하였다<sup>24,25)</sup>.

이러한 결과는 많은 양의 방사성 I-131을 투여하여 전신스캔을 시행할 때 진단적인 양(2~5 mCi)의 전신스캔에서 발견되지 않는 전이병소를 발견할 수 있다는 점에서 본 연구의 결과와도 일치되는 소견이다.

본 연구에서 이전에 갑상선 제거적 치료를 받지 않았던 환자에 비해 갑상선 제거적 치료를 받았던 환자에서 치료후의 전신스캔에서 더 많은 병소를 발견할 수 있었던 것은 갑상선 제거적 치료가 불충분한 경우가 있었을 것이고 본 연구자체가 후향적 분석에 의해 여러가지 편견적 요소가 포함되었고 또한 방사성 I-131을 탐식하는 정상 갑상선 조직이 없거나 적기 때문에 암조직이 있는

경우라면 그만큼 갑상선암 조직으로 방사성 I-131이 갈 수 있기 때문일 것으로 생각된다. 그리고 내인성 TSH가 이전에 갑상선 제거 치료를 받은 경우에 쉽게 혈청 TSH가 많이 올라갈 수 있기 때문이라고 생각된다<sup>8,22)</sup>. 또한 골조직에 전이된 경우가 다른곳에 전이된 경우에 비하여 치료후 전신스캔에서 더 많은 병소를 발견할 수 있었는데 이는 골조직으로 전이되는 경우는 방사선 I-131의 농축능력이 적기 때문일 것이라고 추측할 수도 있다.

이상과 같이 치료후의 전신스캔에서 더 많은 병소를 발견할 수 있는 것에 대한 기전으로는 첫째로는 기능성 갑상선암조직에 더 많은 방사성 I-131이 섭취되므로 해서 영상을 형성하는 계수 통계량을 향상시키므로<sup>9-12)</sup>, 둘째는 각병소에서 혈류량, 조직상, 기능의 정도<sup>20)</sup>, 표적과 비표적의 비, 부피와 위치, 병소의 깊이, 움직임, 그리고 영상장비<sup>10,26)</sup>, 또한 치료후 전신스캔을 시행할 경우 내인성 TSH가 더 많이 증가할 가능성이 있음으로 새로운 병소가 더 발견된다는 것이다<sup>8,22)</sup>.

그리고 Pupi등은 치료후의 전신스캔이 환자의 예후를 더 잘 반영한다고 하였다<sup>14)</sup>.

본 연구의 결과로 아직까지 분화갑상선암의 전이여부를 발견하는 데 사용되는 I-131의 진단적인 양에 있어서 상한치가 결정되지 않았지만 2~5 mCi의 진단적 전신스캔은 갑상선암의 전이여부를 정확히 결정하는 데 부적절하다는 암시가 되고 I-131의 치료후 전신스캔은 치료적 효과이외에 갑상선 암의 전이 병소를 더 정확히 알 수 있고 환자의 관리와 예후를 판정하는데 유용한 것으로 생각된다.

## 결 론

저자들은 분화 갑상선암으로 진단된 환자에서 진단적 전신스캔량(2~10 mCi)를 투여받은 후 전신스캔을 실시한 뒤 3개월 이내에 치료적용량(30~150 mCi)을 투여받은 후 전신스캔을 시행받았던 57명의 환자를 대상으로 전신스캔에서의 방사성 I-131의 섭취상태를 비교하여 다음과 같은 결과를 얻었다.

1) 57명의 환자중 35%인 20명의 환자에서 진단적 전신스캔에서 잘 관찰되지 않았던 전이병소가 치료후의 전신스캔에서 더 많이 관찰되었다.

2) 이전에 방사성 I-131 갑상선 제거 치료를 받은 환

자 14명중 9명(64.2%)에서 갑상선 제거 치료를 받지 않았던 환자 32명중 11명(25%)에 비해 새로운 병소를 더 많이 발견할 수 있었다( $p < 0.01$ ).

3) 치료후 전신스캔에서 병소를 더 많이 발견할 수 있었던 경우에서 병소 부위로는 20명중 11명(55%)에서 목부위(갑상선자리와 주위임파선)에 섭취를 보여 가장 많았으며 병소수별로 보았을 때는 골조직에서의 섭취가 23개소(65.7%)로 치료후 전신스캔에서 유의하게 더 많이 발견되었다( $p < 0.01$ ).

결론적으로 I-131 2~5 mCi의 진단적 전신스캔은 갑상선암의 전이여부를 정확히 결정하는데 부적절하다는 암시가 되고 치료적 용량의 I-131투여는 치료적 효과이외에 갑상선암의 전이 병소를 더 정확히 알 수 있고 환자의 관리와 예후를 판정하는데 유용한 것으로 생각된다.

## REFERENCES

- 1) Hurley TR, Becker DV: *The use of radiolodine in the management of thyroid cancer. In freeman LM, Weisman HS(eds): Nuclear Medicaine Annual. Raven Press, New York, pp 327-384, 1983*
- 2) Pochin EE: *Radiiodine therapy of thyroid cancer. Semin Nucl Med 1:503, 1971*
- 3) Krishnamurth GT, Blahd WH: *Radiolodine I-131 therapy in the management of thyroid cancer: A prospective study. Cancer 40:195, 1977*
- 4) Beierwaltes WH: *The treatment of thyroid carcinoma with radioactive iodine, Semin Nucl Med 8: 79, 1978*
- 5) Blahd WH: *Treatment of malignant thyroid disease. Semin Nucl Med 9:95, 1975*
- 6) Beierwaltes WH, Nishiyama RA, Thompson NW, et al: *Survival time and cure in papillary and follicular thyroid carcinoma with distant metastasis: Statistics following University of Michigan therapy. J Nucl Med 23:561, 1982*
- 7) Harbert JC, Robertson JS, Held KD: *Nuclear medicine therapy: Radioliodine therapy of differentiated thyroid carcinoma, Georg Thieme Verlag, Stuttgart, New York pp 37-90, 1987*
- 8) Spies WG, Wojtowicz CM, Spies SM, Shan AY, Zimmer AM: *Value of post-therapy whole body I-131 imaging in the evaluation of patients with thyroid carcinoma having undergone high dose I-131 therapy. Clin Nucl Med 14:793, 1989*

- 9) Nemeč J, Rohling S, Zamkaził, et al: *Comparison of the distribution of diagnostic and thyroablative I-131 in the evaluation of differentiated thyroid cancer. J Nucl Med* 20:92-97, 1979
- 10) Arnstein NB, Carey JE, Spending SA, Sisson JC: *Determination of Iodine-131 diagnostic dose for imaging metastatic thyroid cancer. J Nucl Med* 27:1764, 1986
- 11) Bestagno MF, Pagliaini R, Maira G, et al: *The use of radioiodine in the management of the differentiated thyroid cancer. J Radioanal Chem* 65:239, 1981
- 12) Balachandran S, Sayle B: *Value of thyroid carcinoma imaging after therapeutic doses of radioiodine, Clin Nucl Med* 6:162, 1981
- 13) Waxman A, Ramanna L, Chapman N, et al: *The significance of I-131 scan dose in patients with thyroid cancer: Determination of ablation: Concise Communication, J Nucl Med* 22:861, 1981
- 14) Pupi A, Castagnoli A, Morotti A, et al: *Prognostic value of the I-131 whole-body scan in postsurgical therapy for differentiated thyroid cancer. Cancer* 52:439, 1983
- 15) Samaan NA, Schultz PN, Haynie TP, Ordonez NG: *Pulmonary metastasis of differentiated thyroid carcinoma: Treatment result in 101 patients. J Clin Endocrinol Metab* 60:376, 1985
- 16) Pfannenstiel P, Hoffman G: *Szintigraphische Kontrolle der Radiojodtherapie bei struma maligna In Radiolotope in der Lokalisation diagnostick, Hoffmman G, Scheer KE, eds. Stuttgart, Schaffauer Verlag, pp 471, 1976*
- 17) Nemeč J Vohnout S, Vana S, et al: *The distribution of radioactive I-131 in the body following therapeutic applications in patients with thyroid carcinoma (in Czech) Vnitřni Lek Brno* 14:1169, 1968
- 18) Coakley AJ, page CJ, Croft D: *Scanning dose and detection of thyroid metastases. J Nucl Med* 21:803, 1980
- 19) Lim CB and Gottschalk S: *Single photon emission computed tomography: Potentials and limitations in selected topics in imaging science: Application to medical diagnosis and physical science. Nalcioglu O, Cho ZM, eds. New York Springer-Verlag, pp 121-155, 1984*
- 20) Halpern SE, Preisman R, Hagan PL: *Scanning dose and the detection of thyroid metastases. J Nucl Med* 20:1099, 1979
- 21) Catz B, Petit D, Starr P: *The diagnostic and therapeutic value of thyrotropic hormone and heavy scintigrams for the demonstration of thyroid cancer metastases. Am J Med SC* 237:158, 1959
- 22) Hilts SV, Hellman D, Anderson J, et al: *Serial TSH determination after T<sub>3</sub> withdrawal or thyroidectomy in the therapy of thyroid cacinoma. J Nucl Med* 20:928, 1979
- 23) Goldman JM, Line, BR, Amodt RL, et al: *Influence of triiodothyronine withdrawal time on I-131 uptake post-thyroidectomy for thyroid cancer. J Clin Endocrinol Meta* 50:734, 1980
- 24) Pacini F, Lippi F, Formica N, Elisei R, Anelli S, Ceccarelli C, Pinchera A, et al: *Therapeutic doses of Iodine-131 reveal undiagnosed metatases in thyroid cnacer patients with detectable serum thyroglobulin level. J Nucl Med* 28:1888, 1987
- 25) Schlumberger M, Arcangioli, Piekarski JP, Tubiana M, Parmontier C: *Dectection and treatment of lung metastese of differentiated thyroid carcinoma in patients with normal chest X-ray. J Nucl Med* 29:1790, 1988
- 26) Thomas SR, Maxon HR, Kerelakes JG, et al: *Quantitative external counting techniques enabling improved diagnostic and therapeutic decisions in patients with well-differentiated thyroid cancer. Radiology* 122:731, 1977