

한국산 말뚝망둥어 *Periophthalmus cantonensis* (농어목 : 망둑어과)의 골학적 연구

이충렬

군산대학 생물학과

한국산 *P. cantonensis*의 골격 특징을 조사하기 위하여 같은 망둑어과 어류에 해당되는 *Tridentiger obscurus*, *Synechogobius hasta* 및 *Odontobutis platycephala* 등의 골격들과 비교 검토한 결과, 새조골이 5개이고, 상미촉골이 2개이며, hypomeral이 존재하는 점은 서로 일치하였으나, 뇌두개를 구성하는 골격들이 융합되었고, 익상골이 사각형이면서 방형골과 떨어져 있으며, 3개의 사출골은 융합하고, hypomeral이 늑골에 100% 부착하며, 준하미촉골이 매우 퇴축되었으며, 또 치골과 관절골 사이의 관절이 잘 움직이고, 흉대와 요대의 관절과 이들의 지느러미 기부에 근육이 발달된 점 등은 본 *P. cantonensis*에서만 독특하게 나타나고 있어 본 종은 망둑어과 어류 중에서도 계통분류학적으로 매우 특이한 분류군으로 사료되었다.

KEY WORDS: *Periophthalmus cantonensis*, Mudhopper, Osteology.

한국에 서식하고 있는 망둑어과 어류는 최근에 4아과 32속 48종 및 아종으로 정리되어 보고된 바 있는데(김동, 1986; 최, 1988) 이들 어류는 대부분 연안 및 작 하천의 기수역에 널리 분포하고 있다. 지금까지 망둑어과 어류의 분류학적 주요 형질로서 정(1977)은 체형, 치열 및 치형을, Matsubara(1979)는 체형, 치열, 치형 및 지느러미 형태를, Masuda 등(1984) 및 김동(1987)은 두부감각관의 형태를, 그리고 김동(1986)은 배지느러미 형태, 상미촉골의 수, 치형, 치열 및 새조골의 수 등을 기준하여 분류하였으나, 오늘날 망둑어과 어류의 분류와 계통에 있어서 여러 학자들 간에 견해 차이가 심하여 이들 어류에 대한 분류의 체계적인 정리가 시급한 실정이다.

한편 오늘날 어류 골격의 형태형질을 중심으로 어류의 분류와 계통 연구에 많이 이용되고 있는 바(Ramaswami, 1955; Alexander, 1965; Nelson, 1966; Prince Akihito, 1969; Gosline, 1973; Howes, 1979; Miller와 Wongrat, 1979; Rosen, 1982; Sawada, 1982; 이, 1988), 본 연구에서는 하천 기수역에 많이 서식하면서 형태적, 생태적으로 매우 특이한 *P. cantonensis*의 골격의 특징을 같

은 망둑어과 어류에 속하는 다른 어류들의 골격형태와 비교하면서 본 종의 분류학적 위치와 계통관계를 논의하고자 한다.

재료 및 방법

본 연구에 사용된 표본은 *Periophthalmus cantonensis*(말뚝망둥어), *Tridentiger obscurus*(검정망둑), *Synechogobius hasta*(플망둑) 및 *Odontobutis platycephala*(동사리) 등으로 모두 58개체의 골격 표본을 제작하여 사용하였다(Table 1). 골격표본 제작은 Taylor(1967)와 Dingerkus와 Uhler(1969)의 방법을 병행하여 만들었으며 각 표본들의 골격관찰 및 스케치는 Wild M8 stereomicroscope set을 이용하였고, 측정 측정기는 1/20 mm dial caliper를 사용하였다. 한편 골격의 각 부분의 명칭은 Prince Akihito(1984)와 Miller와 Wongrat(1979) 등의 기재 방법을 따랐고, 국문용어는 김(1978)과 이(1988)의 기재 방법을 적용하였으며, 분류체계는 김동(1986)의 방법을 이용하여 분류 동정하였다.

Table 1. Standard length, specimen numbers, collection date and localities of the four species of family Gobiidae from Korea

Subfamily	Species	Standard length (mm)	Specimen number	Collection date	Localities (R or S*)
Gobionellinae	<i>Periophthalmus contonensis</i>	58.7-64.9	5	Aug.10,1985	Sinchang (Manggyŏng r.)
	<i>P. cantonensis</i>	22.9-32.5	10	Oct.15,1989	Ŏen-dong (Manggyŏng r.)
Tridentigerinae	<i>Tridentiger obscurus</i>	42.5-64.5	10	May 16,1988	Yŏncho (South s.)
Gobiinae	<i>Synechogobius hasta</i>	42.5-64.5	12	Jul.22,1988	Kanggyŏng (Kŭm r.)
	<i>S. hasta</i>	38.6-75.8	5	Aug.10,1989	Haje (Manggyŏng r.)
Eleotrinae	<i>Odontobutis platycephala</i>	43.6-63.9	6	Oct.27,1984	Yangpyŏng (Han r.)
	<i>O. platycephala</i>	32.0-56.3	10	Aug.10,1985	Sangkwan (Manggyŏng r.)

*R or S: river or sea.

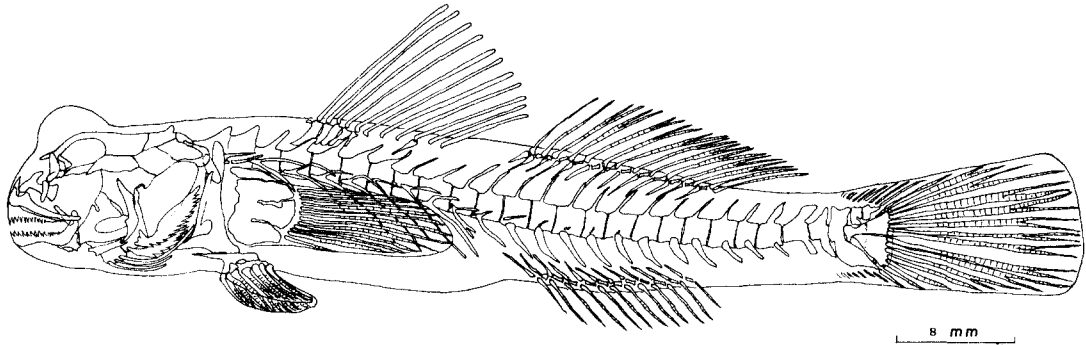


Fig. 1. *Periophthalmus cantonensis*; entire skeleton; lateral view.

결 과

뇌두개골(neurocranium)

뇌두개의 상부를 구성하는 액골(frontal), 익이골(pterotic) 및 상후두골(supraoccipital)은 서로 융합하여 하나의 넓은 골판을 이루고 있으며, 액골의 앞쪽은 길고 가늘게 신장되어 양안의 간격을 이루면서 전방으로 뻗혀 사골(ethmoid)과 접하고 있다(Fig. 1과 2A). 뇌두개의 좌우 앞쪽에 위치하고 있는 설이골(sphenotic)은 액골 부근에 부착하여 부동성관절(Gray, 1973)을 이루고 있으나 뚜렷이 구분되었다. 후두부에 위치하고 있는 상후두골에는 판상후두골 돌기가 나 있었다(Fig. 2A). 뇌두개의 바닥을 이루는 부설골(parasphenoid), 익설골(pterosphenoid), 설이골

(sphenotic), 전이골(prootic) 등은 서로 견고하게 부착하고 있어서 서로 구분되지 않았으며 좌우로 Trigemino-facial nerve공이 1개씩 열려 있었다(Fig. 2B).

한편 기저후두골(basioccipital)은 주변 골결과 완전히 융합되어 있지는 않았으나 서로 움직이지는 않았다. 또한 사골의 좌우로 신장된 측사골(lateral ethmoid)의 끝에는 얇은 판상의 루골(lacrima)이 한개씩 접촉하고 있었다(Fig. 2).

내장두개골(splanchnic cranium)

구부를 이루고 있는 주요 골격으로는 전상악골(premaxilla), 상악골(maxilla) 및 하악골(mandible) 등인데 모두 크게 발달되었다. 이 중에서 전상악골에는 단일 부리형의 이가 일렬로 나

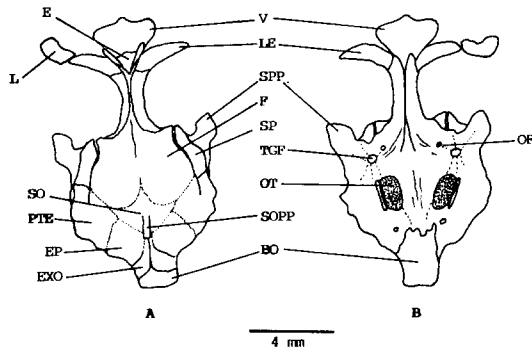


Fig. 2. The neurocranium of *P. cantonensis*, A, dorsal view B, ventral view. BO: basioccipital, E: ethmoid, EP: epiotic, EXO: exoccipital, F: frontal, L: lacrimal, LE: lateral ethmoid, OF: optic foramen, OT: otolith, PTE: pterotic, SO: supraoccipital, SOPP: supraoccipital process, SP: sphenotic, SPP: sphenotic process, TGF: trigemino-facial nerve foramen, V: vomere. A dotted line shows the fused parts of skeleton.

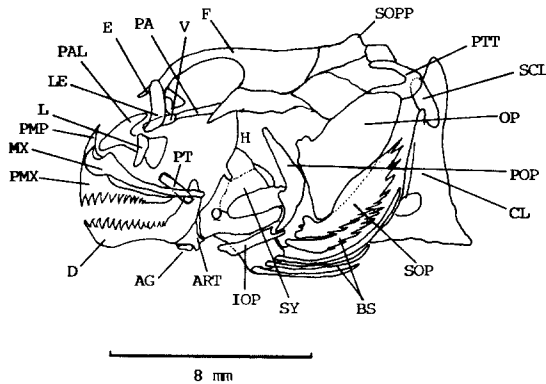


Fig. 3. Skull part of *P. cantonensis*, lateral view. AG: angular, ART: articular, BS: branchiostegal, CL: cleithrum, D: dentary, E: ethmoid, F: frontal, H: hyomandibular, IOP: interopcle L: lacrimal, LE: lateral ethmoid, MX: maxillary, OP: opcle PA: parasphenoid, PAL: palatine, PMP: premaxillary process, PMX: premaxillary, POP: preopcle, PTP: pterygoid, PTT: posttemporal, Q: quadrate, SOP: subopcle, SOPP: supraoccipital process, SY: symplectic, V: vomere.

있고 뒷쪽으로는 전상악골 돌기가 예리하게 나 있었다. 전상악골의 뒷쪽에 상악골이 위치하는데 뒷쪽으로는 구개골(palatine)과 관절하고 뒤 끝은 길게 뻗어 하악골의 관절골 돌기까지 닿고 있다 (Fig. 3).

구개골은 T자와 비슷한 형태의 다각형 불규칙 골로서 아래쪽으로는 상악골과, 뒷쪽으로는 사골

과 관절하고 있으며 뒷쪽으로는 환상의 길다란 불규칙 4각형인 익상골(ptyergoid)과 관절하고 있다. 또 익상골은 전후로 구개골과 방형골(quadrate) 사이에 위치하는데 모두 길다란 인대로 연결되어 있어 상당한 간격으로 떨어져 있다 (Fig. 3).

하악골은 치골(dentary), 관절골(articular) 및 각골(angular)의 3부분으로 구성되었는데 치골에는 전상악골과 같은 단일 부리형의 이가 일렬로 나 있고, 치골과 관절골 사이의 관절은 잘 움직이고 있으나, 관절골과 각골은 전혀 움직이지 않았다.

현수골(suspensorium)은 구개부와 새개부를 합친 부분으로서 이것은 앞쪽으로는 구개골과 뒤로는 설악골(hyomandibular)에 의하여 두골에 부착되어 있다. 구개부를 이루고 있는 후익상골(metapterygoid), 접속골(symplectic) 및 방형골(quadrate)은 서로 접촉되어 있으나 완전 융합상태는 아니며 이들은 설악골과 약간의 가동성관절을 이루고 있다. 전새개골(preopcle)과 접속골은 서로 접촉하지 않고 떨어져 있으며, 하새개골(subopcle)의 외연은 톱니처럼 길게 갈라져 있다(Fig. 3).

하설골(hypohyal)의 앞쪽에 있는 인설골(glossohyal)은 작은 골편으로 존재하고, 제 5 새개은 인두골(pharyngeal)로 변형되어 상하악치와 같은 형태의 이가 대상으로 조밀하게 나 있다. 상인두골(suprapharyngeal)은 3부분으로 분리되었고 여기에도 단일 부리형의 이가 많이 나 있었다. 새조골(branchiostegals)은 모두 5쌍으로 상설골(epihyal)에 4개씩, 각설골(ceratohyal)에 1개씩 위치하고 있었다(Table 2).

척주(vertebral column)

척주는 9~10개의 복추골과 16개의 미추골로서 모두 25~26개의 추골(vertebrae)로 구성되었는데 이중 복추골에는 좌우 1쌍씩의 늑골이 부착하고 있다. 한편 늑골의 뒷쪽에 있는 hypomeral은 세 3 추골에서부터 존재하며 hypomeral의 안쪽이 늑골의 상단에 부착하고 있으며, 이것은 늑골이 없는 미추골 1~2번까지 가늘고 작게 존재하고 있

Table 2. Meristic characters of four species of family Gobiidae from Korea

Characters	Species			
	<i>P. cantonensis</i>	<i>T. obscurus</i>	<i>S. hasta</i>	<i>O. platycephala</i>
Dorsal fin	D1, XI-XIV D2, I, 11-13	IV I, 11	VIII-X I, 18-19	VI-VII I, 7-9
Anal fin	I, 11-12	I, 10	I, 15-16	I, 7-8
Pectoral fin	14-15	18-20	20-23	15-16
Ventral fin	I, 5	I, 5	I, 5	I, 5
Caudal fin	30-35	38-39	35-37	31-34
Number of soft ray*	8/6-7	8/6	8/6	8/6
Branchiostegal ray	5	5	5	5
Gill raker	6-10	11-13	10-14	7-9
Epural	2	2	2	2
Vertebral number	25-26	26	42-43	31-33

*Number of soft ray of caudal fin keeping in contact with hypurals (3-5 hypurals vs 1-2 hypurals).

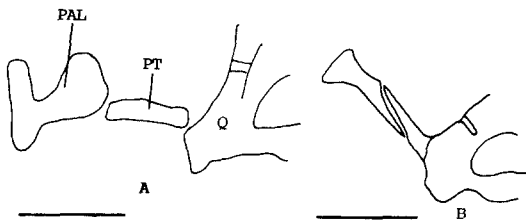


Fig. 4. The shape and relationship of palatine, pterygoid and quadrate. A, *P. cantonensis*; B, *T. obscurus*. PAL: palatine, PT: pterygoid, Q: quadrate. scale bars show 2 mm.

었다(Fig. 1과 5). 한편 늑골은 제 5 늑골에서 제 9 늑골 사이 것이 가장 발달되었다.

꼬리지느러미를 지지해 주는 미골은 형태가 변형되어 1개의 준하미추골(parhypural)과 5개의 하미추골(hypural)이 존재하는데 준하미추골은 아주 퇴축되어 작은 골편으로 존재하고, 하미추골의 1~2번과 3~4번은 서로 융합하여 2개의 넓은 환상 골편을 형성하는데 제 5 하미추골은 작은 골편상태로 뒷쪽에 독립하여 존재하고 있다(Fig. 6). 또 상미추골(epural)은 2개씩 존재하고 마지막 추골의 신경극과 현관극은 넓게 신장되어 있었다.

부속지 골격(appendicular)

흉대와 가슴지느러미 : 흉대는 쇄골(cleithrum)과 오혜골(coracoid)이 융합되어 강한 견대를 형

성하면서 뒷쪽으로는 상쇄골(supracleithrum)이 위치하는데 이것은 후두부에 부착하고 있는 후측두골(post-temporal)과 가동성관절을 이루고 있다(Fig. 7). 여기서 후측두골은 두개골의 뒷쪽 상하로 2개의 볼기를 내어 상이골(epiotic)과 단단하게 연결되면서 뒤로는 상쇄골을 통해 견대의 쇄골을 고정시키고 있다. 가슴지느러미를 지지해주는 사출골(radial)은 4개의 환상골편으로 구성되었는데 제 1 사출골은 분리되었으나 제 2, 3, 4번의 사출골은 앞부분이 서로 융합되어서 하나의 넓은 골편을 이루고 있다(Fig. 7). 또한 사출골의 전후면에는 근육이 잘 발달되어 가슴지느러미 운동을 잘 할 수 있게 되어 평소 뱀 위에서 기어다니거나 뛰는데 알맞게 되었다.

요대와 배지느러미 : 좌우 배지느러미는 한개의 가시와 5개의 연조로 구성되었는데 좌우 배지느러미는 서로 융합하여 둥근 부채 모양을 하고 있으며 그 중앙은 안쪽으로 오목하게 들어갔다. 배지느러미를 받쳐주는 기기골(basiost)은 골격이 잘 발달되었고, 배지느러미의 가시 및 각 연조들도 골화가 잘 되었다.

등지느러미, 뒷지느러미, 꼬리지느러미 : 2개로 된 등지느러미에서 제 1 등지느러미는 모두 가시로만 되었고 제 1 등지느러미의 담기골(ptyerygiophore)은 제 4 번 추골의 신경극(neural spine)에서 부터 시작하고 있다. 담기골은 모두 6~7개로서 제 1 담기골은 제 4 추골의 신경극에 위치하고, 제 4 번과 제 5 번 신경극 사이에는 제 2,

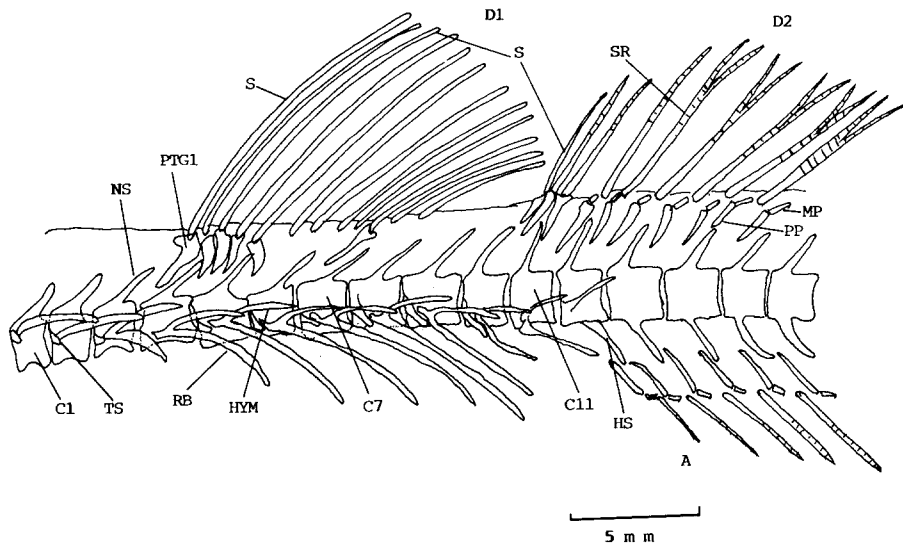


Fig. 5. Vertebrae, ribs and fin of *P. cantonensis*. A: anal fin, C1: centrum 1, D1: dorsal fin 1, HS: hemal spine, HYM: hypomerals, MP: middle pterygiophore, NS: neural spine, PP: proximal pterygiophore, PTG: pterygiophore, RB: rib, S: spine, SR: soft ray, TS: transverse process.

3, 4 번의 담기골이 위치하며 마지막 담기골은 제 7 추골의 신경극 위에 위치한다(Fig. 5). 제 2 등지느러미의 제 1 담기골은 제 11 번 추골의 신경극 위에서부터 시작하여 제 18 번 추골의 신경극 위에 마지막 담기골이 위치하고 있다(Fig. 1). 제 1 등지느러미는 근담기골(proximal)과 중담기골(middle)이 융합되어 있는데 반해 제 2 등지느러미는 이들이 서로 분리되어 잘 구분되었다(Fig. 5). 뒷지느러미를 지지해 주는 담기골은 제 11 번 추골의 혈관극 아래에서부터 시작하여 제 18 번 추골의 혈관극에서 끝나는데 제 2 등지느러미와 같이 근담기골과 중담기골은 잘 구분된다(Fig. 1, 5).

꼬리지느러미는 30~35개의 연조로 구성되었는데 하미축골 1~2번에 위치한 연조는 6~7개이고 하미축골 3~5번에는 8개로 되어 있었다(Fig. 6).

고찰

어류의 골격형태는 어류의 분류과정 및 계통관계에서 매우 중요한 역할을 하고 있는데(Gosline,

1955, 1965; Mahajan, 1967; Howes, 1980; Fink와 Fink, 1981) 특히 Prince Akihito(1969)는 망둑어과 어류의 중익상골, 후두골, 새조골, 배지느러미 및 견갑골 등을 기준하여 분류 및 계통관계를 재검토하였고, Miller와 Wongrat(1979)는 두부감각관과 두부골격을 중심으로 망둑어과 어류를 분류한 바 있다. 또 Howes(1980)는 두개골격의 형태를 중심으로 잉어과 어류의 분류 및 계통관계를 보고한 바 있었고, Fink와 Fink(1981)도 어류의 두개골과 척추골을 중심으로 하여 경골상목 어류의 계통 및 유연관계를 보고한 바 있었다. 최근 이(1988)는 동자개과 어류의 분류와 계통관계를 역시 골격의 형태 형질을 중심으로 재정리한 바 있다.

한편 *P. cantonensis*, *T. obscurus*, *S. hasta* 및 *O. platycephala* 등의 성체를 중심으로 뇌두개의 상부를 이루고 있는 액골, 익이골 및 상후두골의 골격상태를 비교해 본 결과 *P. cantonensis*는 액골, 익이골, 상후두골이 융합하여 하나의 골판을 형성하고 있는데 반해 *T. obscurus*, *S. hasta* 및 *O. platycephala* 등은 좌우 액골이 분리되어 있고, 익이골과 상후두골도 융합되어 있지 않았다. 한편 Alex-

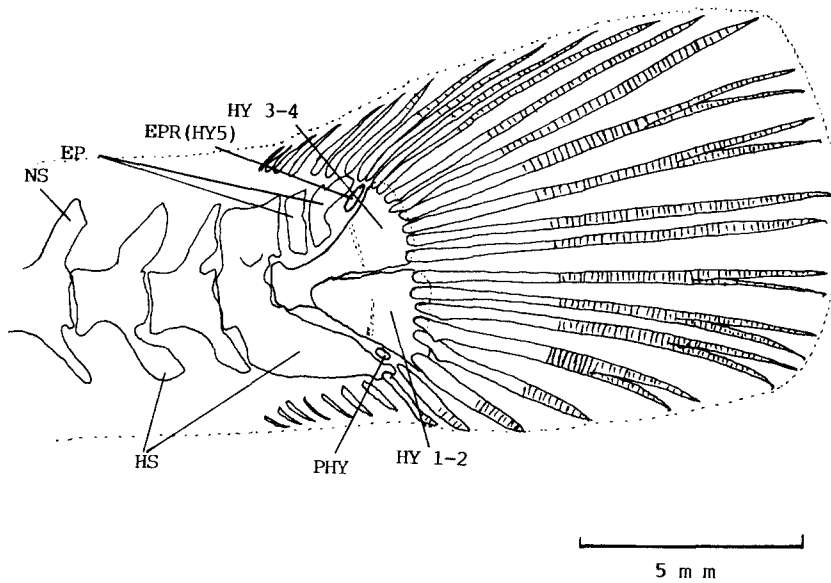


Fig. 6. Caudal skeleton of *P. cantonensis*. EP: epural, EPR: epiradial, HS: hemal spine, HY: hypural, NS: neural spine, PHY: parhypural.

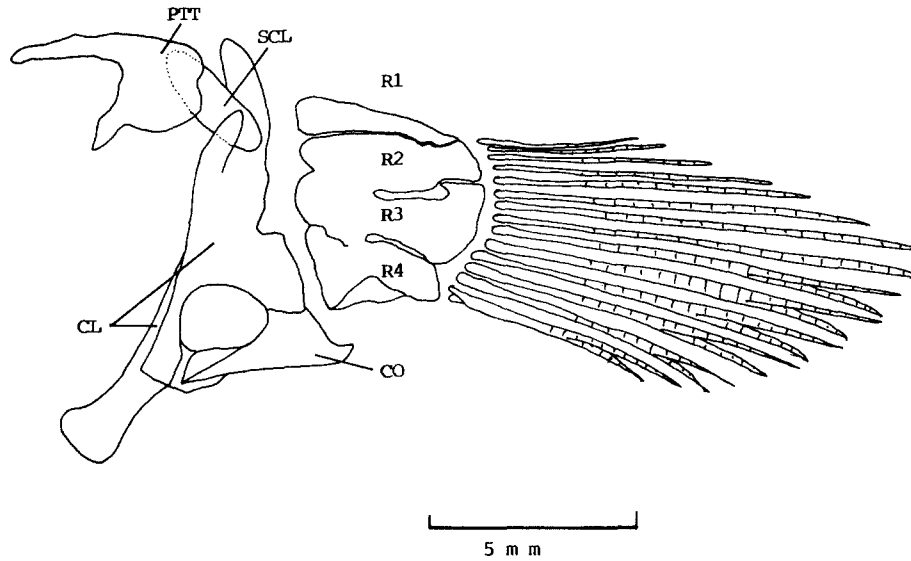


Fig. 7. Pectoral girdle of *P. cantonensis*. CL: cleithrum, CO: coracoid, PTT: post-temporal, SCL: supracleithrum, R1-4: radial 1-4.

ander(1965)는 catfish에서 두개골은 보다 발달된 집단일수목 골격의 결합이 잘 되고 또 튼튼하다고 언급한 바 있는데, *P. cantonensis*가 다른 어류들 보다 골격의 융합이 잘 된 점은 같은 망둑어과 어류 중에서도 계통분류학적으로 매우 중요한 의의가 있을 것으로 사료된다.

상하악골에는 많은 수의 이가 존재하는데 *P. cantonensis*와 *S. hasta*는 상하 모두 단일 부리형의 이가 일렬로 나 있으나, *T. obscurus*는 상하악치 모두 삼두형(tricuspid)의 이가 2열로 나 있었고, *O. platycephala*는 단일 부리형의 이가 대상으로 나 있었다(Table 3). 한편 김등(1986)은 *P. can-*

*tonensis*는 양악 중 하악치가 단일형이라고 하였으나, 본 연구에서는 상하악치가 모두 단일 부리형으로 나타났다(Fig. 3).

한편 Miller(1973), Matsubara(1979) 및 김등(1986)이 언급한 바와 같이 *P. cantonensis*는 접속골과 전새개골은 서로 분리되어 있었고, *T. obscurus*나 *S. hasta*에서는 서로 접속하고 있었다(Table 3).

*P. cantonensis*의 익상골은 판상의 불규칙한 사각형으로 되었으나, *S. hasta*와 *O. platycephala*는 *T. obscurus*와 같이 길고 뾰족한 삼각형으로 되었다(Fig. 4). 한편 *P. cantonensis*는 익상골과 방형골 사이의 간격이 상당히 떨어져 있는데 반해, *T. obscurus*, *S. hasta* 및 *O. platycephala*는 두 골격이 부착하고 있어 움직이지 않았다. 이 점은 익상골과 방형골이 구강의 구성 및 운동에 중요한 역할을 하고 있으므로(Kent, 1983), *P. cantonensis*가 다른 *T. obscurus*, *S. hasta* 및 *O. platycephala*보다 관절운동이 잘 일어 날 수 있는 조건이며 이런 현상은 *P. cantonensis*가 다른 어류들 보다 구강운동을 더욱 잘 할 수 있을 것으로 사료되는데, 이 점은 결국 어류의 섭식행위와 직접적인 관계가 있을 것으로 여겨 어류의 구강구조의 형태적 기능적 발달의 차이점은 계통분류학상 매우 중요한 특징으로 생각된다.

하악은 치골(dentary)과 관절골(articular) 및

각골(angular)로 구성되는데 치골은 막성골인데 비해 관절골과 각골은 하악연골이 경골화한 연골성 경골로서(岩井, 1985; 김 1978), *P. cantonensis*는 치골과 관절골 사이가 잘 움직이고 있으나, *T. obscurus*, *S. hasta* 및 *O. platycephala*는 전혀 움직이지 않고 있었다. 이 점도 역시 *P. cantonensis*의 하악치골의 운동이 다른 어류 보다도 크게 할 수 있을 것으로 사료되어 구부의 운동 발달 정도가 다른 망둑어과 어류 보다도 더욱 발달된 상태로 사료되었다.

늑골은 복추골의 수와 동일하게 존재하고 있는데 각 늑골에는 같은 수의 hypomeral이 제 3늑골에서 부터 늑골의 상단에 부착하고 있는데(Fig. 5) *P. cantonensis*에서는 늑골과 hypomeral이 100% 부착하고 있으나, *T. obscurus*는 20~25%, *S. hasta*는 약 10%였다. 그러나 *O. platycephala*는 전부 분리되어 있었다(Table 3).

꼬리지느러미를 지지해 주는 미골에는 1개의 준하미축골과 5개의 하미축골로 구성되었는데, 이 중에서 준하미축골이 *P. cantonensis*에서는 아주 퇴축되어 작은 골편으로 되었으나, *T. obscurus*, *S. hasta* 및 *O. platycephala*에서는 가늘고 길다란 상태로 존재하였다. 특히 체장이 22.9~32.5mm인 *P. cantonensis*에서는 준하미축골이 가늘고 길다란 상태로 존재하였는데 이것이 성체에서는 작은 골편으로 존재하고 있는 점은 개체가 성장함에 따라

Table 3. Comparison of skeletal characters of the four species of family Gobiidae

Characters	<i>P. cantonensis</i>	<i>T. obscurus</i>	<i>S. hasta</i>	<i>O. platycephala</i>
1. type of upper and lower teeth	beak	tricuspid	beak	beak
2. between left and right frontal	fusion	separate	separate	separate
3. state of parhypural	contraction	flat, long	flat, long	flat, long
4. fusion state of hypomerals	100%	20-25%	about 10%	separate
5. pterygoid	quadrangle	triangle	triangle	triangle
6. between symplectic and preopercular	separate	contact	contact	separate
7. state of radial	2, 3, 4 fusion	3 and 4 fusion	separate	separate
8. state of pelvic girdle	strong	weak	weak	weak
9. joint of pelvic girdle	free	fix	fix	fix
10. suture of neurocranium	complete	separate	separate	separate
11. teeth row	one	two	two	two
12. size of gill aperture	narrow	wide	wide	wide
13. joint of dentary and articular	movable	fix	fix	fix
14. size of glossohyal	small	large	large	large
15. width of interorbital	narrow	broad	broad	broad

준하미축골이 축소되는 방향으로 변화되었음을 추측할 수 있었다. 한편 5개의 하미축골 중에서 1~2번과 3~4번 하미축골이 융합되어 각각 하나씩의 넓은 골편을 만들고, 제 5번 하미축골은 윗쪽에 독립적으로 존재하는 점과 상미축골이 모두 2개인 점도 다른 망둑어과 어류들과 공통이었다. 한편 Gosline(1973), 이와 김(1988) 및 이(1988) 등은 어류의 분류와 계통관계에서 미골의 형태적, 수적 차이점은 대단히 중요한 의미가 있다고 강조한 바 있다. 최근 김등(1986)은 한국산 망둑어과 어류를 분류하는데서 상미축골의 수적 차이를 기준하여 아과 분류의 주요 특징으로 보았으나, 본 연구에서는 모두 2개씩 공통으로 나타나 수적 차이가 나타나지 않았다(Table 2).

가슴지느러미를 지지해 주는 사출골은 모두 4개의 넓은 판상 골편으로 구성되었는데 *P. cantonensis*는 제 1 사출골만 분리되고 나머지 제 2, 3, 4번의 사출골은 융합되었으나, *T. obscurus*는 제 3, 4번만 융합되었고, *S. hasta*와 *O. platycephala*는 4개 모두 분리되었다(Table 3). 또한 *P. cantonensis*의 사골에 부착된 근육이 다른 어류의 것보다 훨씬 발달되어 있었는데, 이 점은 *P. cantonensis*가 타종과는 달리 수면 밖의 뱀 위에서 기어다니거나 뛰어서 다니는 특수한 생태적 적응의 기능과도 밀접한 관계가 있을 것으로 사료된다. 한편 요대도 흉대와 마찬가지로 다른 어류들 보다 *P. cantonensis*가 잘 발달되었다.

이상의 특징을 중심으로 비교하여 볼 때, *P. cantonensis*는 망둑어과 어류 중에서도 골격의 형태적 특징이 타종과는 현저히 다르게 나타나는 점으로 보아 계통분류학상 매우 특수한 분류군으로 사료된다.

인용문헌

- Alexander, R. McN., 1965. Structure and function in the catfish. *J. Zool.* **148**:88-152.
- Choi, Y., 1988. A taxonomic study of goby the genus *Tridentiger* (Gobiidae, Pisces) from Korea. M. S. Thesis Chonbuk Univ. pp. 1-26.
- Chyung, M. K., 1977. The Fishes of Korea. Ilji-sa, pp. 472-497.
- Dingerkus, G. and D. Uhler, 1969. Enzyme clearing of alcian blue stained whole small vertebrates for demonstration of cartilage. *Stain Technology* **52**:229-232.
- Fink, S. U. and W. L. Fink, 1981. Interrelationships of the ostariophyan fishes (Teleostei). *Zool. J. of the Linnean Soc.* **72**:297-353.
- Gosline, W. A., 1955. The osteology and relationships of certain gobioid fishes, with particular reference to the genera *Karaemera* and *Microdesmus*. *Pacific Soc.* **9**:158-170.
- Gosline, W. A., 1965. Teleostean Phylogeny. *Copeia* :186-194.
- Gosline, W. A., 1973. Functional Morphology and Classification of Teleostean Fishes. Honolulu Univ., Press of Hawaii, pp. 1-174.
- Gray, H. F. R. S., 1973. Anatomy of the Human Body. Lea & Febiger, 29th American ed., pp. 288.
- Howes, G. J., 1979. Notes on the anatomy of *Macrorhynchus macrorhynchus* (Valenciennes), 1844, with comments on the Cultrinae (Pisces, Cyprinidae). *Bull. Br. Mus. Nat. Hist. (Zool)* **36**:147-200.
- Howes, G. J., 1980. The anatomy, phylogeny and classification of bariliine cyprinid fishes. *Bull. Br. Mus. Nat. Hist. (Zool)*, **34**:129-198.
- 岩井保, 1985. 水産脊椎動物 II. 魚類, 恒星社厚生閣版 **4**: 84-88.
- Kent, G. C., 1983. Comparative Anatomy of the Vertebrates. Mosby, fifth ed., pp. 209-212.
- Kim, I. S., Y. J. Lee and Y. U. Kim, 1986. Synopsis of the family Gobiidae (Pisces, Perciformes) from Korea. *Bull. Korean Fish. Soc.* **19**:387-408.
- Kim, I. S., Y. J. Lee and Y. U. Kim, 1987. A taxonomic revision of the subfamily Gobiinae (Pisces, Gobiidae) from Korea. *Bull. Korean Fish. Soc.* **20**:529-542.
- 김용익, 1978. 어류학 총론, 태화출판사, pp. 43-57.
- Lee, C. L., 1988. Systematic studies on the bagrid catfish, family Bagridae (Pisces, Siluriformes) from Korea. Ph.D. Thesis Chonbuk Nat. Univ. pp. 1-141.
- Lee, C. L. and I. S. Kim, 1988. Systematic position of two species of bagrid fishes from Korea. *Korean J. of Limnology* **21**:117-127.
- Mahajan, C. L., 1967. *Sisor rabdophorus*-A study in adaptation and natural relationships, III. The vertebral column median fins and their musculature. *J. Zool.* **152**:297-318.
- Masuda, H., K. Amaoka, C. Araga, T. Uyeno, and T. Yoshino, 1984. The Fishes of Japanese Archipelago. Tokai Univ. Press, pp. 236-287, plates 235-259.
- Matsubara, K., 1979. Fish Morphology and Hierachy. Ishizaki shoten part II, 2nd ed., pp. 818-847.
- Miller, P. J., 1973. The osteology and adaptive feature of *Rhyacichthys aspro* (Teleostei: Gobioidei) and the classification of gobioid fishes. *J. Zool.* **171**:397-434.
- Miller, P. J. and P. Wongrat, 1979. A new goby (Tele-

- osteii: Gobiidae) from the south China Sea and its significance for gobioid classification. *Zool. J. Linnean Soc.* **67**:239-267.
- Nelson, G. J., 1966. Osteology and relationships of the Eel, *Neechelys buitendijki*. *Copeia* **2**:321-324.
- Prince Akihito, 1969. A systematic examination of the gobiid fishes based on the mesopterygoid, post-cleithra, branchiostegals, pelvic fins, scapula and sub-orbital. *Jap. J. Ichthyology* **16**:93-109.
- Ramaswami, L. S., 1955. Skeleton of cyprinid fishes in relation to phylogenetic studies, 6. The skull and weberian apparatus in the subfamily Gobioninae (Cyprinidae). *Acta Zoologica, Bd. XXXVI*:127-158.
- Rosen, D. E., 1982. Teleostean interrelationships, morphological function and evolutionary inference, *Amer. Zool.* **22**:261-273.
- Sawada, Y., 1982. Phylogeny and zoogeography of the superfamily Cobitoidea (Cyprinoidei, Cypriniformes). *Hokkaido Univ.* **28**:65-223.
- Taylor, W. R., 1967. An enzyme method of clearing and staining small vertebrates. *Pro. U.S. Nat. Mus.* **122**:1-17.

(Accepted June 20, 1990)

**Osteological Study of the Mudhopper, *Periophthalmus cantonensis*
(Perciformes, Gobiidae) from Korea**

Chung-Lyul Lee (Department of Biology, Kunsan National University, Kunsan 573-360, Korea)

The osteological characteristics of Mudhopper, *P. cantonensis*, was described and compared with its related species, *Tridentiger obscurus*, *Synechogobius hasta* and *Odontogobius platycephala*. The skeletal structures of *P. cantonensis* were distinctly different from those of other species in many respects: the form of the neurocranium, the pterygoid, the radial and the parhypural, the fused state between ribs and hypomerals. However, in respect of having five branchiostegals, two epurals and hypomerals, *P. cantonensis* were in common with *T. obscurus*, *S. hasta* and *O. platycephala*.