

식도협착증 환자에서 발생한 식도천공의 비개흉적 식도적출술에 의한 치험 2례

이 원 용* · 성 숙 환*

- Abstract -

Transhiatal Esophagectomy after Esophageal Perforation in Patients with Underlying Stricture

Weon Yong Lee, M.D., Sook Whan Sung, M.D.*

When the perforation of intrathoracic esophagus occurs in the presence of preexisting esophageal stricture, aggressive and definitive therapy often provides the only chance for patient salvage.

Two adults suffering from intrathoracic esophageal perforation with underlying stricture underwent transhiatal esophagectomy.

The perforations were due to esophageal instrumentation. Restoration of alimentary continuity with a primary cervical pharyngogastric anastomosis was carried out in one patient.

Another patient underwent a cervical esophagostomy and had a subsequent colonic interposition 3 months later.

서 론

식도천공은 발생부위, 진단까지 경과된시간, 종격동과 늑막강의 감염정도, 환자의 전신상태등 여러 요소에 의해 예후가 결정된다. 특히 부식성 식도 협착환자에서 식도천공이 발생한 경우 그 치료는 더욱 어렵다.

최근 Orringer 등이 식도열공을 통한 식도적출술을 많이 시행하고 있고¹⁾, 본 서울대학교 흉부외과학교실에서도 부식성 식도 협착 환자에서 비개흉적 식도적출술에 대한 치험례를 보고하였던바²⁾, 이번엔 식도협착 환자에서 식도천공이 발생한 경우, 비개흉적 식도적출술과 식도 재건술을 시행하여 좋은 결과를 얻었기에

보고하는 바이다.

증 례 1

임상소견

52세 남자 환자가 88년 4월 자살목적으로 빙초산 용액을 섭취한 후 발생한 연하곤란을 주소로 식도 확장술을 시행하기 위해 입원하였다.

식도 조영술상 식도기시부 직하부위에 협착이 관찰되어 소식자(14F-32F)를 이용하여 식도 확장술을 시행하였다. 확장술후 환자는 흉통과 복통을 심하게 호소하였고, 고열이 발생하였다. 식도조영술상 좁아져 있던 식도 기시부 직하부위에서 조영제의 유출이 관찰되어 식도천공을 의심하고 확장술 시행후 30시간만에 수술을 시행하였다.

*서울대학교 의과대학 흉부외과학교실
*Department of Thoracic and Cardiovascular Surgery,
Seoul National University Hospital
1990년 12월 3일 접수

수술 소견

수술은 복부 정중 절개와 좌측경부 흉쇄유돌근 전연 절개를 한후 위분문부 주위를 박리하고, 식도열공 주위를 넓힌후 식도를 위쪽으로 박리하여 올라가고, 기도와 경동맥 사이에서 경부식도를 찾아 박리하여 내려와 양쪽의 손가락이 서로 만날수 있게 하였다. 이때 흉부식도 기시부 직하부위에 후면으로 농양이 고여 있는 것이 관찰되었다. 생리식염수로 후종격동을 수차례에 걸쳐(약 3 liters)세척하였다. 우측 위동맥과 우측 위대만막동맥에 손상이 가지 않도록 주의하면서 위분문부까지 박리후 절단하고 식도를 경부로 끌어올려 식도기시부에서 절제하였다.

유문성형술과 망막고정술 시행후 위장을 식도의 원위치인 후종격동을 통해 경부로 끌어올려 하인두 후면과 위저부를 문합하였다. 레빈관 삽입후 장력이 가해지지 않도록 주의하면서 두층봉합후 위장을 경부에 고정하고 배액관 삽입후 경부 상처를 봉합하였고, 공장루형성술 시행후 생리식염수로 세척후 배액관을 삽입하고 복부 상처를 봉합하였다. 수술직후에 양측 늑막강에 흉관삽입술을 시행하였다. 절제한 식도의 병리학적 소견으로는 부식성 식도염으로 인한 협착과 괴사의 소견을 보였다.

슬후결과

환자는 변성이 동반되었고 슬후 6일째부터 공장루

를 통한 식이요법을 시작하였고 슬후 8일째 촬영한 식도조영술상 조영제 유출이 없어 경구를 통한 유동식 섭취를 시작하였다. 환자는 때때로 음식물이 역류되었으나, 기도내로 흡입되지는 않았고, 식후 거북한도 별로없이 슬후 23일째 퇴원하였고, 추적관찰중이다.

증 례 2

임상소견

38세 여자 환자가 아침식사로 고기를 먹은후 가슴에 걸린것 같아 40cm정도되는 뜨게질 바늘을 30cm정도 입으로 넣어 쑤신후 생긴 복통과 흉통을 주소로 응급실을 방문하였다. 과거력상 환자는 20년전 빙초산을 섭취하였고, 10년전 부터 연하곤란이 발생하여, 이비인후과에서 수차에 걸쳐 식도확장술을 받았고, 식도조영술상, 다발성협착(T1, T8 & T10 level)이 관찰되었다.

응급실 내원당시 환자는 심한 상복부통과 흉통을 호소하였고 호흡곤란, 피하기종을 동반하였다. 단순 X-선 촬영상 기종격동, 기복의 소견이 있었고, 식도조영술상 식도열공 부위에서 조영제의 유출이 관찰되었고, 혈액검사상 백혈구치의 증가 소견을 보여 식도천공을 의심하고 천공후 14시간만에 수술을 시행하였

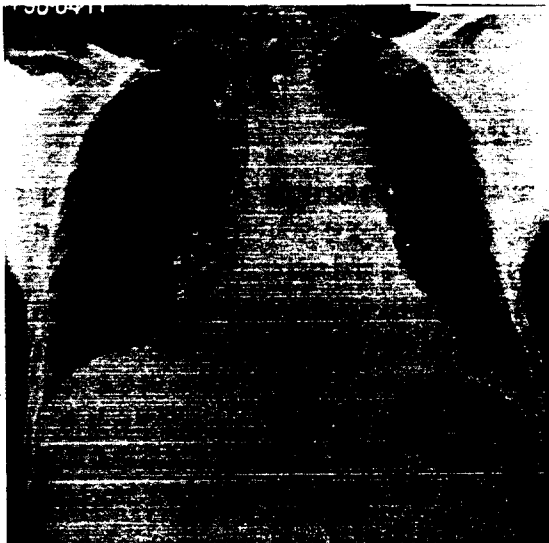

사진 1. 증례1의 Preoperative chest PA view




사진 2. Preoperative esophagography

다.

수술소견

상복부 정중절개를 통한 시험적 개복술을 시행한 결과 후복막강에서 공기의 유출이 있었고 식도열공 확장 후 식도를 박리하였다. 위식도 결합부 3cm 상부에 식도후방으로 농양이 고여 있었다. 좌측경부 흉쇄유돌근 전연을 절개하고 복부와 경부 양측에서 식도를 박리하였다. 당시 우측 위대망막동맥의 박동이 약하고 위장이 창백하고, 수종이 동반되어 대용식도로 위장을 사용하기 불가능할 것으로 판단하였다.

식도를 위분문부에서 절단하고 경부로 끌어올려 쇄골 전방수도를 통하여 경부식도루 형성술을 시행하고 배액관 삽입후 상처를 봉합하였다. 후종격동을 생리식염수로 세척후 식도열공을 봉합하고 위장루 형성술, 유문성형술과 망막고정술 시행후 상처를 봉합하였다.

술후결과

수술후 5일째부터 위장루를 통한 식이섭취가 가능하였으나, 경부 식도루 주위의 염증이 발생하여 재수술후 퇴원하였다. 3개월후 재입원하여 좌측하행 결장을 이용하여 흉골후방경로(Retrosternal route)를 통해 순연동적 위치가 되도록 문합하였다. 술후 변성이




사진 4. 증례2의 Preoperative chest PA view

나타났으나, 식도조영술상 별 이상이 없어 술후 8일째부터 유동식을 섭취하였다. 합병증으로 복부상처부위의 감염이 있었으나 재수술후 문제없어 31일째 퇴원하고, 추적관찰중이다.

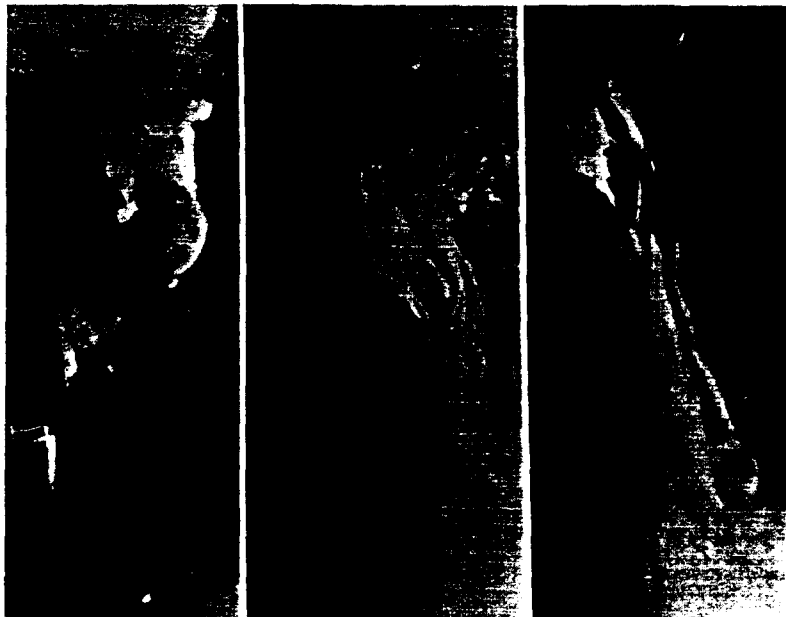

사진 3. Postoperative esophagography




사진 5. Preoperative esophagography

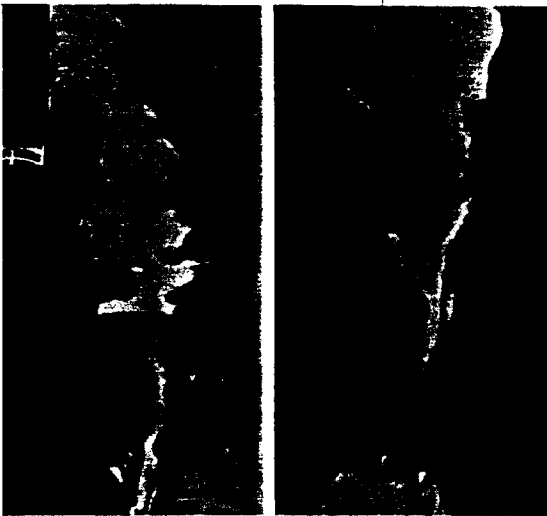

사진 6. Postoperative esophagography

고 안

흉강내 식도천공은 경부식도 천공에 비해 세배에 달하는 사망율을 나타내므로 진단 즉시 응급수술적 처치를 하는 것이 원칙이다. 수술적 처치는 조기에 발견되었고, 주위에 염증이 심하지 않은 경우, 일차봉합술과 흉관배액법을 시행하고, 비교적 진단이 지연되고, 주위염증이 심한 경우는 일차봉합술 후 Pedicled flap을 이용하거나, Exclusion-diversion 내지는 식도적출술을 시행한다^{3,4,5,6)}.

그러나 부식성 식도협착 환자에서 식도천공이 발생

할 경우, 대개 천공하부에 협착이 있으므로 일차봉합술을 시행할 경우, 봉합선 상부에서 천공이 재발할 가능성이 높다^{7,8,9)}.

이 경우 식도적출술을 시행하면 첫째 감염의 원인을 확실히 제거할 수 있고, 둘째 협착이 있는 식도부위를 같이 제거함으로써 두가지 치료를 동시에 할수 있게된다. 식도 적출술을 시행할 경우, 개흉적 방법으로 할 것인지, 식도열공을 통해서 할것인지는 천공후 경과된 시간, 종격동염과 늑막염의 유무 및 그 정도에 따라 결정된다. 식도열공을 통한 비개흉적 식도적출술을 Turner가 시행한 이래, 최근 Dorothea등이 식도의 혈관분포를 조사하여 많은 출혈 없이 식도적출술이 가능함을 설명하였고¹⁰⁾. 최근 Orringer등이 그 경험을 발표하였다¹¹⁾. 실제로 본 교실에서 최근 식도열공을 통한 적출술을 시행하여, 수술시간과 술후 morbidity의 단축을 경험하였고, 출혈량도 개흉적 적출술에 비해 많지 않음을 알게 되었다.

따라서 늑막강내에 염증이 별로없고, 식도천공이 종격동내로 한정된 경우 식도열공을 통한 적출술의 적응증이 된다. 식도적출술후 일차 식도재건술을 시행할 것인가, 어느 정도 기간을 두고 식도재건술을 시행할 것인가에 대해서는 이론의 여지가 있다.

일차 식도재건술을 시행할 경우 두가지 문제점이 있다. 첫째 식도천공으로 인해 종격동염이 있는 상태에서 식도재건술을 시행할 경우, 술후 봉합부위의 천공이 잘된다는 점이다. 그러나 Orringer등은 식도와 위간의 봉합을 감염이 없는 경부에서 시행함으로써, 감염의 가능성이 적고, 오히려 감염이 있었던 후종격동에 혈관분포가 좋은 위장이 자리함으로써 감염퇴치에 기여한다는 주장을 하였다⁹⁾.

둘째, 일차재건술시 대용식도로 위장을 사용하게 된다는 점이다. 지금까지 대용식도로는 대장을 사용하는 것이 일반적 이었으나, Hanna등은 장기간 추적관찰을 통해 대용식도로 대장을 사용한 환자에서 구취, 음식물의 역류, 흡인증상이 나타나는 등 장기간에 걸친 기능적 결과가 만족스럽지 못함을 보고하였다¹²⁾.

생리적으로, 장벽이 두껍고, 탄력적이어서 음식물을 받아, 하부로 밀어내어 음식물의 통과 기능을 하는 식도나 위장과는 달리, 대장은 장벽이 얇고, 수분흡수가 주기능인 저장소로서 상부위장관의 역할을 하기엔 문제가 있다¹³⁾.

따라서 대용식도로 같은 상부위장관인 위장을 사용

하는 것이 장애요인이 되지는 않을것 같아 이런 이유로 본 교실에서는 환자의 상태가 허락한다면 일차재건술을 시행하고 부득이한 경우 이차재건술을 시행하였다.

결 론

서울대학교 흉부외과학 교실에서는 부식성 식도협착 환자에서 식도천공이 발생한 경우 감염 원인을 보다 확실히 제거하고 부식성 식도협착을 동시에 치료하기 위해 식도열공을 통한 식도적출과 재건술을 시행한 2례에서 좋은 결과를 얻었기에 문헌고찰과 함께 보고하는 바이다.

REFERENCES

1. Orringer MB. : *Technical aids in performing transhiatal esophagectomy without thoracotomy.* *Ann Thorac Surg* 1984 ; 38 : 128-132
2. 성숙환, 정운섭, 부식성 식도협착 환자의 비개흉적 식도적출술, 대한흉부외과학회지 1990 ; 23 : 416-420
3. Sarr MG. : *Management of instrumental perforations of the esophagus.* *J Thorac Cardiovasc Surg* 1982 ; 84 : 211-218

4. Michel L. : *Esophageal perforation* *Ann Thorac Surg* 1982 ; 33 : 203-210
5. Urschel HC. : *Improved management of esophageal perforation.* *Ann Surg* 1974 ; 179 : 587-591
6. Skinner DB. : *Management of esophageal perforation.* *Am J Surg* 1980 ; 139 : 760-764
7. Hendrem WH. : *Immediate esophagectomy for instrumental perforation of the thoracic esophagus.* *Ann Surg* 1968 ; 168 : 997-1003
8. Michel L. : *Operative and nonoperation management of esophageal perforation* *Ann Surg* 1981 ; 194 : 57-63
9. Orringer MB. : *Esophagectomy for esophageal disruption.* *Ann Thorac Surg* 1990 ; 49 : 35-43
10. Dorothea MI. : *Esophagectomy without thoracotomy: Is there a risk of intramediastinal bleeding?* *Ann Surg* 1987 ; 206 : 184-192
11. Orringer MB. : *Transhiatal esophagectomy for benign disease.* *J Thorac Cardiovasc Surg* 1985 ; 90 : 649-655
12. Hanna EA. : *Long-term results of visceral esophageal substitutes.* *Ann Thorac Surg* 1967 ; 3 : 111-118
13. Orringer MB. : *Transhiatal esophagectomy for benign disease.* *J Thorac Cardiovasc Surg* 1985 ; 90 : 649-655