

이정형술(耳整形術)

김 동 준*

① 이정형술은 귀의 형태가 정상적이거나 귀가 바르게 서지 않는 개에서 실시한다. 어떤 품종의 개는 이연골(耳軟骨)에 결함이 있어서 귀가 똑바로 서지 못하고 옆으로 비뚤어진다. 미국 애견가협회(American Kennel Club)는 개에서 귀의 형태적 변위는 이정형술을 실시하였거나 또는 하지 않았거나 결함으로 간주하고 있다. 이정형술을 실시한 개를 견품평회(dog show)에 내놓을 경우 처벌이 심하기 때문에 견품평회에 나갈 개에서는 이정형술을 실시해서는 안되며 수의사는 축주에게 이점을 반드시 알려주어야 한다.

② 이연골의 결함을 교정하기 위하여 많은 방법들이 시도되어 왔다. 예를들면 dental claw와 같은 거칠은 도구로 연골에 흡집을 내거나, 연골에 mattress 봉합을 하거나, 이연골에 받침대를 이식하는 것 등이다. 그러나 이들 방법은 약간의 효과가 있을 뿐이다. 외측편위(lateral deviation)의 경우에는 위에 기술된 방법으로서 대부분 성공적으로 교정된다. 그러나 내측편위(medial deviation)의 경우에는 성공율이 극히 낮다. 귀를 두개골의 배면위에 놓이도록 붕대를 감으면 귀는 내측으로 편위되게 된다. 그러므로 귀에 붕대를 하면 귀의 편위를 일으키고, 그 교정은 성공율이 낮기 때문에 귀에 붕대를 하는 것은 추천되지 않는다.

③ 단이(斷耳)한후에 귀가 똑바로 서는 연령은 품종, 귀의 크기, 단이형태, 동물의 영양 및 건강상태 등에 따라서 다르다. 예를들면 Doberman pinscher는 3~4월령이 되기 전까지는 귀가 제대로 서지 않고 기생충감염이 있는 어린 개에서는 귀가 제대로 서는데 좀더 많은 시간이 필요하다. 그러므로 단이를 하기전에 구충 및 영양상태의 개선이 이루어져야 한다. 5~6월령이 될때까지 귀가 똑바로 서지 않으면 이에 대한 검사가 필요하다. 이때 이연골이 위로 휘어 있는지 또는 아래로 처져 있는지 아니면 두부로 부터 떨어져 있는지를 검사하는 것이 중요하다. 귀가 약간 휘어져 있는 경우에는 붕대를 감아 제대로 받쳐 주기만하면 된다. 그러나 이연골이 크게 구부러져 있는 경우에는 반드시 이정형술을 실시하여야 한다.

외측편위(lateral deviation)

환측을 마취시킨후 복와자세로 보정하고 타월로 머리를 감싼다. 귀의 내면과 배면의 털을 깎고 povidone-iodine으로 소독한다. 귀를 노출시키도록 머리에 수술포를 덮는다. 이개의 외측과 두개배면의 연접부에서 약 2cm정도 종절개를 실시한다. 연골이 복측으로 굴절된 부분에서 이개의 기저부로 향하여 피부와 피하조직을 절개한다. 일반적으로 귀의 복측만곡은 연골의 내면에 있는

*서울대학교 수의과대학 대학원생

대이주근육의 약간 원위단에서 일어난다. 연골이 노출될때 까지 둔성절개를 한다. 비흡수성 봉합사를 사용하여 구부러진 부분을 중심으로 연골원위부와 근위부를 통과하는 수직mattress봉합을 한다음 단단히 조이고 매듭을 짓는다. 이렇게 하면 보통 귀가 보다 똑바로 서는데 봉합사의 매듭을 절단하지 말고 처음 봉합한 부위의 원위부와 근위부를 2차 수직mattress봉합한다. 그렇게 하면 일반적으로 귀는 똑바로 서게 된다. 만약 귀가 잘 서지 않으면 또 다시 봉합한다. 봉합사의 단단은 매듭 가까이에서 절단하고, 피하직은 흡수성 봉합사로 단순결절봉합한다. 피부절개선은 겹치지 않도록 정리하고 비흡수성 봉합사로 다시 단순결절봉합한다. 솜을 이도에 넣고 이청에서 기부에 이르기까지 tape를 붙여 둔다(그림 1-

A,B,c).

내측편위(medial deviation)

마취 및 술야준비, 연골의 노출법은 외측편위와 동일한다. 연골이 가장 크게 굴절된 부분에서 피부 및 피하직 절개를 실시한다.

비흡수성 봉합사로 외측이개의 피부를 통과하지 않도록 연골에 수평mattress봉합을 실시한다. 이때 봉합의 가로길이가 새로운 2배이상 되도록 하여야 한다. 봉합사를 조여서 결찰하고 만약 귀가 똑바로 서지 않을 때에는 처음 봉합선과 나란하게 제2차 봉합을 실시한다. 피하직과 피부를 차례로 봉합한다.

외측편위에서와 마찬가지로 솜을 이도에 넣고 tape를 붙인다(그림 2-A,B,C).

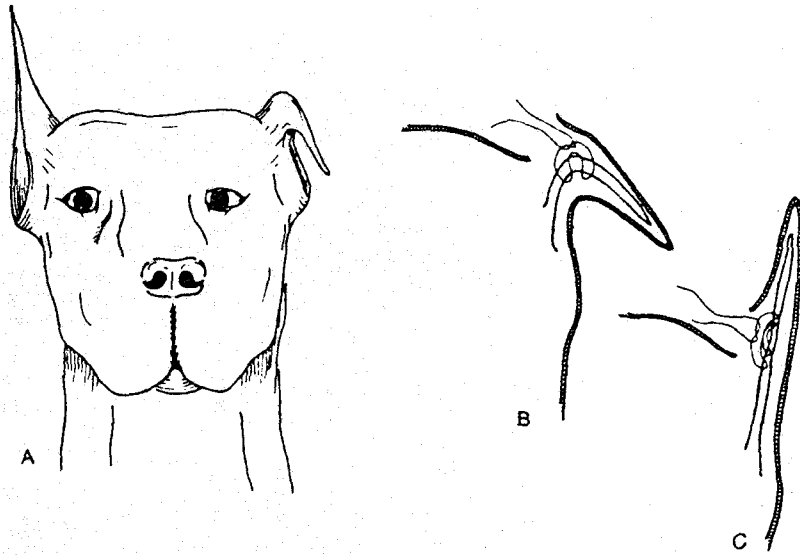


그림 1. A. 외측편위.

B. 제1차 수직mattress 봉합.

C. 제2차 수직mattress 봉합.

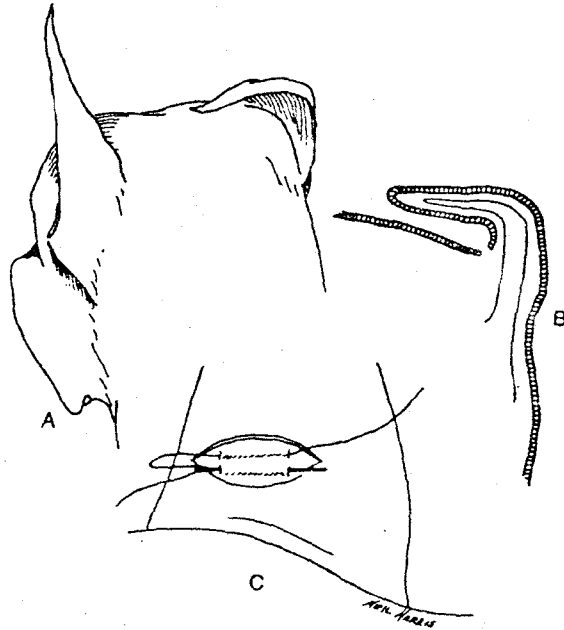


그림 2. A. 내측편위.
 B. 연골의 노출.
 C. 수평 mattress 봉합.

후처치

솜과 tape는 약 5일정도 두었다가 제거한다.
 피부봉합사는 수술후 7일전에 발사한다.

합병증

수술후 합병증은 거의 없다. 수술이 잘못되는

경우는 봉합할때 연골을 충분히 관통시키지 않은 것이 거의 대부분이다.

비흡수성 봉합사로 연골을 봉합할때 근막을 함께 봉합해서는 안된다. 같이 봉합하면 귀가 똑바로 선 상태에서 고정되어 귀를 움직일수 없게 된다.