특 집 肝硬変症의 予防과 治療

診斷

肝炎菌보균자경우 1차적으로 의심해야
목주위와 앞가슴 상부에 작은 반점보여



文 英 明
〈延世醫大 내과교수〉

간경변증의 진단은 우선 환자의 병력이나 증상을 들은 후 의심을 하고 신체진찰을 통해 확인을 하며, 혈액검사, 방사선검사 및 조직검사 등을 통해 확진하는 것이 일반적인 순서이다.

1. 환자의 병력

모든 질환의 진단에 병력이 매우 중요한 부분을 차지하듯이 간경변증의 경우도 마찬가지이다. 간경변증의 종류에 따라 다르겠지만 만성적이고 습관적인 알콜섭취나 조절되지 않는 심부전증 또는 판막성 심장질환이 원인이 될 수 있다. 그러나 한국에서 가장 중요한 원인은 B형 간염균 바이러스로서 이로 인한 만성 B형간염은 물론이고 간염균 보균자이거나 특히 모체로부터 수직감염된 경우에는 비감염자에서 보다 발병가능성이 높다. 따라서 이러한 여러가지 병력이 있을 경우에는 간경변증의 발병가능성을 의심해야 한다.

2. 환자의 증상

만성 피로감, 전신쇠약감, 식욕부진, 오심, 구토, 소화불량, 체중감소 및 우상복부 불쾌감 등의 비특이적 증상을 호소하는 경우도 있지만 특별한 자각증상을 느끼지 못하는 경우도 많다. 이러한 이유로 전혀 자신의 질환을 모르고 지내다가 병이 진행된 후에 나타나는 증상인 황달, 복수, 간성혼수 및 식도정맥류출혈로 인한 토혈 등이 나타나서 발견된 경우도 많다. 그러므로 병력이 있는 경우에는 심한 증상이 아니라도 간경변증의 가능성을 항상 염두에 두고 규칙적인 검진을 하여 가능한 한 조기에 진단하는 것이 병의 경과에 도움을 준다.

3. 환자의 신체진찰소견

일반적인 진찰소견으로 피부에 멜라닌색소가 증가하여 색이 검어지고, 혈소판감소로 인해 멍이 잘들며, 폐혈류이상으로 인해 산소공급장애가 유발되어 청색증 또는 손의 말단부위가 뭉툭해진다. 피부의 모세혈관이 확장되어 목주위, 앞가슴의 상부, 안면부 및 손등에 작은 거미형상의 반점이 보인다. 여성호르몬의 역할이 상대적으로 강해져서 남성의 경우 유방이 커지고, 고환이 위축되며, 모발의 소실 및 성욕감퇴를 보이고 여성의 경우에는 월경불순 및 성욕감퇴 등이 올 수 있다.

간이 우측늑골하부에 고무와 같이 단단하게 촉지될 수 있으나 심하게 위축된 경우에는 촉지되지 않으며 반대편의 좌측늑골하부에 비장이 촉지될 수 있다. 또한 빌리루빈이 혈중에 증가하여 눈의 흰자위 또는 피부 등에 침착하여 소위 황달을 유발한다.



◆심한증상이 아니더라도 계속적인 만성피로감 등을 보일땐 肝경변증의 가능성을 항상 염두에 두고 규칙적인 검진을 실시토록 해야 한다(사진은 記事특정사실과 관련없음).

그 외에 합병증으로 복수가 발생하면 복부가 팽만하게 되고 심하면 고환부종 및 이차적인 복막염도 유발될 수 있다. 또한 문맥고혈압이 발생하여 복벽의 혈관확장, 비장비대, 사지부종 및 치질 등이 유발될 수 있다. 병의 말기에는 간성혼수가 생기며 이로 인해 의식장애 및 여러 신경학적 증상이 나타날 수 있다.

4. 혈액검사소견

임상적인 증상이나 진찰로서 간질환이 의심되는 경우에 혈액검사를 실시하며 검사의 종류는 크게 세가지로 분류할 수 있다. 첫째, 간염균 바이러스에 대한 검사가 있으며 이는 A형, B형 및 non A non B형이 있다. 이중 A형은 간경변증을 유발하지 않고 non A non B형은 실제로 직접적인 검사가 불가능하여 현재 가장 중요한 원인인 B형 간염균 바이러스에 대해 집중적인 연구가 진행되고 있다. 이에 대한 검사의 종류는 s항원, s항체, e항원, e항체 및 c항체의 5가지가 있으며 일반적으로 항원이라 함은 균자체를 의미하고 항체라 함은 균에 대한 면역성을 의미한다. 따라서 s항원이 양성인 경우는 체내에 간염균 바이러스가 증식을 하고 있다는 의미가 되고 특히 e항원까지 양성인 경우는 주위에 대해 전염력이 강해서 모체로 부터 자녀로의 수직감염도 가능해질 수 있고 또한 질환이 만성화할 수 있다는 것을 의미한다. 항체가 양성인 경우는 예방접종후이거나, 과거에 간염의 병력이 있었던 경우 또는 자연면역이 된 것을 의미한다. 따라서 이러한 검사를 통해 간염균 바이러스의 감염유무 내지는 병의 경과를 확인해 볼 수가 있다. 둘째, 간기능에 대한 검사이며 여러종류가 있다. 대표적인 간기능검사인 SGOT와 SGPT가 증가하는 데 특히 SGOT가 더 증가하여 SGOT/SGPT의 비가 2이상이면 간경변증을 의심할 수 있다. 빌리루빈이 증가하여 황달의 소견을 보일 수 있고 간경변증이 진행된 경우에는 총단백량이 감소하는데 특히 알부민(A)이 감소하고 글로블린(G)이 증가하며 그중 특히 감마 글로블린이 증가한다. 따라서 A/G비가 감소하게 된다. 간성혼수상태까지 유발된 경우에는 혈중 암모니아치가 증가하게 된다. 세째, 일반적인 혈액소견으로는 비장비대로 인한 이차적인 결과로 빈혈 및 백혈구와 혈소판의 감소증이 유발된다. 또한 간에서의 혈액응고인자의 생성저하로 인해 prothrombin time이 지연되어 출혈성 소인을 보일 수 있다. 그외에 혈당의 조절장애로 인해 당뇨 또는 저혈당소견을 보일 수 있고 저마크네슘, 저나트륨 및 저칼륨증 등이 유발될 수 있다. 또 혈중 αFP를 측정하여 간암의 발생유무를 확인해 볼 수 있다.

5. 방사선검사소견

혈액검사가 간의 전체적인 기능을 관찰할 수 있는 검사라면 방사선검사는 방사선이나 초음파를 이용하여 간의 기능 및 형태를 관찰할 수 있는 검사라 하겠다. 간질환의 진단을 위해 보편적으로 실시하는 검사로는 간주사촬영과 초음파검사가 있다. 간주사촬영은 주로 간에 흡착되는 방사선 동위원소를 정맥에 투여한 후에 간에 흡착되는 정도를 영상화하여 촬영한 것으로 간기능에 따라 흡착되는 정도가 다르게 표현된다. 즉 간경변증의 경우에는 정상보다 흡착이 잘 안되어 감소된 음영으로 나타나며 문맥고혈압까지 있는 경우에는 정상에서는 보이지 않는 비장 및 골의 음영까지 나타날 수 있다. 또한 간암이 동반된 경우에는 암이 있는 부위가 전혀 흡착이 되지 않아서 암의 유무를 확인할 수가 있다.

초음파검사는 환자에게 전혀 고통이 없고, 간편한 검사이며, 간이외에 담낭, 신장 및 췌장 등까지 관찰할 수 있어서 간경변증의 진단 뿐 아니라, 거의 모든 환자의 기본적인 검사로 이용되고 있다. 이는 초음파를 체내에 투사하여 체내 장기에서 반사되어 나오는 파를 영상화하여 나타나는 음영을 관찰하는 검사로써 간경변증의 경우에는 정상보다 음영이 증가한다. 또한 간주사촬영보다 간암진단에 예민하고 미세한 암도 발견 가능하여 간암의 조기발견에 널리 이용되고 있다.

전산화 단층촬영은 간경변증의 진단목적으로 이용되기 보다는 주위 장기와의 관계, 이와 동반될 수 있는 합병증 및 간암의 발생유무를 관찰하는데 도움을 준다. 검사비가 고가이어서 다른 검사로 확실치 않거나 꼭 필요한 경우에만 이용하고 있다.

6. 조직검사

앞서 언급한 여러가지 진단방법으로도 간경변증을 확인할 수 있지만 조직검사는 최종적으로 확진을 내% 수 있는 검사방법이라 하겠다. 반드시 조직검사를 하여야 간경변증을 진단할 수 있는 것은 아니지만 다른 검사로 확실치 않은 경우에는 꼭 필요한 검사이다.

검사방법은 간조직 생검용 바늘을 우측 늑골사이로 찔러 넣어 순간적으로 간조직을 떼어 내는데 국소마취로도 가능하다. 일반인이 생각하는 것처럼 그렇게 고통도 심하지 않고 합병증이 발생하는 경우도 거의 없다. 또한 복강경을 이용하여 조직검사를 할 수 있는데 불임시술시 시행하는 복강경방법과 동일하며 간표면을 직접 볼 수 있다는 것과 안전하다는 장점이 있는 반면에 공기를 복강내에 주입하는 과정에서 불쾌감이 있다는 단점이 있지만 많이 시행되고 있다.

앞서 열거한 여러가지의 진단방법을 상호보완하여 간경변증을 효과적으로 진단할 수 있으며 가능한 한 조기 진단하는 것이 병의 경과에 도움을 줄 것이다.

고생 많으셨읍니다

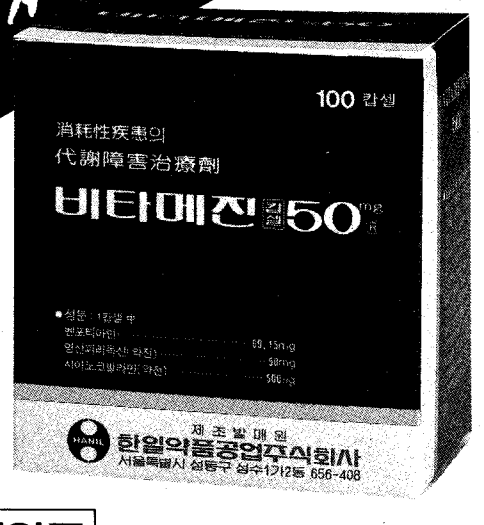

당뇨성 신경장해·신경통

이런 증상일 경우가 당뇨성 신경장해입니다.

혈액중에 고혈당은 신경조직까지 파괴시키기 때문에 당뇨환자 중 약80%에서 다음과 같은 증상의 당뇨성신경장해가 발생합니다.
(日藥理誌 : Folia pharmacol. Japan)

- 팔다리에 무감각증, 저림, 근육통이 나타난다.
- 시력이 떨어지며 물체가 이중으로 보인다.
- 발기부전증이 나타난다. ● 배뇨가 곤란해진다.

당뇨성 신경장해에는 왜 '비타메진'인가?

(日本 비타민學(II) : 日本비타민 학회편, 1982)
비타메진은 신경을 재생시키는 최선의 신경장해 개선제로, 약화된 신경조직 및 근육조직에 활성형 보효소를 공급해 주므로써

- 파괴된 신경조직을 조속히 재생시켜 줍니다.
- 소염진통제가 아니면서 진통효과가 있읍니다.

신경통 치료법 바뀔 때가 되었읍니다.

참을 수 없는 신경통도 원인은 신경조직의 파괴 및 압박 때문입니다. 따라서 신경조직을 살려내는 비타메진을 복용하게 되면 신경통은 원인적으로 개선될 수 있읍니다.
일시적으로 효과를 나타내는 임시방편의 약하고는 전혀 차원이 다릅니다. 비타메진으로 신경통을 잊으십시오. 신경계 질환을 원인적으로 개선하는 비타메진은 알콜중독에 의한 신경장해, 근육통, 관절통, 말초신경장해 에도 좋읍니다.

*제품 선택시 이런 점을 고려해 주십시오.
함량이 높으면서도 흡수가 잘되는 제품의 선택이 무엇보다 중요합니다. 비타메진은 신경에 잘듣는 비타민 B군을 다량으로 함유하면서도 흡수가 빠르며 축적작용이 없는 당뇨성 신경장해 개선제입니다.

전화문의처 : 한일약품 학술부 서울 464-0861(교, 584)
100-600 서울 중앙우체국 사서함 18호

당뇨성 신경장해, 신경통에
®비타메진 캅셀 50mg

한일약품 표준소매가격 100캅셀 22,000원