

# 지상진료실

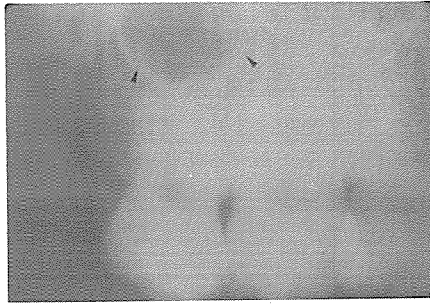
구내표준필름 판독시  
주의사항

조선치대 방사선학교실  
최의환 · 김재덕

구내 X-선사진을 판독할 때에는 정상구조와 병소부위 또는 착시현상등이 있다는것을 인식해야한다.

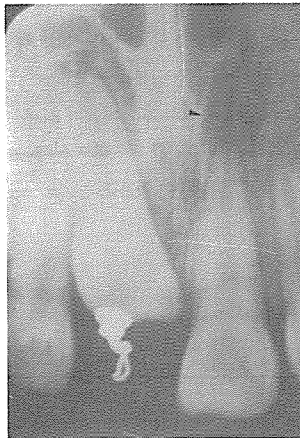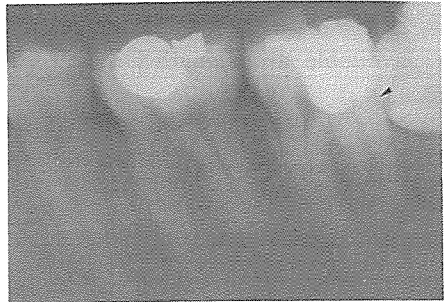
예를들면 하악이공과 치근단 병소부, 상악동과 치근단 병소부, cervical burn out 과 visual contrast effect는 치아 골절선 또는 치아우식증, 그리고 영양관과 하악골절선 등은

구내표준필름 판독시에 혼동되는 우려가 있다. 그러므로 정상부위와 병소부위의 감별이 힘들 때에는 수평각을 바꾸어서 재촬영 해야한다. 아울러 치조백선의 연속성확인, 생활치수 검사, 그리고 해부학적 구조물 등도 숙지하여 정확한 진단을 내리는데 유용한 자료로서 활용해야한다.



〈그림 1〉  
상악동 치근단  
병소처럼 보인다.

〈그림 2〉  
하악제 1대구치가  
제 2대구치와 겹쳐서  
치근과절처럼 보인다.



〈그림 3〉  
비구개공의 측벽에 의해  
치근단 병소처럼 보인다.