

## 내장신경차단시 조영제 확산에 관한 연구

연세대학교 의과대학 마취과학교실

이 종 석 · 윤 덕 미 · 오 흥 근

= Abstract =

### The Spread of Contrast media in Splanchnic Nerve Block

Jong Seok Lee, M.D., Duck Mi Yoon, M.D. and Hung Kun Oh, M.D.

Department of Anesthesiology, Yonsei University College of Medicine, Seoul, Korea

Splanchnic nerve block is performed to relieve intractable upper abdominal pain caused by carcinoma of the pancreas, stomach, liver, or colon; and upper abdominal metastasis of tumors having more distant origins. We have performed splanchnic nerve blocks under control of X-ray fluoroscopy, for all cases of alcohol splanchnic nerve block at L<sub>1</sub> vertebra, to determine both the position of the needle tips and the spread of contrast media.

During the period from December 1987 to August 1988, this method was used in 40 cases of malignancy at Severance Hospital and we clinically evaluated the location of the needle tip and the spread of contrast media.

The results were as follows:

- 1) Our method was a retrocrural approach, the splanchnic nerve block, in all cases.
- 2) Most of the inserted needle points were located in the upper and anterolateral part of the L<sub>1</sub> vertebra on the antero posterior roentagenogram and in the upper quarter anteriorly on the lateral roentgenogram.
- 3) There was no specific relationship between the location of the needle and the spread of the contrast media.
- 4) The contrast media was spread around the needle and then upward along the anterior margin of the vertebral body in most of the cases.
- 5) Pain relief was obtained immediately in 37 cases (92.5%), but in 3 cases only after a second splanchnic nerve block.

### 서 론

상복부 및 요배부 암성통증에 복강신경총차단이 유효함은 주지의 사실이다<sup>1-3)</sup>. 그러나 여러가지 이유로 인해 결과가 항상 만족스러운 것만은 아니다.

1983년 Boas<sup>4)</sup>는 횡격막각 전후 어느부위에 차단침끝이 위치하느냐에 따라 복측법(transcrural approach, celiac plexus block)과 배측법 (retrocrural approach, splanchnic nerve block)으로 구분하였다. 배측법은 차단침끝이 제12흉수 추체전연에서 0.5

cm 후방에 위치하도록 한후 조영제를 투여하였을때 횡격막을 따라 흉추측으로 퍼진다고 하였다. 반면에 복측법은 차단 침끝을 제 1 요추 전방 1cm되는 곳까지 천자침끝을 진입시켜 조영제를 주입했을때 복강동맥을 포함한 복부대동맥 주위로 퍼진다고 하였다.

저자들은 연세의료원 통증치료실에서 암성통증을 제거하기위해 내장신경차단시 조영제의 퍼지는 양상을 관찰하여 차단의 성패율과의 관계를 검토하기 위하여 본 연구에 착수하였다.

## 연구대상 및 방법

### 1) 연구 대상

1987년 12월부터 1987년 8월 사이에 본 통증치료실에서 암성통증을 제거하기위해 양측 내장신경차단을 시행한 40예를 대상으로 하였다. 이중 3예는 1차 차단 후 며칠뒤에 우측에 계속적인 통증을 호소해서 우측만 2차차단을 시행하였고 1예는 1차차단시 우측만 시행하였다.

성별 연령별 분포는 Table 1에서 보는 바와 같이 성별은 남자 29에 여자 11예였으며 연령별로는 60, 50, 40, 및 30대가 각각 14, 11, 6 및 5예였으며 29세 이하와 70세 이상이 각각 2예였다.

원인질환별 분포는 Table 2와 같이 위암과 췌장암이 15예씩으로 가장 많았으며 간암이 7예 대장암이 2예, 자궁경부암이 1예였다.

### 2) 연구 방법

차단의 효과판정을 확실히 하기위해 차단 4시간전

부터 진통제의 사용을 금했다. 차단중 및 후의 혈압하강을 예방하기위해 특히 빈혈, 저단백혈증 및 저혈량증 환자에서는 수일전부터 가급적 이를 교정시켰다. 차단당일은 병실에서부터 Hartmann액을 정주하면서 수술실로 옮겼다.

모든 예를 복와위에서 차단을 시행했으며 영상증강장치 투시하에 천자침끝이 제1요추 추체 좌우 상1/3 전측방에 각각 도달하게 한후 1% lidocaine 7~10 ml 씩을 주입하여 시험차단후 통증이 소실되고 합병증이 없음을 확인한후 75% alcohol 16 ml 를 양측에 각각 주입했다. 천자침끝의 위치는 제1요추를 중심으로 전후 및 측면상 X-선 사진으로 조사하였다.

조영제는 alcohol주입 20분뒤에 Conray 400 7~10 ml를 주입하여 조영제의 퍼지는 양상을 확인했는데 그 퍼지는 범위에 따라 3군으로 나누어 검토하였다. 즉 제1요추에서 제12흉추까지 퍼진경우를 제1군으로, 조영제가 제1요추에서 제10흉추까지 퍼진경우를 제2군으로, 조영제가 제1요추를 중심으로 퍼져서 제2요추까지 내려가고 위로는 제12흉추까지 퍼진경우를 제3군으로 분류했다.

Table 1. Age and Sex Distribution

Age (yrs)	No. of Patient		
	Male	Female	Total (%)
< 29	2	—	2 ( 5.0)
30-39	2	3	5 ( 12.5)
40-49	5	1	6 ( 15.0)
50-59	8	3	11 ( 27.5)
60-69	10	4	14 ( 35.0)
70>	2	—	2 ( 5.0)
Total (%)	29 (72.5)	11 (27.5)	40 (100 )

Dec. 1987 - Aug. 1988

Table 2. Disease Entity

Disease	No. of Patient (%)
Stomach Ca	15 ( 37.5)
Pancrease Ca	15 ( 37.5)
Hepatoma	7 ( 17.5)
Colon Ca	1 ( 5.0)
Cx. Ca	1 ( 2.5)
Total	40 (100 )

## 연구 결과

### 1) 천자침끝의 위치

천자침끝은 X-ray전후상에서 좌측은 제1요추의 상외측1/4부위가 72.2%였고 우측도 이 부위가 75%로서 가장 많았다. 측면상에서 좌측은 제1요추의 상1/4전연부위가 61.1%였으며 우측도 이 부위가 65%로서 가장 많았다(Fig. 1).

### 2) 조영제사진 소견

Conray 400(meglumine iothalamate USP 60) 7~10 ml를 주입한 후 찍은 전후 및 측면 X-선 소견상 대부분의 경우에서 조영제는 천자침끝의 주위로 퍼진 후 추체전연을 따라 상하 및 뒷쪽으로 퍼지는 것을 관찰할 수 있었다. 그 증예수의 비율은 제1군에서 좌 및 우측이 무두 37.5 및 52.5%로 가장 많았고 제2군은 좌측이 30.0%, 우측은 35.0%였으며 제3군에서는 좌측 22.5% 우측 12.5%였다(Table 3). 각군의 조영제가 퍼지는 양상은 Fig. 1, 2 및 3과 같으며 숫

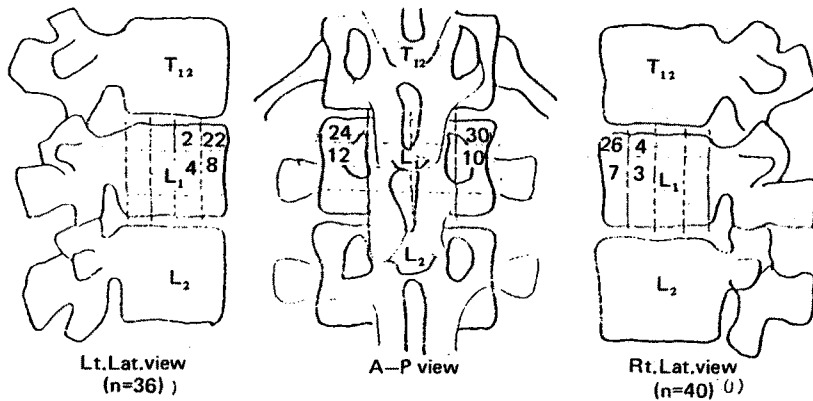


Fig. 1. Site of needle point by A-P and both lateral vies on X-ray films.

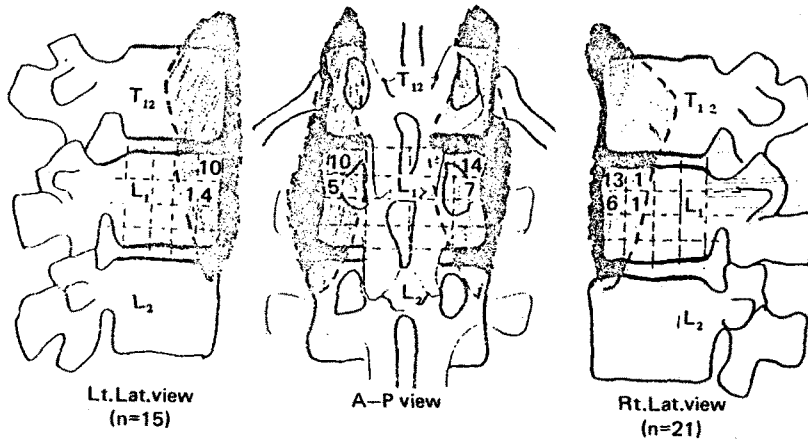


Fig. 2. Spread of contrast media and needle point in A-P and lateral views on X-ray (Group 1).

Table 3. Spread of Contrast media

Group	No. of Patient	
	Lt (%)	Rt (%)
I (T <sub>12</sub> -L <sub>1</sub> )	15 (37.5)	21 (52.5)
II (T <sub>10</sub> -L <sub>1</sub> )	12 (30.0)	14 (35.0)
III (T <sub>12</sub> -L <sub>2</sub> )	9 (22.5)	5 (12.5)

수일후 통증이 재발 했는데 이 3예모두 제 1군에 속해 있는 증례들이었다. 2차차단 후 모두 제통효과를 볼 수 있었으며 조영제 사진소견상 이 3예중 2예는 제 2군으로 그리고 1예는 제 1군으로 분류되었다.

## 고 찰

자는 그부위에 위치한 천자침끝의 수를 증례수로 표시했다.

### 3) 차단 효과

시험차단 후 제통효과 및 alcohol차단 직후의 제통효과는 전예에서 우수하였다. 그러나 우측 내장신경 alcohol차단을 시행한 40예중 3예에서는 수시간 또는

상복부 및 요배부의 암성통증 치료목적으로는 내장신경차단이 가장 효과적으로 이용되고 있지만<sup>1-3)</sup> 복강신경절의 해부학적 위치의 다양성과 천자침끝과 신경총과의 접근상태의 정확도 결여<sup>6)</sup> 및 약물과 조영제의 퍼지는 방향의 예측이 불가능하다는 점등이 문제되고있다.

복강신경총은 양측 제5~12흉부, 교감신경절을 경

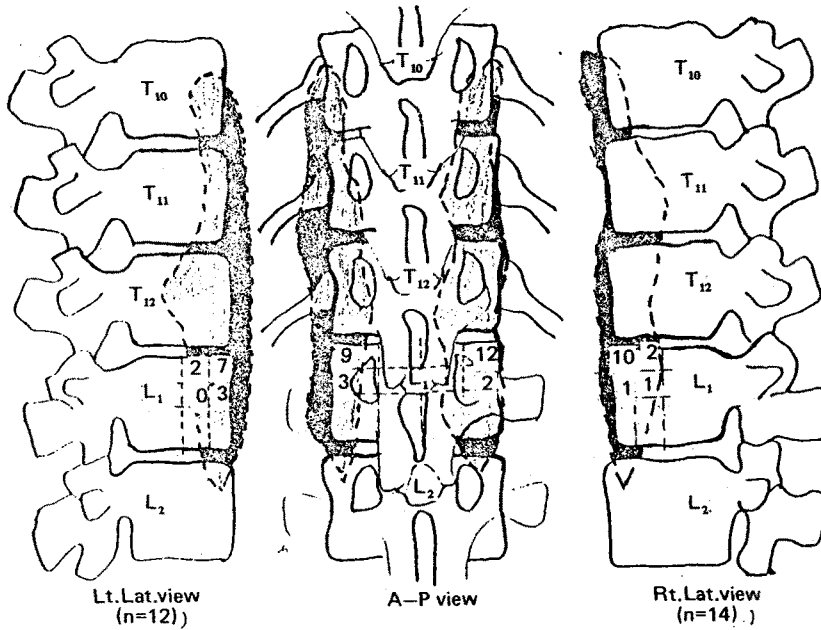


Fig. 3. Spread of contrast media and needle point in A-P and lateral view on X-ray films (Group 2).

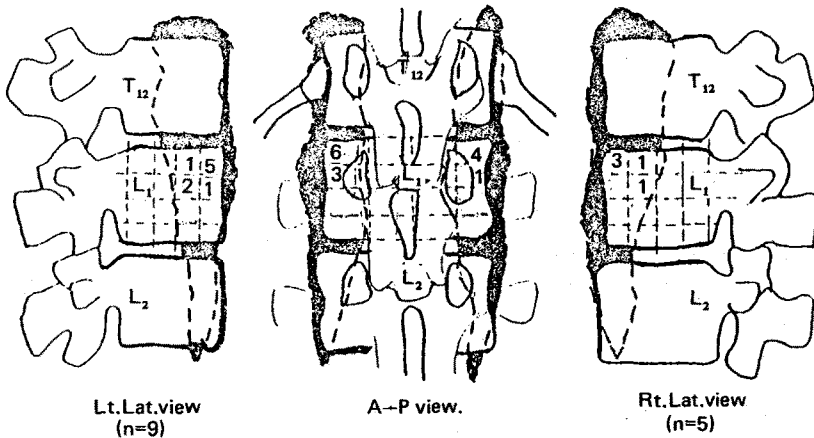


Fig. 4. Spread of contrast media and needle point in A-P and lateral views on X-ray (Group 3).

유하는 데, 소 및 최하내장 신경과 제1 및 2요부신경절에서 나오는 분지, 미주신경 특히 우측 미주신경 복강지, 흉 및 복대동맥 신경총에서 나오는 가지들로 형성된다. 복강신경총은 횡격막각(crus) 아래 후복막강에 존재하며, 복대동맥의 상부에서 복강동맥의 선동맥 및, 장간막동맥의 기시부를 둘러싸고 췌장의 후방, 부신의 내측에 자리하고 있다. 복강신경총의 중심부에는 복강신경절이 있는데 이것은 복강동맥 기시

부의 양측에 크기나 모양등이 다른 수개의 편평한 신경절로 형성되며 많은 교통지로 상호 연락되고 있다.<sup>8)</sup>

1979년 Ward등<sup>5)</sup>은 사체에서 복강신경총과 복강신경절의 해부학적 관계를 검색하였던 바 신경절의 수는 1~5개로서 개인차가 많고, 위치는 복강동맥기시부의 후복막강에 있는데, 우측 복강신경절이 좌측보다 약간 높게 위치하고 있으며, 제12흉추에서 제2요

추간에 다양하게 자리잡고 있다고 하였다. 1985년 牛尾등<sup>9)</sup>은 일본인 사체 20구를 부검하고 신경절의 위치는 제12흉추와 제1요추 사이부터 제1 및 2요추상에 분포하고 있으며 제1요추 중 1/3이 45.0%, 상 1/3이 35.0%의 순으로 많았다고 하였다.

본 연구에서는 X-선 사진상으로 조사된 천자침 끝의 위치는 측면상에서 좌측은 제1요추의 상 1/4 전연 부위가 61.1%였으며, 우측도 이부위가 65%로서 가장 많았다. 차단시 천자침이 1981년 Moore등<sup>10)</sup>은 제1요추체 앞으로 더나가야 된다고 하였으며, 1982년 Dripps등<sup>11)</sup>은 양측 모두 1~1.5 cm, 우측의 경우 1.0 cm 제1요추 앞으로 나가야 된다고 하였다. 그러나 저자들의 결과는 거의모든 예에서 바늘끝이 제1요추 추체 앞으로 나가지 않았으나 그 결과는 만족스러웠다.

복과위에서 등에서 천자침을 꽂아 복강신경총을 차단하는 방법은 전술한 바와 같이 크게 둘로 나누어진다. 즉 횡격막각을 넘어 복강동맥 근처에 약물을 주입해서 차단하는 복강신경총 차단법과 횡격막각에 못미친 뒷쪽과 추체 전측방사이에 약물을 주입해서 차단하는 내장신경 차단법이다. 전자는 1953년 Bonica<sup>12)</sup>에 의해 기술된 방법이고 후자는 1919년 Kappis<sup>13)</sup>에 의해 소개되고 1953년 Moore<sup>14)</sup>에 의해 alcohol을 주입하여 상복부 통증이 소실됨이 보고된 바 있다. 1978년 Boas<sup>7)</sup>는 투시장치를 이용하여 전자를 transcrural celiac block, 후자를 retrocrural splanchnic block 이라고 구별하고, 양자간의 차이를 처음으로 분명히 기술하였다. 1984년 山室등<sup>12)</sup>은 전자를 복측법, 후자를 배측법이라 하였다. 그리고 천자침끝을 전자는 제1요추 전방부위에, 후자는 제1요추 측방부위에 두고 시술하였는데 저자들의 경우 천자침끝을 제1요추 전측방에 놓고 시술한 점이 다르다.

이상의 결과를 종합해 볼때 저자들의 경우 천자침 끝의 추체높이는 Boas가 말한 바 복강신경총 차단법 또는 山室가 말하는 복측법에 가까우나 추체전방으로 진입되지 않았고 조영제가 퍼지는 양상으로 보아서는 내장신경차단 또는 배측법에 속한다. 이와같은 천자침끝의 위치에 관한 견해차는 해부학적으로 Boas가 생각하는 횡격막각의 기시부가 제1요추보다 더 아래로 내려가 있는 것으로 사료되며 따라서 제1요추 부위에서 시술해도 내장신경차단이 가능한 것으로 사료

된다.

조영제소견상으로 복측법은 척추의 앞쪽으로 불규칙하게 상하로 퍼지는 반면, 배측법은 횡격막과 척추의 전연사이에서 원추모양으로 주로 윗쪽, 앞쪽으로 넓게 퍼짐을 보고하였다. 본 연구에서는 조영제가 전자에서와 같이 횡격막 앞으로 퍼지는 예는 없었고 후자와 같이 윗쪽, 앞쪽이 아니라 윗쪽, 뒷쪽으로 퍼졌다. 이와같이 Boas나 山室등의 내장신경차단시 측면상에서 조영제소견이 다른 천자침끝의 위치와 차단시 체위의 차이에 따른 결과가 아닌가 사료된다.

1983년 山室등<sup>12)</sup>은 복측법이 수기상으로는 힘드나 부작용이 적고, 약액은 대동맥주위를 둘러싸는 모양으로 퍼져 복강신경총을 적시는 것같이 됨으로써 주입량은 비교적 소량(평균 16.8±4.8 ml)으로도 유효하다고 하였다. 그러나 배측법은 수기상으로 간단하나 약액은 횡격막각의 배측과 추체사이의 비교적 좁은 공간에서 중방향으로 퍼지면서 내장신경을 차단하고, 또한 횡격막의 대동맥열구로부터 스며나간 약액은 복강신경총을 차단하게 됨으로써 주입량은 비교적 다량(평균 28.5±13.7 ml)을 필요로 한다로 하였다. Moore등<sup>14)</sup>은 전통적인 방법으로 시행하여 신경파괴제와 조영제를 혼합한뒤 좌우 각각 25 ml씩 주입하였더니 대부분이 머리쪽으로 퍼지며 바늘 끝에서 8 cm 까지 올라감을 보았고 12 cm까지도 올라갈 수 있다고 하였다.

저자들은 조영제 사용으로 인해 alcohol의 신경과괴효과 감소를 우려하여 1% lidocaine으로 시험차단 후 15~20분 뒤에 alcohol을 주입하고서 25~20분 뒤에 조영제를 주입하고 퍼지는 양상을 관찰한 바 역시 대부분이 머리쪽으로 퍼졌고 바늘 끝에서 7 cm까지 올라감을 보았고 10 cm까지 올라간 예도 있었다.

오른쪽 내장신경차단을 시행한 40예중 2차차단을 시행한 3예모두가 제1군에속하는 즉 조영제확산이 제일 좁은군에속한 것으로 미루어 볼때 조영제가 넓게 퍼질경우 내장신경차단 효과가 더 좋을을 알 수 있었다. 따라서 반복차단 후에도 상복부에 제통효과가 없고 조영제 소견상 흉추 쪽으로 넓게 퍼지지 못하는 경우에는 약액을 퍼지지 못하게 하는 물리적 요인 예컨대 전이암의 존재나 주위조직 등에 의한 내장신경접촉방해요인의 존재를 고려하여 C-T 촬영소견을 검토해 보거나 천자침끝을 제12흉추 전측방에 놓고 약

액을 주입해 보는 것이 좋을 것으로 사료된다.

## 결 론

연세의료원 통증치료실에서 1987년 12월부터 1988년 8월까지 시행한 내장신경차단 환자 40예를 대상으로 하여 영상증강장치 투시하에 천자침끝이 제 1 요추 추체 좌우 전측방에 각각 도달하게 한 후 시험 및 alcohol차단을 시행하고 조영제 소전을 검토해 본 결과 다음과 같은 결론을 얻었다.

1) 바늘끝의 위치는 전후 X-선 사진에서 좌우측 모두 제 1 요추의 상외측 1/4 부위가 가장 많았고 측면상에서는 좌우측 모두 제 1 요추의 상 1/4 전연부위가 가장 많았다.

2) 조영제의 퍼지는 양상과 바늘끝의 위치와는 특별한 관계를 찾아볼 수 없었다. 조영제가 퍼지는 범위는 제12흉추에서 제 1 요추까지 퍼진 제 1 군이 48% (좌측 15예, 우측 21예), 제10흉추에서 제 1 요추까지 퍼진 제 2 군이 34.2% (좌측 12예 우측 14예), 제12흉추에서 제 2 요추까지 퍼진 제 3 군이 18.4% (좌측 9예, 우측 5예)였다.

3) 차단효과는 전예에서 좋았으나 그중 제 1 군에 속한 3예에서는 2~3일후 통증을 다시 호소하여 재차단후 통증이 소실되었다. 이때 조영제는 2예는 제10흉추 높이까지 퍼졌다.

이상의 결론을 종합해 볼때 저자들이 시행한 방법은 전예에서 배측법 즉 내장신경차단법임이 확인되었다. 또한 약물이 넓게 퍼짐으로써 제통효과가 더 좋을 수 있었다.

## 참 고 문 헌

- 1) Adraini J: *Labat's regional anesthesia*. 3rd ed. Philadelphia, Saunders, 1967, pp 405-413
- 2) Black A, Dwyer B: *Coeliac plexus block*. *Anesth Intensive Care* 1:135-318, 1973
- 3) Cousins MJ, Bridenbaugh PO: *Neural blockade in clinical anesthesia and management of pain*.

*Philadelphia Liappincott, 1980, pp 394-397*

- 4) Boas RA: *The sympathetic nervous system and pain relief*. In: *Relief of Intractable Pain*. Editor: M. Swerdlow, *Excerpta Medica, Amsterdam*, 1983
- 5) Ward EM, Rorie DK, Nauss LA, et al: *The celiac ganglia in man: normal anatomic variations*. *Anesth Analg* 58:461, 1979
- 6) Singler RC: *An improved technique for alcohol neurolysis of the celiac plexus*. *Anesthesiology* 56: 137, 1982
- 7) Bonica JJ: *Sympathetic blocks in clinical practice*. *Int Anesthesiol clin* 16:149, 1978
- 8) Bonica JJ: *Autonomic innervation of the viscera in relation to nerve block*. *Anesthesiology* 29:793, 1968
- 9) 牛室剛土 金山利吉 小川節等: 腹腔社経節の解剖學的 位置(日本人による 検索): 第 19 回 日本ペイニクリ ニック學會總會抄録 札幌 1985, p84
- 10) Moore DC, Bush WH, Burnett LL: *Celiac plexus block: A roentgenographic, anatomic study of technique and spread of solution in patients and corpses*. *Anesth Analg* 60: 369, 1981
- 11) Dirpps RD, Eckenhoff JE, Vandam LD: *Introduction to anesthesia. The principles of safe practice*. 6th ed, Philadelphia Saunders 1982, p358
- 12) 山室 誠 日下潔, 天羽敬祐 等: ブロック釘の位置 による腹腔神經叢ブロックの比較検討. 麻酔 32:848, 1983
- 13) Boica JJ: *Management of pain, with special emphasis on the use of analgesic block in diagnosis, prognosis, and therapy*. Philadelphia Lea & Febiger, 1953, p446-453
- 14) Kappis M: *Sensibilitat und lokale anesthesie im chirurgischem gebeit der bauchkockle mit besonderer brerucksichtigung der splanchnicu-sanasthesie*. *Beitr klim Chir* 115:161, 1919
- 15) Moore DE: *Regional Block*. 1st ed., springfield, Charles C Thomas, 1953, pp 113-128, 224
- 16) Moore DC, Bush WH, Burnett LL: *Celiac plexus block: a roentgenographic anatomic study of technique and spread of solution in patient and corpses*. *Anesth Analg (cleve)* 60:369, 1981