-대한치과교정학회지 : Vol.19, No.2, 1989-

교정에서의 정모 두부 방사선 규격 사진의 이용

연세대학교 치과대학 교정학 교실

김영준 · 유영규

=국문 요약=

두개 안면부 내의 임의 부위를 평가시 정모 두부 방사선 규격 사진과 측방 두부 방사선 규격 사진을 동시에 적절히 사용할시에는 3차원적 공간 개념을 인지함으로서 대상의 정확한 존재와 위치를 파악할 수 있다.

최근 교정학 분야에 있어서 점차 그 중요성과 사용 빈도가 증가하고 있는 정모 두부 방사선 규격 사진의 용도는 다음과 같다.

1. 교정 치료시 진단 및 치료 계획 과정에서의 이용
   ① 두부 안면부에서의 비대칭 부위와 양의 인지
   ② 교정 치료의 진단과 치료를 위한 therapeutic position의 평가
2. 교정 치료 mechanics의 성공 여부 평가

이같은 정모 두부 방사선 규격 사진을 측방 두부 방사선 규격 사진과 동시에 적절히 사용함으로서 정확한 진단과 그에 합당한 치료 계획을 수립할 수 있다.

I. 서 론

어떤 공간을 차지하고 있는 임의 대상의 존재와 위치를 평가하고자 할 때는 3차원적 공간 개념을 필요로 한다.

그러나 교정에서 자주 사용되고 있는 측방 두부 방사선 규격 사진만으로는 2차원적인 시상 평면상에서의 위치만을 파악할 뿐이다.

반면에 정모 두부 방사선 규격 사진과 측방 두부 방사선 규격 사진을 동시에 적절히 사용할시에는 3차원적 공간 개념을 인지함으로서 대상의 정확한 위치를 파악할 수 있다.

II. 역사적 고찰

1931년 Broadbent[2]에 의해서 두부 방사선 규격 사진이 두부 계측에 사용된 이후 두개 안면부와 치열과의 관계에 대한 많은 분석이 이루어져왔다.

시상 평면상의 평가를 위한 측방 두부 방사선 규격 사진의 분석[40]에 있어서는 Down, Steiner, Tweed, Jarabak, Burstone, Coben, Sassouni외 많은 선학들에 의해서 각 분석의 장단점들이 절충되어져 여러 분석들이 소개되었다.

또한 주로 두개 안면부의 비대칭성 평가를 위해 사용되고 있는 정모 두부 방사선 규격 사진의 분석에 있어서도 Krogman[18], Letzer[20], Svanholt[34], Zwemer[39], Mongini[24,25,26,27,28] Ricketts[29,30], Grayson[12], Bütow[4], Mangoury[8], Grumone[14]등 많은 선학들에 의해 다수의 분석법들이 소개되었다.

그러나 정모 두부 방사선 규격 사진의 이용이 다음과 같은 이유로 인해서 교정영역에서의 이용이 미약하여왔다[40].

1. 정모 두부 방사선 규격 사진상에서 landmarks의 인지가 어렵다.
2. 두부 위치의 정확한 재현의 어려움이 있다.

3. 정모 두부 방사선 규격 사진에 대한 정보가 적다.

이상과 같은 이유로해서 그동안 교정학에 있어서 두부 방사선 규격 사진의 이용도가 미약하였으나 정모 두부 방사선 규격 사진의 중대하는 중요성과 촬영 장치의 규격화 등을 통해서 최근에는 정모 두부 방사선 규격 사진이 교정학 분야에서 많이 이용되고 있다.

III. 정모 두부 방사선 규격 사진의 Landmarks

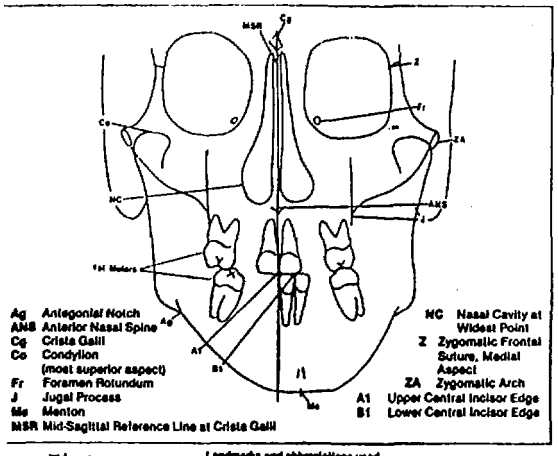

그림 1

Landmarks and abbreviations used.

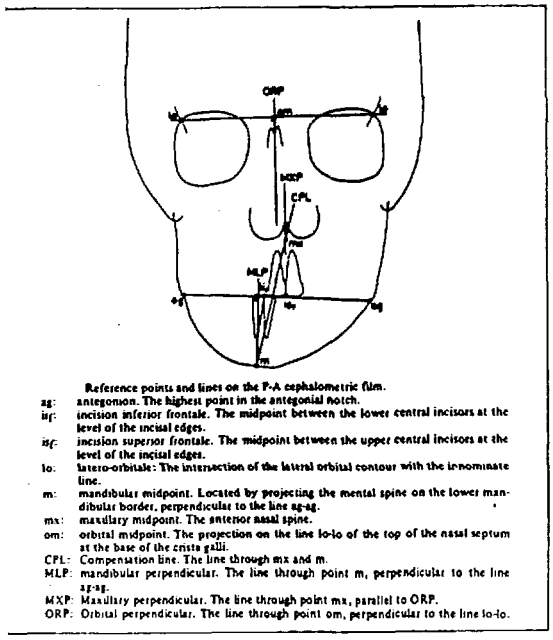

Reference points and lines on the P-A cephalometric film.

ag: antegonion. The highest point in the antegonial notch.
isf: incision inferior frontale. The midpoint between the lower central incisors at the level of the incisal edges.
isf: incision superior frontale. The midpoint between the upper central incisors at the level of the incisal edges.
lo: latero-orbitale: The intersection of the lateral orbital contour with the innominate line.
m: mandibular midpoint. Located by projecting the mental spine on the lower mandibular border, perpendicular to the line ag-ag.
mx: maxillary midpoint. The anterior nasal spine.
om: orbital midpoint. The projection on the line lo-lo of the top of the nasal septum at the base of the crista galli.
CPL: Compensation line. The line through mx and m.
MLP: mandibular perpendicular. The line through point m, perpendicular to the line ag-ag.
MXP: Maxillary perpendicular. The line through point mx, parallel to ORP.
ORP: Orbital perpendicular. The line through point om, perpendicular to the line lo-lo.

그림 2

IV. 교정학에서의 정모 두부 방사선 규격 사진의 이용

1. 교정 치료시 진단 및 치료 계획 수립 과정에서의 이용.

(1) 두개 안면부에서의 비대칭 부위와 양의 인지

두개 안면부 비대칭을 시상 평면과 횡단면 상에서 분석[12,14]하여 3차원적 공간 개념을 인지하고 특히 횡단면 상에서의 dentoalveolar compensation[34]의 정도를 파악하여 정확한 진단과 그에 합당한 치료 계획을 수립하는데 3가지 분석을 이용하였다.

가. 횡단면 상에서의 dentoalveolar compensation의 분석

시상평면상에서의 dentoalveolar compensation[34]은 측방 두부 방사선 규격 사진을 통하여 $\underline{1}$ to SN, IMPA등으로 파악할 수 있다.

반면에 횡단면 상에서의 dentoalveolar compenstaion은 dental arch midline displacement를 감소시키려하는 dentobasal relations에서의 deviation으로서 이의 분석을 위해 다음과 같은 7가지의 Angle을 사용하였다.

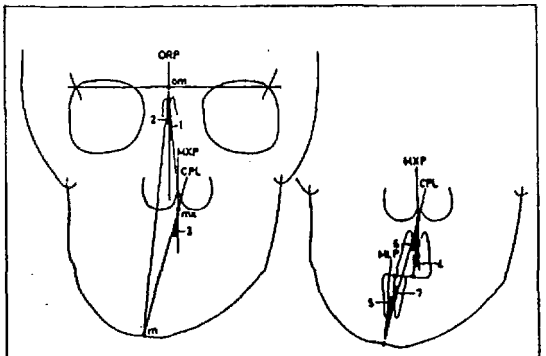

Definition of angles used in the analysis. 1: Transversal maxillary position (mx·om/ORP). 2: Transversal mandibular position (m·om/ORP). 3: Transversal jaw relationship (CPL/MXP). 4: Upper incisal position (ii-mx/MXP). 5: Lower incisal position (ii-m/MLP). 6: Upper incisal compenstion (ii-mx·m). 7: Lower incisal compensation (ii-m·mx).

그림 3

나. 횡단면 상에서의 두개 안면부의 비대칭성 분석

신뢰성을 가진 다수의 평면들과 점들을 이용한 삼각 분석[4,14]을 통하여 비대칭 부위와 양을 알기 쉽게 파악하였다.

이와같은 분석은 El-Mangoury[7]등에 의해서 발표된 정모 두부 방사선 규격 사진에서는 골격 구조물들이 치성 구조물들 보다 더 신뢰성이 있으며 가장 신뢰성이 높은 골격 구조물은 menton과 Point B이며 가장 신뢰성이 낮은 치성 구조물은 하악 제1 대구치와 상악 견치라는 내용을 기초로하여 고안하였다.

이 분석에서는 다음과 같은 네가지의 수평면들이 사용되었다.

① Z-Z plane
② ZA-ZA plane
③ J-J plane
④ Me에서 Z-plane에 평행한 plane

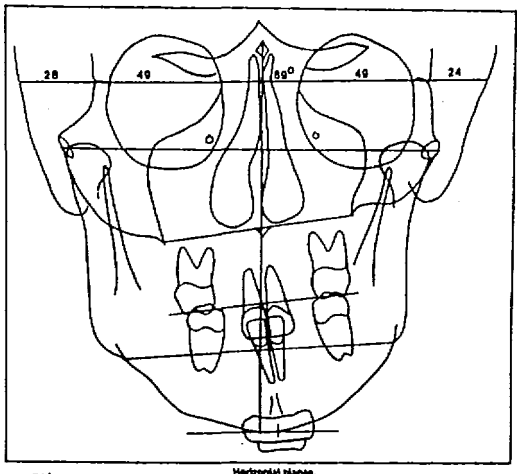

그림 4 Horizontal planes.

또한 기준선으로 사용하는 MSR(Mid-Sagittal Reference Line)은 두개 안면부에서의 비대칭은 주로 하안면부에서 기인하는 이유로해서 대개 Cg에서 ANS를 지나는데 거의 Z-plane에 수직이다.

그러나 상중 안면부에 해부학적 이상이 존재하여 Cg가 기준점으로 부적합하다면 MSR 선정 방법이 바뀔수 있다.

즉 Z-plane의 정중점과 ANS를 연결한 선을 MSR로 잡거나 상안면부에 비대칭이 존재한다면 Z-plane의 정중점과 Fr-Fr line의 정중점을 연결하는 선으로 MSR을 잡는다.

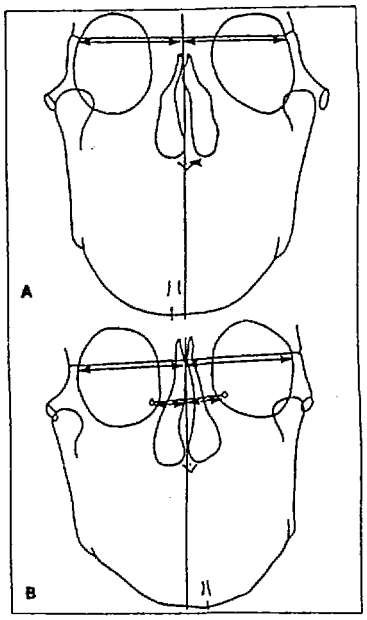

Alternative methods of constructing Mid-Sagittal Reference line. A. Line from midpoint of Z plane through ANS. B. Line from midpoint of Z plane through Fr-Fr line.

그림 5

하악골의 morphology는 Co-Ag-Me에 의해 형성되며 두부의 회전에 매우 민감하게 좌우된다.

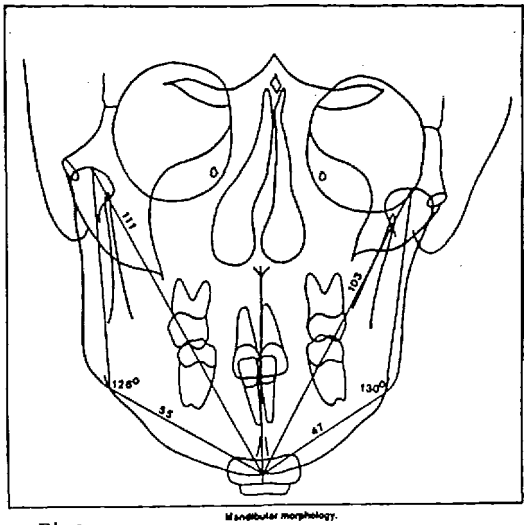

Mandibular morphology.

그림 6

비대칭의 상하악골 비교는 MSR과 J, MSR과 Ag로 형성되는 triangle에 의해 평가된다.

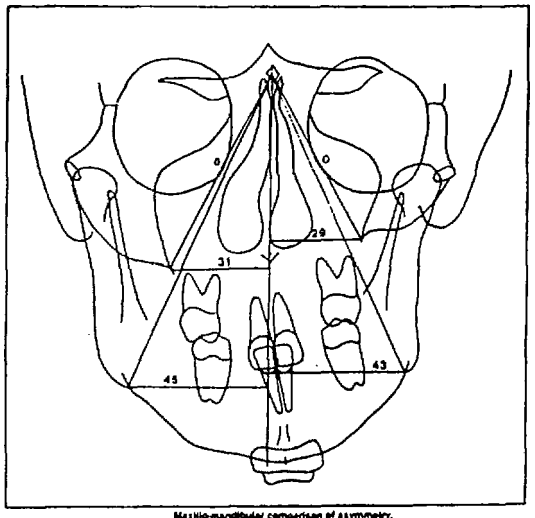

그림 7

Linear asymmetry는 MSR에서 Co, Nc, J, Ag, Me까지의 측정치로 평가한다.

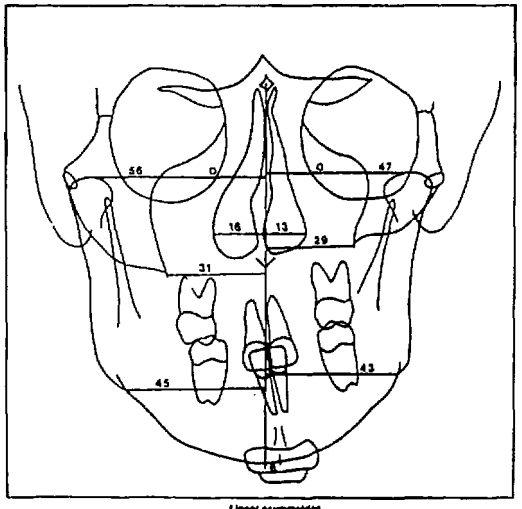

그림 8

Frontal Vertical Proportions은 다음의 7가지 비율을 측정한다.

① upper facial ratio : Cg-ANS/Cg-Me
② lower facial ratio : ANS-Me/Cg-Me
③ Maxillary ratio : ANS-Al/ANS-Me
④ total maxillary ratio : ANS-Al/Cg-Me
⑤ Mandibular ratio : Bl-Me/ANS-Me
⑥ total mandibular ratio : Bl-Me/Cg-Me
⑦ maxillo-mamdibular ratio : ANS-Al/Bl-Me

이상과 같은 계측치들을 종합하여 횡단면 상에서의 두개 안면부의 비대칭성을 분석한다.

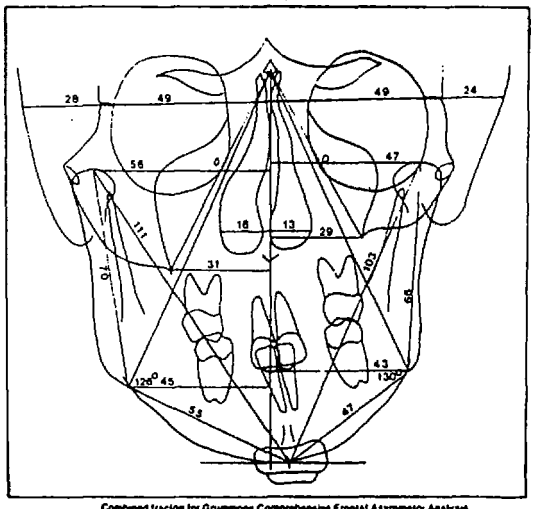

그림 9

다. 시상 평면 상에서의 두개 안면부의 비대칭 분석

두개 안면부를 시상 평면 상의 각각의 심도에서 비대칭을 평가한다[12].

즉 두개 안면부를 시상 평면상으로 각기 다른 심도를 갖는 세 평면을 설정하여 정모 두부방사선 규격 사진의 tracing시 각각의 심도에 해당하는 구조물만 tracing하고 후에 그 tracing을 종합하여 두개 안면부를 시상 평면 각각의 심도에서의 skeletal midline deviation을 찾아 평가한다.

그 방법을 살펴보면 첫번째 tracing에서는 A심도에서의 구조물만 tracing한다.(그림 10)

두번째 tracing에서는 B심도에서의 구조물만을 tracing한다. (그림 11)

이는 첫번째 tracing에서 보다 더 깊은 구조물들이다.

마지막 세번째 tracing에서는 C심도를 갖는 구조물들을 tracing한다. 이는 최심층부의 구조물들이다. (그림 12)

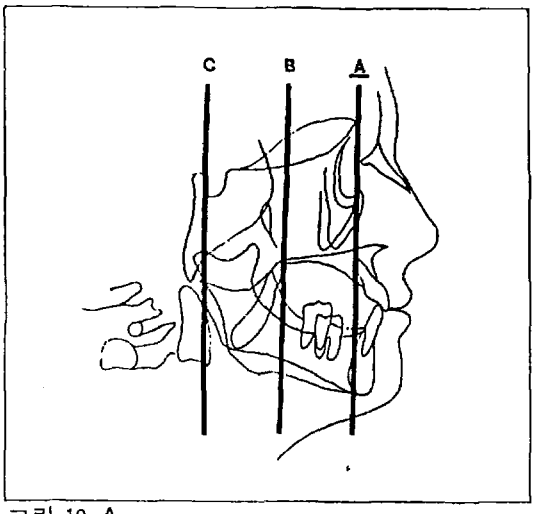

그림 10. A.

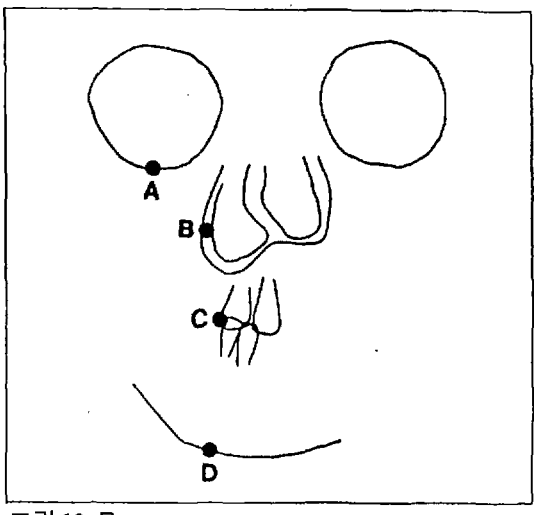

그림 10. B.

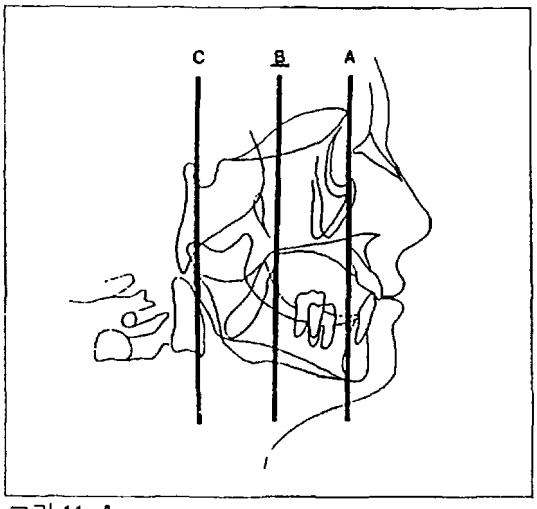

그림 11. A.

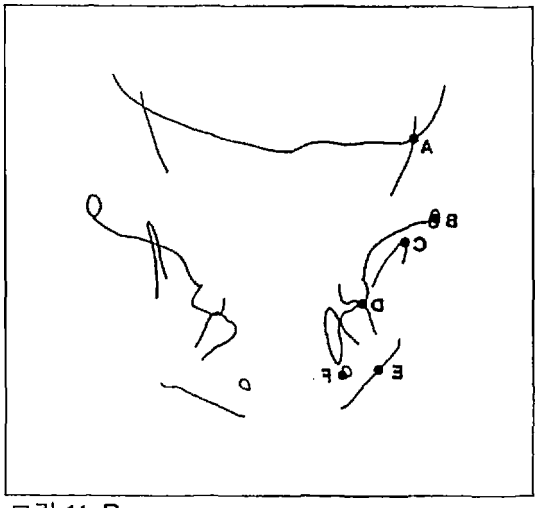

그림 11. B.

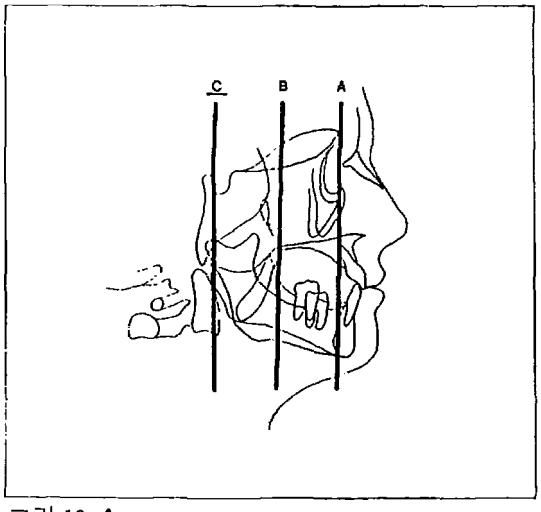

그림 12. A.

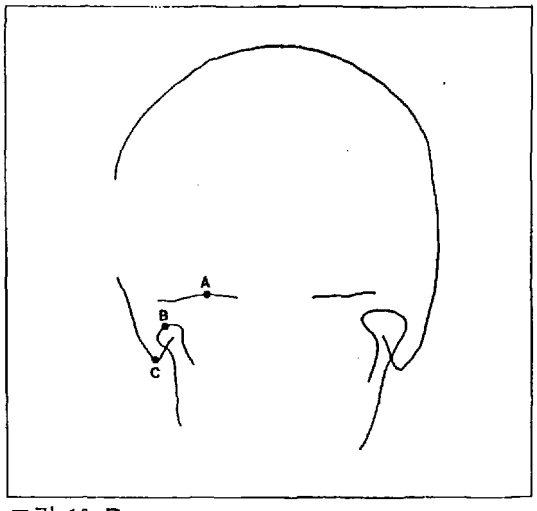

그림 12. B.

이상의 3가지 tracing에서 정중점들을 설정하여 이들을 연결함으로서 각각의 심도에서의 비대칭을 평가한다.

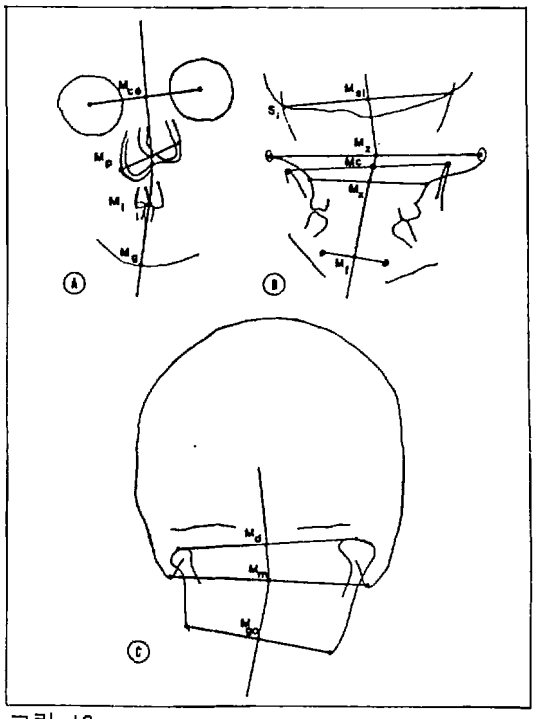

그림 13

각각의 심도에서의 정중선을 중첩함으로서 두개 안면부를 시상 평면 상에서의 각 심도에서의 비대칭을 평가할 수 있다.

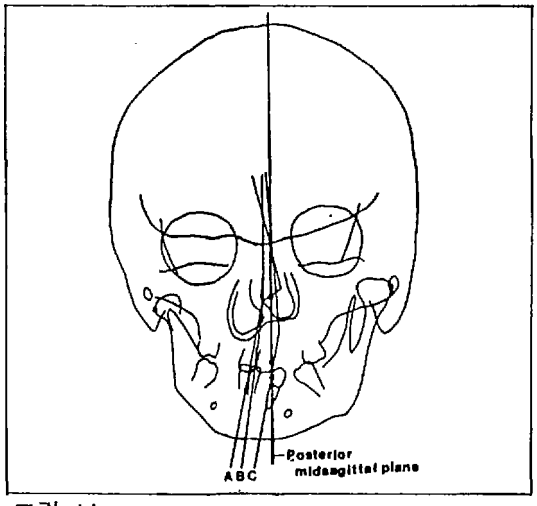

그림 14

즉 시상 평면상에서 볼때 심층에서 표층으로 나오면서 비대칭이 증가한 것을 볼 수 있다.

서두에서 언급한바와같이 두개 안면부내의 비대칭의 부위와 양을 평가 함에 있어 정모 두부 방사선 규격 사진과 측방 두부 방사선 규격 사진을 동시에 적절히 이용함으로서 3차원적인 공간 개념을 인지하여 정확한 진단과 그에 합당한 치료 계획을 수립할 수 있다.

라. 증 례

본 19세 남자 환자는 하악 전돌과 안면부 비대칭을 주소로 내원한 환자로서 본 환자의 두개 안면부 비대칭을 평가함에 있어 정모 두부 방사선 규격 사진과 측방 두부 방사선 규격 사진을 동시에 적절히 이용하여 3차원적으로 평가하였다.

그림 15



그림 16. A. 그림 16. B. 그림 16. C. 그림 16. D.

즉 본 환자는 첫번째 분석에 의하면 하악골에서의 dentoalveolar compensation이 상악골에서 보다 크게 형성되어 skeletal deviation 에 대한 다소의 compensation이 발생하였다.

두번째 분석에서는 상악골의 구조물은 거의 좌우 대칭을 이루나 하악골의 좌측 구조물의 hyperplasia에 의해 하악골이 우측으로 deviation된 양상을 보여 주고 있다.

마지막으로 세번째 분석에서는 측면에서 볼때 표층부와 심층부의 중간 부위에서 deviation 이 가장 심하였으며 심층부에서의 deviation이 가장 적었다.

(2) 교정 치료의 진단과 치료를 위한 therapeutic position의 평가

하악골의 전위를 동반한 부정 교합에서는 실제적인 상황이 위장되어 올바른 진단과 치료계획을 수립하는데 커다란 장애가 되고 있다[24,25,26,27,28].

예를 들어서 ICP(Inter-Cuspal Position)상태에서는 정중선의 불일치를 보이나 CR (Centric Relation)상태에서는 정중선의 일치를 보이는 경우가 있다.

이러한 경우 ICP상태에서 얻은 결과만으로 성급한 치료 계획을 수립하기 보다는 먼저 하악골의 위치를 파악하여만 한다.

하악골의 전위를 진단하는데는 임상적 검사와 정모 두부 방사선 규격 사진의 이용이 있다.

즉 ICP상태와 CR상태에서 정모 두부 방사선 규격 사진을 취득하여 이들을 비교한다. 만일 정모 두부 방사선 사진상에서 해부학적 구조물의 비대칭이 보이지 않음에도 불구하고 ICP상태에서 정중선의 불일치와 CR상태에서 정중선의 일치를 보이는 경우에는 하악골이 ICP상태에서 전위되었음을 알 수 있다.

이와같이 하악골의 전위를 정모 두부 방사선 규격 사진을 통해서 평가할수 있음으로해서 올바른 진단과 치료계획을 수립할 수 있다.

그림 17. A.

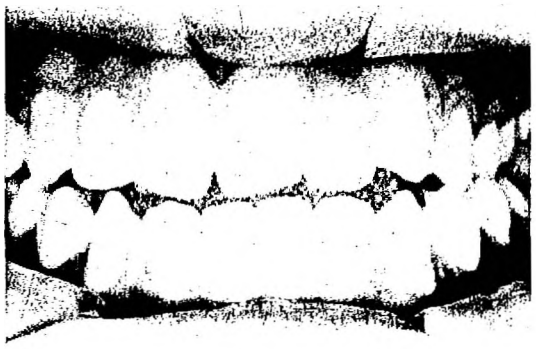

그림 17. B.

그림 18. B.

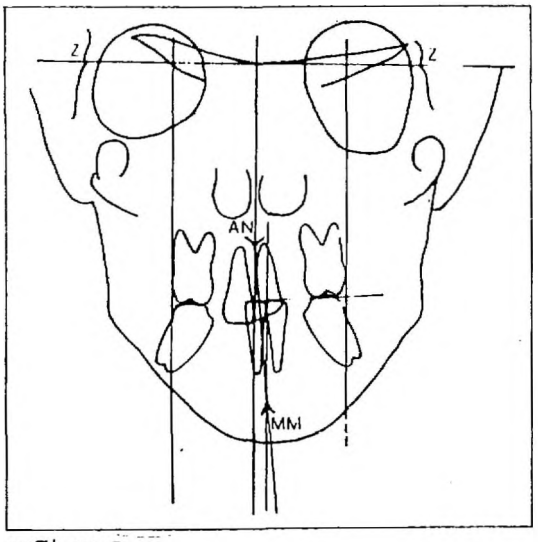

그림 17. C.

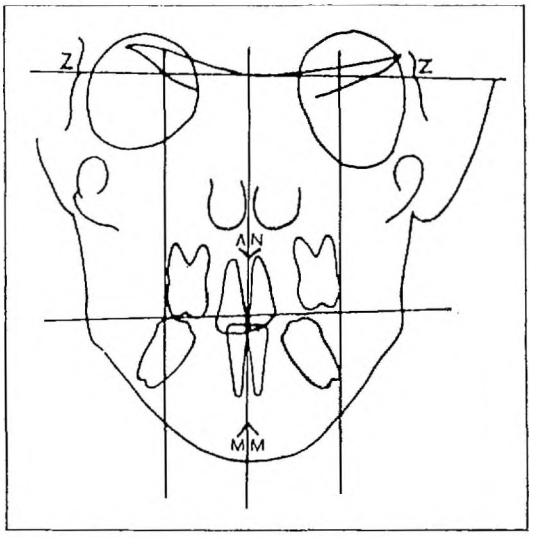

그림 18. C.

그림 18. A.

IV. 총 괄

임의 공간에 존재하는 실체를 대상으로 하는 교정에 있어서 정모 두부 방사선 규격 사진의 이용은 올바른 정보를 제공하여 정확한 진단과 그에 합당한 치료 계획을 수립하는데 도움을 주고 있다. 즉 정모 두부 방사선 규격 사진과 측방 두부 방사선 규격 사진을 동시에 적절히 사용함으로서 3차원적 공간 개념을 인지하여 실체를 올바르게 판단하며 또한 최근 교정에 있어서 중요성이 날로 증가하고 있는 TMJ와 치열과의 실제적 관계를 평가하는데 있어서도 중요한 역할을 하고 있다.

이처럼 정모 두부 방사선 규격 사진의 중요

성이 증대하고 있는 바, 이에 맞추어 정모 두부 방사선 규격 사진의 연구도 지속적으로 계속되어야 할 것으로 사료된다.

REFERENCES

1. Beck, B.W.: Symmetry as measured from foramen rotundum, master's thesis, University of the Pacific School of Dentistry, April 1985.
2. Broadbent, B.H.: A new x-ray technique and its application to orthodontia. Angle Orthod., 1:45-66, 1931.
3. Broch J. Slagsvold O, Røsler M. Error in landmark identification in lateral radiographic headplates. Eur J Orthod. 1981; 3:9-13.
4. Butow, K.W. and van der Walt, P.J.: The use of triangle analysis for cephalometric analysis in three dimensions. J. Maxillofac. Surg. 12:62-70, 1984.
5. Campbell, J.: The mylohyoid line in the assessment of facial asymmetry. Dent. Rec., 70:204-208, 1950.
6. Chierici, G.: Harvold, E.P.: and Dawson, J.W.: Primate experiments on facial asymmetry, J. Dent. Res. 4A, 1970.
7. El-Mangoury NH. Orthodontic cooperation. Am J. Orthod. 1981; 80:604-22.
8. El-Mangoury, N.H.: Shaheen, S.I.: and Mostafa, Y.A.: Landmark identification in computerized postero-anterior cephalometrics, Am. J. Orthod. 91:57-61, 1987.
9. Epker, B.N. and Fish, L.C.: Dentofacial Deformities; Integrated Orthodontic and Surgical Correction, vol. 1, C.V. Mosby Co., St. Louis, 1985.
10. Farkas, L.G.: Bryson, W.: and Klotz, J.: Is photogrammetry of the face reliable? Plast. Reconstr. Surg. 66:346-355, 1980.
11. Fischer, B.: Asymmetries of the dentofacial complex. Angle Ortho., 44:498-506, 1954.
12. Grayson H.H.: Analysis of craniofacial asymmetry by multiplane cephalometry, AM J Orthod 1983, 84:217-224.
13. Gresham, H.: A cephalometric comparison of some skeletal and denture pattern components in two groups of children with acceptable occlusion. Angle Orthod., 33:114-119, 1963.
15. Halse A, Hedin M. May fast film-screen combinations be used for cephalometry? Br J Orthod 1978; 5:189-92.
16. Heath MR. Measurement of cephalometric radiographs: Methods of analyzing data on a regional basis and improving reading efficiency. Am. J. Orthod 1980: 78:303-9.
17. Houston WJB. The analysis of errors in orthodontic measurements. Am J Orthod 1983; 83:382-90.
18. Krogman, W.M. and Sassouni, V.: Syllabus in Roentgenographic Cephalometry. Philadelpia Center for Research in Child Growth, Philadelphia, 1957.
19. Kulaga, A.: An anteroposterior roentgenographic cephalometric investigation of various sagittal points in relation to the interporionic axis, abstract, Am. J. Orthod., 51:389, 1965.
20. Letzer, G.M. and Kronman, J.H.: A posteroanterior cephalometric evaluation of craniofacial asymmetry, Angle Orthod. 37:205-211, 1967.
21. Margolis, H.I.: Standardized x-ray cephalometrics. Am. J. Ortho., 26:725-740, 1940.
22. Mathews JR. Re: Cephalometric measurements [Letter to the editor]. Am J Orthod 1982:82:78.
23. Midtgard J, Bjørk G, Linder-Aronson S. Reproducibility of cephalometric landmarks

and errors of measurements of cephalometric cranial distances. Angle Orthod 1974; 44:56-61.

4. Mongini, F.: Anatomic and clinical evaluation of the relationship between the temporomandibular joint and occlusion. J. Prosthet. Dent. 38:539-551, 1977.

5. Mongini, F.: Combined method to determine the therapeutic position for occlusal rehabilitation. J. Prosthet. Dent. 47:434-439, 1982.

6. Mongini, F.: Assessment of the therapeutic position for orthodontic diagnosis and treatment. Am J Orthod 1982; 82:513-518.

7. Mongini, F.: The Stomatognathic System: Radiographic Examinations of the TMJ, Quintessence Publishing Co., Chicago, 1984.

8. Mongini, F.: Lecture, American Equilibration Society, Chicago, 1986.

29. Ricketts, R.M.: Perspectives in the clinical application of cephalometrics, Angle Orthod. 51:115-150, 1981.

30. Ricketts, R.M. et al.: Diagnosis and Treatment Planning, Rocky Mountain Orthodontics, Denver, 1982.

31. Sassouni, V.: Position of the maxillary permanent first molar in the cephalofacial complex: A study in three dimensions. Am. J. Ortho., 43:447-510, 1957.

32. Sassouni, V.: Diagnosis and treatment planning via roentgenographic cephalometry. Am. J. Ortho., 44:433-463, 1958.

33. : The Face in Five Dimensions. School of Dentistry Publication, West Virginia Univ., Morgantown, 1962.

34. Svanholt, P.: Assessment of midline discrepancies on the postero-anterior cephalometric Radiograph, Trans. Eur. Orthod. 1977; 261-268.

35. Steiner, C.C.: The use of cephalometrics as an aid to planning and assessing orthodontic treatment. Am. J. Orthod. 46 (1960) 721-35.

36. Thompson, J.R.: Asymmetry of the face, J. Am. Dent. Assoc. 30:1859-1871, 1943.

37. Williamson, E.H., Caves, S.A., Edenfield, R.J., and Morse, P.K.: Cephalometric analysis: Comparisons between maximum intercuspation and centric relation, Am. J. Orthod. 74:672-677, 1978.

38. Woods, G.A., Jr.: Changes in width dimensions between certain teeth and facial points during human growth. Am. J. Ortho., 36:676-699, 1950.

39. Zwemer, T.J. and Lorber, R.M.: An annotated atlas of facial analysis, Dent. Clin. N. Am. 20:641-660, 1976.

40. 유영규, 손병화, 박영철, 백형선 : EPHALOMETRICS, 대림출판사, 1984.

– ABSTRACT –

THE USE OF POSTEROANTERIOR CEPHALOGRAM IN ORTHODONTICS

Young Joon Kim, D.D.S., **Young Kyu Rhu**, D.D.S., Ph. D.

Department of Orthodontics, College of Dentistry, Yonsei University

In evaluation of some area within the craniofacial complex posteroanterior cephalogram together with lateral cephalogram is used for assessment of the exact existence and posture by grasping 3-dimensional concept.

The usages of posteroanterior cephalogram in orthodontics are following:

1. The use during diagnosis and treatment planning
   1) Assessment of the area and amount of facial asymmetry.
   2) Assessement of therapeutic position for diagnosis and treatment
2. The Assessment of success in orthodontic mechanics

If we use posteroanterior cephalogram together with lateral cephalogram adequately and simultaneously we can establish the exact diagnosis and appropriate treatment planning.