

한국재래산양의 이개근에 대한 해부학적 연구

이창현 · 이흥식 · 이인세

서울대학교 수의과대학

(1989. 5. 30 접수)

Anatomical studies on the ear muscles of the Korean native goat

Chang-hyun Lee, Heungshik S. Lee, In-se Lee

College of Veterinary Medicine, Seoul National University

(Received May 30, 1989)

Abstract: This study was carried out to investigate the origin, insertion, direction of muscle fibers and structure of the ear muscles of the Korean native goat. The description was based on the dissection of fifteen the Korean native goats with embalming fluid.

The results were as follows:

1. The ear muscles of the Korean native goat were composed of the M. zygomaticoauricularis, M. scutuloauricularis superficialis, M. scutuloauricularis profundus, M. frontoscutularis, M. interscutularis, M. parietoauricularis, M. cervicoscutularis, M. cervicoauricularis superficialis, M. cervicoauricularis medius, M. cervicoauricularis profundus, M. auricularis profundus posterior and M. parotidoauricularis.
2. The M. frontoscutularis clearly separated into temporal and frontal parts in 6 cases.
3. The M. scutuloauricularis profundus clearly separated into major and minor parts.
4. The M. zygomaticoauricularis blended with the M. parotidoauricularis near its insertion, but not with the M. scutuloauricularis.

Key words: ear muscles, Korean native goat, Musculus frontoscutularis, Musculus scutuloauricularis profundus, Musculus zygomaticoauricularis

서 론

Getty,¹ May,² Evans & Christensen,³ Nickel 등⁴의 연구자들은 이개근(ear muscles)은 두개골과 순상연골에서 기시하여 주로 이개연골에 종지하는 근으로 이개운동에 관계하며 제 7 뇌신경인 안면신경과 제 1, 2경신경에 의하여 지배를 받는 근군에 속한다고 하였다.

한국재래산양에 대한 해부학적 연구는 현재까지 동맥,⁵⁻⁹ 신경,¹⁰⁻¹³ 뇌하수체,¹⁴ 골격¹⁵⁻¹⁷ 및 근육¹⁸⁻²²에 관한 연구가 보고되었다. 그러나 이개근에 관한 연구는 아직 보고된 바 없어 소¹나 면양²의 외국자료에 의존하고 있는 실정이다. 따라서 저자는 한국재래산양의 이개근에 관한 해부학적 특징을 밝힘으로서 이 분야의

연구 및 실험동물로서의 해부학적 기초자료를 마련코자 본 연구를 시도하였다.

재료 및 방법

실험동물: 본 실험에는 건강하다고 인정되는 체중 15 kg~20kg의 성숙한 한국재래산양 15마리를 암·수 구별없이 사용하였다. 실험동물은 24시간 절식시킨 후 xylazine hydrochloride(Rompun: 한국 Bayer)를 체중 kg당 0.3mg씩 근육주사하여 마취시킨 후 좌측 경부의 피부를 절개하여 좌측경동맥을 분리, 노출시키고 캐놀라를 삽입하여 방혈하였다. 방혈이 끝난 실험동물은 ethanol 50, formalin 5, glycerin 10, phenol 5 및 물 30의 비율로 혼합한 방부액을 2m 높이에서 좌측

경동맥을 통하여 체중의 약 1/3에 해당하는 양을 주입한 후 1주일간 방부액내에 저장하였다가 사용하였다.

관찰방법 : 실험동물은 제 3 경추 부위를 지나는 횡절개선을 긋고 이 절개선으로부터 전방으로 각각용기를 지나 상순구에 이르는 배정중절개선 및 하악간(intermandibular space)을 지나 하순 중앙에 이르는 복정중절개선을 만들었다. 상·하안점의 피부를 남기고 이개주위와 좌측의 두부를 박피하여 근막을 제거한 후 이개근을 절개하면서 기시, 종지, 근섬유의 방향 및 형태를 육안 관찰하였고 필요에 따라 스케치 및 사진촬영을 병행하였다.

결 과

한국재산양의 이개근(ear muscles)은 협골이개근,

천순상이개근, 심순상이개근, 전두순상근, 순상간근, 두정이개근, 경순상근, 천경이개근, 중경이개근, 심경이개근, 후심이개근, 이하선이개근으로 구성되었으며 이 근들의 기시, 종지, 근섬유의 주행방향 및 형태는 다음과 같았다(Table 1, Fig 1, 2).

협골이개근(*M. zygomaticoauricularis*)은 천층과 심층으로 나뉘었으며, 천층의 천협골이개근(*M. zygomaticoauricularis superficialis*)은 협골궁에서 기시하여 이개연골의 외측용기에 종지하였고 종지점에서 천순상이개근, 이하선이개근의 근섬유와 융합되었다. 심층의 심협골이개근(*M. zygomaticoauricularis profundus*)은 하악관절 후내측의 협골궁에서 기시하여 이륜의 각의 전방에 종지하였다.

천순상이개근(*M. scutuloauricularis superficialis*)

Table 1. Origins and insertions of the ear muscles of the Korean native goat

| Muscle | Origin | Insertion |
|--|--|---|
| <i>M. zygomaticoauricularis superficialis</i> | Zygomatic arch | Lateral prominence of auricular cartilage |
| <i>M. zygomaticoauricularis profundus</i> | Zygomatic arch | Anterior to the lateral crus of the helix |
| <i>M. scutuloauricularis superficialis dorsalis</i> | Superficial surface of the scutiform cartilage | Medial surface of the auricular cartilage |
| <i>M. scutuloauricularis superficialis accessorius</i> | Superficial surface of the scutiform cartilage | Medial border of the auricular cartilage |
| <i>M. scutuloauricularis superficialis medius</i> | Deep face of the scutiform cartilage | Base of the auricular cartilage |
| <i>M. scutuloauricularis profundus major</i> | Deep face of the scutiform cartilage | Caudomedial face of the prominence of base of the auricular cartilage |
| <i>M. scutuloauricularis profundus minor</i> | Deep face of the scutiform cartilage | Caudomedial face of the prominence of base of the auricular cartilage |
| <i>M. frontoscutularis</i> | Zygomatic arch, frontal crest | Rostral part of superficial surface of the scutiform cartilage |
| <i>M. interscutularis</i> | Base of horn and frontal crest | Medial border of the scutiform cartilage |
| <i>M. parietoauricularis</i> | Parietal crest | Middle of convex surface of the scutiform cartilage |
| <i>M. cervicoscutularis</i> | Deep fascia over the nuchal crest | Caudal surface of the scutiform cartilage |
| <i>M. cervicoauricularis superficialis</i> | Superficial fascia of the nuchal region | Medial surface of the auricular cartilage |
| <i>M. cervicoauricularis medius</i> | Deep face of the atlantoaxial fascia | Caudolateral surface of the prominence of the auricular cartilage |
| <i>M. cervicoauricularis profundus major</i> | Parietal crest and occipital bone | Lateral part of the convex surface of the auricular cartilage |
| <i>M. cervicoauricularis profundus minor</i> | Parietal crest and occipital bone | Lateral part of the base of the auricular cartilage |
| <i>M. auricularis profundus posterior</i> | Fascia of junction of the occipital and nuchal region | Deep surface of convex surface of the auricular cartilage |
| <i>M. parotidoauricularis</i> | Fascia of rostral and ventral portion of parotid gland | Caudoverntal border of the auricular cartilage |

은 배천순상이개근(*M. scutuloauricularis superficialis dorsalis*), 부천순상이개근(*M. scutuloauricularis superficialis accessorius*) 및 중천순상이개근(*M. scutuloauricularis superficialis medius*)으로 구분되었으며 배천순상이개근은 순상연골의 표면에서 기시하여 이개연골의 내면에 종지하였다. 부천순상이개근은 순상연골의 표면에서 기시하여 두정이개근 근처의 이개연골 내면에 종지하였다. 중천순상이개근은 순상연골의 심면에서 기시하여 이륜의 외각에 있는 이개연골의 저부에 종지하였다.

심순상이개근(*M. scutuloauricularis profundus*)은 순상연골의 심면에서 기시하여 이개연골 저부의 용기부 후내면에 종지하는 근으로 대심순상이개근(*M. scutuloauricularis profundus major*)과 소심순상이개근(*M. scutuloauricularis profundus minor*)으로 분리되었으며 대심순상이개근은 소심순상이개근의 심면에 존재하는 아주 작고 얇은 근이었다.

전두순상근(*M. frontoscutularis*)은 전두골 협골돌기 뒤에 있는 협골궁과 전두릉으로부터 기시하여 순상연골 표면의 전방에 종지하였고 근섬유는 순상간근과 융합되었다. 이 근은 전두부와 측두부로 분리되는 경우가 6에 관찰되었으며 전두부는 전두골에서, 측두부는 측두골에서 기시하였으며 순상연골에 함께 종지하였다.

순상간근(*M. interscutularis*)은 0.4cm의 폭으로 뼈의 저부와 전두릉에서 기시하여 순상연골 내면에 종지

하였고 종지부의 일부는 전두순상근에 덮혀있었다.

두정이개근(*M. parietoauricularis*)은 두정릉에서 기시하여 순상이개근凸면의 중간에 종지하였으며 순상간근, 경순상근, 천경이개근의 심부에 있었고 근섬유는 경순상근, 천경이개근의 근섬유와 직각을 이루었다.

경순상근(*M. cervicoscutularis*)은 항릉위에 있는 심근막으로부터 기시하여 순상연골의 후면에 종지하는 얇고 편평한 근으로서 천·중 및 심경이개근과 공동으로 기시하였다.

천경이개근(*M. cervicoauricularis superficialis*)은 각간융기 뒤에 있는 항인대와 환추 및 측추부의 근막으로부터 기시하여 이개연골 내면에 종지하였다.

중경이개근(*M. cervicoauricularis medius*)은 환추 및 측추부의 근막 심면에서 기시하여 이개저부의 후면 주위를 만곡상으로 달려 이개연골 용기부의 후외측면에 종지하였다.

심경이개근(*M. cervicoauricularis profundus*)은 대심경이개근(*M. cervicoauricularis profundus major*)과 소심경이개근(*M. cervicoauricularis profundus minor*)으로 구분되었으며 대심경이개근은 두정릉과 후두골 배면에서 기시하여 대주 가까이에 있는 이개연골凸면의 외면에 종지하였다.

후심이개근(*M. auricularis profundus posterior*)은 후두부와 항릉 결합부의 근막에서 기시하여 이개연골 저부凸면의 심면에 종지하였다.

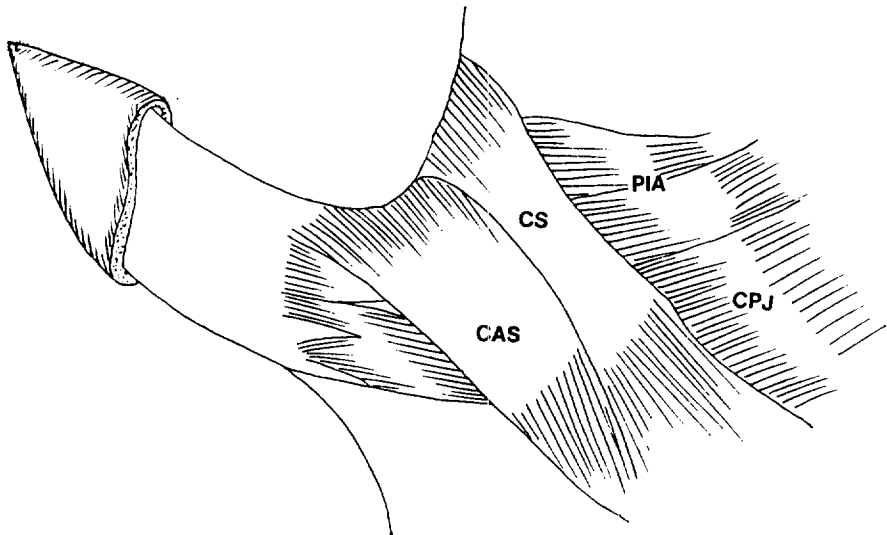


Fig 1. Superficial muscles of the ear of the Korean native goat; dorsal view.

- CS : *M. cervicoscutularis*
- CAS: *M. cervicoauricularis superficialis*
- CPJ : *M. cervicoauricularis profundus major*
- PIA : *M. parietoauricularis*

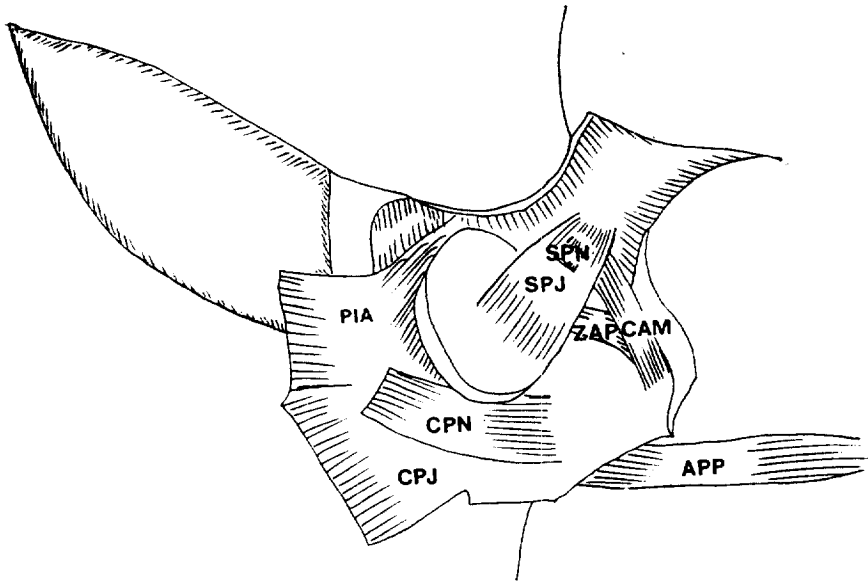


Fig 2. Deep muscles of the ear of the Korean native goat; dorsal view. (removal of M. parietoauricularis and M. cervicoauricularis profundus major)

- APP : M. auricularis profundus posterior
- CPJ : M. cervicoauricularis profundus major
- PIA : M. parietoauricularis
- SPN : M. scutuloauricularis profundus minor
- CAM : M. cervicoauricularis medius
- CPN : M. cervicoauricularis profundus minor
- SPJ : M. scutuloauricularis profundus major
- ZAP : M. zygomaticoauricularis profundus

이하선이개근(M. parotidoauricularis)은 얇고 더와 같은 근으로서 이하선의 전부와 복부의 근막에서 기시하여 이개연골의 후복면에서 협골이개근과 같이 종지하였고 기시점 원위 1/4지점에서 광경근과 융합되었다.

고 찰

전두순상근은 May²가 면양에서 측두부와 전두부의 2부분에서 기시하되 측두부에서 기시하는 근이 작다고 하였고 Nickel등⁴은 소에서 명확하게 전두부와 측두부로 분리되었다고 하였다. Getty¹는 말에서 전두부와 측두부로 나누어진다고 보고하였으나 한국재래산양에서는 6예만이 전두부와 측두부로 분리되었다.

순상간근은 Getty¹가 소에서 뿔의 저부와 전두릉에서 기시하여 순상연골내면에 종지하는 가장 발달한 근육이라 보고하였고, May²는 면양에서 편평한 띠와 같은 형상을 하고 있다고 하였다. 한국재래산양에서도 순상간근의 기시점과 종지점은 Getty¹와 May²가 소와 면양에서 보고한 것과 유사하게 관찰되었으나 근섬유는 0.4cm의 폭으로 Getty¹가 소에서 보고한 것과는 달리

발달이 미약하였다.

협골이개근은 Getty¹가 소에서는 기시부와 종지부의 폭이 일정하지만 산양과 면양에서는 종지점이 다소 좁으며 약간의 근섬유는 천순상이개근과 융합되었다고 하였고, May²는 면양에서 협골이개근은 협골궁에서 기시하며 이하선이개근과 함께 이개연골저부에 종지하는 일정한 넓이의 근이라고 보고하였다. 한국재래산양의 경우 협골이개근의 기시와 종지는 Getty¹와 May²가 소와 면양에서 보고한 바와 유사하였으나 근폭은 산양과 면양과는 달리 비교적 동일한 근폭을 이루었으며 또한 천순상이개근과 융합되지 않아 소의 경우와는 상이하였다.

이하선이개근은 Getty¹가 소와 산양에서 경돌이개근과 융합되어 형태학적으로 나타나지 않는다고 하였고 이하선 전복부의 근막에서 기시하여 이개저부의 복외측에서 협골이개근과 함께 종지한다고 하였고, May²는 면양에서 얇고 띠와 같은 근이라고 하였다. 한국재래산양에서는 이하선이개근의 기시점과 종지점은 Getty¹와 May²가 소, 산양, 면양에서 보고한 것과 유사하게

관찰되었을 뿐 아니라 면양과 같이 얇은 띠모양을 나타내었다.

천순상이개근은 Getty¹가 산양에서 두껍고 띠와 같은 근으로서 일부 근육이 기시절 가까이에서 순상간근에 의해 덮혀 있다고 하였으며 순상연골의 배면에서 기시하여 이개연골의 전내면에 종지한다고 하였고 May²는 면양에서 배·부·중천순상이개근으로 구분하였다. 한국재래산양에서도 May,² Getty¹가 산양과 면양에서 보고한 것과 유사하게 관찰되었을 뿐 아니라 두꺼운 띠모양을 나타내었고 배·부·중천순상이개근으로 구분할 수 있었다.

심순상이개근은 Getty¹가 반추류에서 대·소심순상이개근으로 구분하였으며 천층에 있는 소심순상이개근은 대심순상이개근과 직각을 이룬다고 하였고, May²는 양에서 소심상이개근은 존재하지 않는다고 하였다. 한국재래산양에서는 Getty¹가 반추류에서 보고한 것과 유사하였으나 May²가 면양에서 보고한 것과는 상이하게 대·소심순상이개근으로 나누어졌다.

경순상근은 Nickel등⁴이 소에서 여러 개의 근두로 기시한다고 하였으며 Getty¹는 소와 산양의 근육이 면양보다 더 잘 발달되었다고 하였다. May²는 면양에서 띠와 같으며 항룡의 심막으로부터 기시하여 천외측으로 달려 순상연골의 후면에 종지한다고 하였다. 한국재래산양에서는 Getty,¹ May²가 소, 산양, 면양에서 보고한 것과 유사하였으나 Nickel등⁴이 소에서 보고한 것과 상이하게 여러 개의 근두로 기시하지는 않았다.

두정이개근은 May²가 면양에서 이개근 중 가장 큰 근육으로서 측두릉에서 기시하여 이개연골凸면의 중간에 종지한다고 하였고 Getty¹는 반추류에서 후두골의 항면, 측두선, 항인대에서 기시하여 이개근의凸면에 종지한다고 보고하였다. 한국재래산양에서도 May,² Getty¹가 면양과 반추류에서 보고한 것과 유사하게 관찰되었다.

천경이개근은 Getty¹가 반추류에서 환추부 근막과 항인대에서 기시하여 이개연골 저부의 후외측을 달려 후두용기에 종지한다고 하였고 May²는 면양에서 항룡의 천근막에서 기시하여 이개연골 내면에 종지한다고 보고하였다. 한국재래산양에서도 May,² Getty¹가 면양에서 보고한 것과 유사하게 항인대와 환추 및 측추부의 근막으로부터 기시하여 이개연골 내면에 종지하였다.

중경이개근은 Getty¹가 반추류에서 환추부 근막 심면에서 기시하여 이개연골 용기부 후외측에 종지한다고 하였고 May²는 면양에서 이근에 대한 보고는 없었다. 한국재래산양에서는 Getty¹가 반추류에서 보고한 것과 유사하였으나 May²가 면양에서 보고가 없었던 것

파는 상이 하였다.

심경이개근은 Getty¹가 소에서 후두골 외측의 경근막에서 기시한다고 하였고 소반추류에서는 후두골과 측두선에서 기시한다고 하였다. May²는 면양에서 이근은 대·소심경이개근으로 나누어 보고하였다. 한국재래산양에서도 Getty,¹ May²가 소와 면양에서 보고한 것과 유사하게 대·소심경이개근으로 분리되었다.

결 론

체중 15~20kg의 한국재래산양 15마리를 대상으로 하여 이개근을 육안해부학적으로 관찰한 바 다음과 같은 결론을 얻었다.

1. 한국재래산양의 이개근(ear muscles)은 협골이개근, 천순상이개근, 심순상이개근, 전두순상근, 순상간근, 두정이개근, 경순상근, 천경이개근, 중경이개근, 심경이개근, 후심이개근, 이하선이개근으로 구성되었다.

2. 전두순상근은 전두부와 측두부로 분리되는 경우가 6에 관찰되었다.

3. 심순상이개근은 대·소심순상이개근으로 분리되었다.

4. 협골이개근은 이하선이개근과 종지점이 서로 융합되었으나 천순상이개근과는 융합되지 않았다.

참 고 문 헌

1. Getty R. *The anatomy of the domestic animals*. Vol. I. 5th ed. Philadelphia: Saunders, 1975; 798~799.
2. May NDS. *The anatomy of the sheep*. 3rd ed. University of the Queensland Press, 1970; 133~266.
3. Evans HE, Christensen GC. *Miller's anatomy of the dog*. 2nd ed. Philadelphia: Saunders, 1979; 269~303.
4. Nickel R, Schummer A, Seiferle E. *The anatomy of the domestic animals*. Vol. 1. The locomotor system of the domestic mammals, Berlin: Verlag Paul Parey, 1986; 233~256.
5. 이흥식, 이준섭. 한국재래산양 대동맥궁의 동맥분지에 관한 해부학적 연구. 대한수의학회지 1984; 24:1~7.
6. 김대중. 한국재래산양의 총경동맥 분지에 대한 해부학적 연구. 최신의학 1986; 29:37-45.
7. 원무호. 한국재래산양 하수체의 동맥분포에 관한 해부학적 연구. 최신의학 1986; 29:62~69.

8. 이홍식, 김대중. 한국재래산양 안구의 동맥분포에 관한 해부학적 연구. *대한수의학회지* 1986;26:11~17.
9. 윤여성, 이홍식. 한국재래산양의 관상동맥에 관한 해부학적 연구. *대한해부학회지* 1987;20:226~234.
10. 양영철, 이홍식. 한국재래산양의 상완신경총에 대한 비교해부학적 연구. *대한해부학회지* 1982; 15: 63~73.
11. 이홍식, 이인세. 한국재래산양의 요척신경총에 대한 해부학적 연구. *대한해부학회지* 1982;15:171~182.
12. 이홍식, 이인세, 김대중. 한국재래산양 두부의 안면신경분포에 대한 해부학적 연구. *대한수의학회지* 1986;26:1~9.
13. 원무호, 이홍식, 윤여성. 한국재래산양 반추위의 미주신경분포에 대한 해부학적 연구. *대한해부학회지* 1987;20:245~254.
14. 이인세, 이홍식. 한국재래산양의 선하수체분비세포에 관한 전자현미경적 연구. *한국전자현미경학회지* 1984;14:27~40.
15. 박홍범, 이홍식, 이인세. 한국재래산양의 척주에 대한 해부학적 연구. *서울대수의대논문집* 1985; 10:93~115.
16. 김진상, 이홍식, 이인세. 한국재래산양의 전지골격에 관한 해부학적 연구. *대한수의학회지* 1987; 27:167~183.
17. 김진상, 이홍식, 이인세, 윤여성. 한국재래산양의 후지골격에 관한 해부학적 연구. *대한수의학회지* 1988;28:1~16.
18. Kim YK, Yoon SB. Comparative anatomy of the Korean native goat. VI. Muscles of the neck. *Seoul Univ J Vet Sci* 1976;1:30~36.
19. Kim YK, Yoon SB. Comparative anatomy of the Korean native goat. IV. Muscles of the pelvic limb. *Korean J Vet Res* 1976;16:205-219.
20. Yoon SB, Kim YK, Lee HS. Comparative anatomy of the Korean native goat. IX. Muscles of the abdominal wall. *Seoul Univ J Vet Sci* 1979;4:41~48.
21. 이창현, 이홍식, 이인세. 한국재래산양의 안면근에 대한 해부학적 연구. *서울대수의대논문집* 1985; 10:117~124.
22. 이창현, 이홍식, 이인세. 한국재래산양의 저작근에 대한 해부학적 연구. *한국실험동물학회지* 1985; 1:13~20.