

# 家兔 上顎骨 缺損部에 數種의 異種骨 移植後 治癒過程에 關한 研究

전남대학교 치과대학 구강악안면외과학교실  
오희균 · 류선열

(Abstract)

## An Experimental Study of the Healing Process on Several Heterogenous Bone Grafts in Rabbit Mandible —Histologic and Biometric study—

Hee Kyun Oh · Sun Youl Ryu

*Dept. of Oral and Maxillofacial Surgery, College of Dentistry, Chonnam National University*

The commercial availability of processed heterogenous bone has provided the surgeons with almost unlimited supply, avoidance of additional operation and prevention of the postoperative complications. In addition to these merits, unnecessary bone bank, easy availability and storage have been achieved.

The purpose of this study was to compare and examine the healing capacity of Kiel bone, Pyrost and Osteovit which used as the processed heterografts for the reconstruction of bony defect.

Twenty rabbits weighing about 1.7-2.0 Kg were selected and divided into two groups. In experimental group A, the left mandibular defect was allowed to fill with blood, and the right defect was filled with Kiel bone. In experimental group B, the left defect was grafted with Pyrost, and the right with Osteovit.

The experimental animals were sacrificed after 1, 2, 4 and 8 weeks and the grafted site was studied histologically.

To evaluate the strength of healed bone, 2 rabbits from each experimental group and a nonoperated control were sacrificed at the 6th week after implantation and used for biometric testing on universal testing machine.

The results obtained were as follows :

1. It was considered that these heterogenous bone grafts has feeble or absent immunogenicity since all of them appeared to evoke little inflammatory or foreign body reaction.
2. In all experimental groups, new bone formation began from the adjacent region of host bone and extended progressively into the defect sites. New bone was partly formed within the intertrabecular space of the implant and gradually united with the bone that formed at the margin of the host bone.
3. With Pyrost bone formation was most rapid and prominent comparing with other graft materials.
4. Osteovit was begun to be absorbed from 2 weeks, and Kiel bone from 4 weeks, however Pyrost

was remained to be intact until the end of 8 weeks.

5. As the results of tensile test, the mean values of maximum tensile stress were 1.11 ↑ Kgf/mm<sup>2</sup> in Pyrost implanted specimens, 0.85 Kgf/mm<sup>2</sup> in Osteovit, 0.42 Kgf/mm<sup>2</sup> in Kiel bone, 0.66 Kgf/mm<sup>2</sup> in blood filled specimens and 1.13 Kgf/mm<sup>2</sup> in control.

These results indicate that heterogenous bones grafted have little antigenicity to the host tissue, and that they mediate effectively osteoconduction by providing the scaffold for the bone formation. Pyrost and Osteovit appeared to be suitable for the clinical use.

## 목 차

### I. 서 론

### II. 중 례

### III. 고 찰

### IV. 결 론

### 참고 문헌

## I. 서 론

악안면골의 상실시 결손된 골조직을 수복해주기 위한 방법으로서 자가골 이식술의 우수한 임상적 효율성은 이미 여러 연구자들에 의하여 충분히 입증되었으나<sup>8)</sup> 자가골 이식은 공급량이 한정되어 있고 부가적인 외과적 손상, 실험과 술후 감염율의 증가 등의 단점을 가지고 있으며<sup>15, 31)</sup> 자가골을 대신하여 사용할 수 있는 동종골은 그 공급이 제한되어 있을 뿐만아니라 처리과정과 저장의 복잡성 등의 문제점을 안고 있다.<sup>3)</sup> 이와같은 자가골과 동종골의 제약을 극복하기 위하여 생체공학의 발전과 더불어 다양한 종류의 인공이식물질들이 개발되어 널리 사용되고 있으나 영구적으로 생체내에서 적용할 수 있는 생체 적합성 및 결합성 등이 문제가 되어 현재까지 완벽한 골 대체물질의 개발은 미흡한 실정이며 이에 대한 연구가 계속되고 있다.<sup>16)</sup>

골결손부에 대한 수복물질로서 여러가지 종류의 동물조직이 사용되어 왔으며 1889년 Senn<sup>35)</sup>이 탈회된 우골(decalcified ox bone)을 소개한 이래 여러화학자들<sup>10, 21, 38)</sup>에 의해 면역학적 연구가 시행되었고 최근에는 우골을 다양한 방법으로 가공처리하여 비교적 항원성이 없고 저장 가능한 이종골이 개발되었다.

Kiel bone은 우골을 탈단백처리하여 약 31%의 단백질을 함유하고 있는 이종골로서<sup>15, 40)</sup> 세공성

구조로 인해 골의 수동적 성장을 유도한다고 알려져 있다.<sup>37)</sup> Bohr<sup>5)</sup>와 Hallen<sup>9)</sup>은 동물실험에서 Kiel bone과 자가골 이식후 골형성에 관하여, Killey<sup>15)</sup>은 Kiel bone과 혈병의 치유과정에 대하여 조직학적으로 비교 연구하였으며 Kiel bone과 자가골수의 혼합이식에 관한 연구<sup>12, 32, 34)</sup>, Kiel bone의 항원성에 대한 연구<sup>10, 33)</sup> 등 많은 임상 및 실험적 연구가 진행되었다.<sup>1, 23, 24, 27, 31, 37, 41)</sup>

이종골의 구조적 특징을 변화시키지 않고 항원성을 감소시키려는 가공처리 방법에 대한 연구가 계속되어 최근에 송아지의 비골로부터 모든 단백질과 유기질을 완전히 제거한 무기질의 망상골인 Pyrost가 생산되었다. Pyrost는 무기질의 소결(sintering)과 유기질의 연소(combustion)로 골소주가 비교적 얇아지고 망극(mesh space)이 확장되어 육아조직의 미입이 용이해 골형성을 촉진시키는 것으로 알려져 있다.<sup>22, 42)</sup> Mittelmeier와 Katthagen<sup>22)</sup>은 가토에 Pyrost를 이식하여 조직학적 검사를 시행하였고 김등<sup>42)</sup>은 악골에서 낭종 적출후 Pyrost를 이식한 결과를 보고하였다.

Osteovit은 우골에서 무기질 성분을 제거한 단단한 교원질(collagen matrix)로서 면역반응이 없고 골재생을 촉진시키는 것으로 알려져 있다. 즉, 1969년 Bedacht<sup>4)</sup>는 동물실험을 통해 교원질이 골치유를 촉진시키는 것으로 보고하였으며 Cobb<sup>7)</sup>, Hiatt<sup>11)</sup>, Reddi와 Anderson<sup>26)</sup> 및 Solomons와 Gregory<sup>36)</sup> 등은 교원질을 이식한 결과 신생골 형성이 신속하게 일어남을 관찰하였다.

이상과 같이 면역학적으로 비교적 우수하고 골형성을 촉진시킨다고 알려진 우골을 가공처리한 이종골들이 연구 개발되어 임상에서 사용되고 있으나 이들을 상호 비교한 연구는 비교적 드물었고 이종골 이식부위의 치유과정을 생체계측학적으로 검사한

연구는 회귀하였다. 본 연구는 수종의 이종골을 이식한 후 이들의 골치유 과정을 검사하고 치유된 골의 강도를 측정하여 상호 비교함으로써 골 대체물질의 선택에 도움이 되고자 시도하였다.

## II. 실험재료 및 방법

### 1. 실험재료

본 실험에는 체중 1.7-2.0Kg의 건강한 잡종 가토 21마리를 성별에 관계없이 사용하였고 이들은 실험전에 일정기간동안 동일한 조건에서 사육하였다.

이식재료는 Kiel bone® (B. Braun Melsungen AG., West Germany), Pyrost® (Osteo AG., USA) 및 Osteovit® (B. Braun Melsungen AG., West Germany) 였고 이들을 일정한 크기(4×5×6mm)로 잘라 실험에 사용하였다.

### 2. 실험 방법

#### 1) 동물실험

먼저 실험동물을 10마리씩 실험 A군과 실험 B군으로 분류하였다. 실험동물은 Ketamine Hcl(2-Chlorophenol-2-methylaminocyclohexanone hydrochloride, Ketalor® KP., Yuhan Inc., Korea)을 사용하여 체중 Kg당 5mg 정도를 이부에 정맥내주사하여 전신마취를 시행한 후, calcium tioglycollate 연고 (Evacilin® ointment, Samgong Pharm. Co., Korea)를 수술부에 도포하여 털을 제거하고 수술부위를 소독하였다.

하악골 정중부에 절개선을 설정한 후 지혈을 목적으로 1:100,000 epinephrine을 포함한 Lidocaine Hcl을 피하주사하였고 약 2cm 정도 절개를 가한 다음 전방부에서 골막을 절개 박리하였다.

이식물의 안정을 위해 박리된 골막에 견인봉합을 시행한 다음, 생리식염수를 계속 적하하면서 치과용 high speed engine을 사용하여 fissure bur로 하악골 골체부 하연에 4×6mm 크기의 골결손부를 형성하였다. 실험 A군 10마리의 좌측 하악골 골체부에는 혈병을 채워주었고 우측에는 Kiel bone을 이식하였으며 실험 B군 10마리의 좌측 골결손부에는 Pyrost를, 우측에는 Osteovit를 각각 이식한 후 생리식염수로 충분히 세척하고 4-0 chromic, 3-0 black silk를 사용하여 골막에서 피부까지 층별로 봉합하였다.

술후 감염을 예방하기 위해 Penicillin G를 매일 20,000 unit씩 3일간 근육주사하고 일정한 조건하에서 사육하였다.

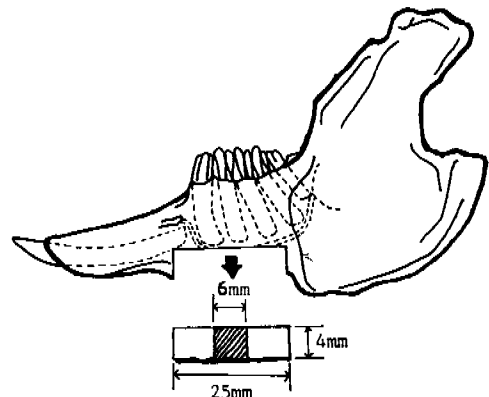
### 2) 조직학적 실험

조직학적 검사를 위하여 이식 1주, 2주, 4주 및 8주 경과후 각군 2마리씩 희생시켜 하악골을 인접 연조직과 함께 적출하였다. 적출된 하악골을 약 2일간 10% formalin 용액에 고정한 후 5% nitric acid에 3일간 탈회하였으며 80%, 90% 및 100% ethanol로 탈수한 다음 paraffin에 포매하여 약 5-6um 크기의 절편을 만들어 Hematoxylin-Eosin 염색후 광학현미경으로 관찰하였다.

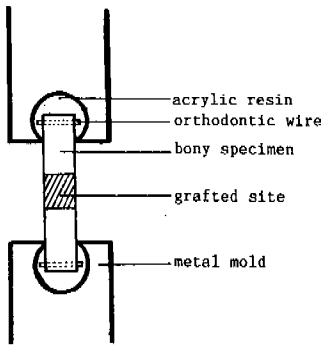
### 3) 생체계측학적 실험

이식후 6주째에 각군 2마리씩의 실험군 동물과 정상 가토 1마리에서 하악골을 절제하여 생체계측하였다.

생체계측학적 검사를 위한 골시편은 실험군 동물 4마리와 정상 가토 1마리의 좌우측에서 채취한 10개의 하악골로부터 생리식염수를 계속 적하하면서 surgical bur를 사용하여 이종골 이식을 시행한 골결손부를 포함하여 4×5×25mm 크기로 절제하였다. (그림 1 참조). 인장하중을 가할 때 골시편이 탈락되는 것을 방지하고 자가중합수 지내에 고정될 수 있도록 골시편의 양측에 직경 0.9mm의 고정용 강선을 삽입하였고, 특별히 제작된 금속주형(metal mold)내에 골시편을 중합수지로 고정해 주었다. (그림 2 참조).



< 그림 1 > Specimen obtained from the implanted site.



< 그림 2 > Method of fixation of specimen for tensile test.

이와같이 제작된 시편을 universal testing machine (Instron model 1115, capacity 10T, Instron Co., England)에 장착시킨 후 인장속도를 0.5mm/min으로 하여 골시편의 장축을 평행이 되도록 주형에 인장력에 가하였고 골시편이 파절되는데 적용된 최대인장하중을 측정하였다.

골파절 부위에 적용된 최대인장응력치(max)를 계산하기 위하여 일반적으로 사용되는 다음과 같은 계산공식을 이용하였다.

$$\max = \frac{Pm}{A}$$

여기서 Pm은 인장시험시의 최대하중 값이고, A는 절단면의 단면적으로서 파절된 면의 단면형상으로부터 산술 통계적으로 계산하였다. 따라서 치수와 형상이 각기 다른 골시편들에 대하여 단위면적당 작용한 최대인장응력치를 계산하여 상호 비교하였다.

### III. 실험성적

#### 1. 조직학적 소견

##### 1) 혈병군

1주 소견 : 골결손부 주위의 정상골과 인접한 변연부에서 소량의 신생골 형성이 관찰되었으며 결손부내에는 주로 미성숙 섬유아세포와 약간의 염증세포들이 나타났다. 결손부의 일부에서는 혈병이 잔존하였고 모세혈관의 생성소견은 없었으며 부분적으로 근조직이 미입되어 있었다(Fig. 1).

2주 소견 : 골결손부에는 치밀한 교원성 섬유조직, 유골조직(osteoid tissue) 및 조골세포들로 채

워져 있었고 일부에서는 모세혈관들이 나타나 활발한 조직의 치유소견을 보였으며 또한 인접 정상골의 변연부에서 결손부내로 신생골의 성장도 관찰되었다(Fig. 2).

4주 소견 : 골결손부는 대부분 섬유혈관성 간질(fibrovascular stroma)과 조골세포가 배열된 신생골소주로 채워져 있었고 정상골의 변연부 주위는 판상골(lamellar bone)로 점차 대체되고 있었으며 결손부 하연은 근조직의 미입으로 인해 다소 함몰되어 나타났다(Fig. 3).

8주 소견 : 골결손부내에는 신생골소주가 융합되어 치밀한 판상골이 형성되어 있었고 일부에서는 혈관을 함유하는 골수강(marrow space)이 관찰되었으며 대체로 4주군에 비해 골형성이 증진되어 인접 정상골과 긴밀히 결합되어 있었다(Fig. 4).

#### 2) Kiel bone 실험군

1주 소견 : Kiel bone은 염증세포가 거의 없는 섬유성 간질로 둘러싸여 있었고 정상골의 일부 변연부에서는 신생골이 다소 형성되어 있었으며 혈관의 재생이나 활발한 골치유 소견은 없고 전체적으로 혈병군과 별차이가 없었다(Fig. 5).

2주 소견 : Kiel bone 주위에 치밀한 교원질의 섬유성 간질이 존재하였고 변연부의 정상골로부터 신생골 형성은 1주 소견보다 다소 진행되어 있었다. 또한 정상골의 변연부에는 유골조직과 조골세포들이 관찰되었으며 전체적으로 혈관의 생성소견은 나타나지 않았다(Fig. 6).

4주 소견 : Kiel bone은 점차 작아지고 이식골연이 불규칙해져 흡수되는 양상을 보였으며 이식골을 싸고있는 간질은 보다 치밀해지고 교원성 간질로 변화되었다. 정상골의 변연부위에 형성된 신생골소주들은 서로 융합되어 판상골로 대체되고 있었고 Kiel bone의 소주에 인접하여 조골세포들이 배열되어 있었으며 일부에서는 Kiel bone 소주 사이에서 신생골이 형성되고 있었다(Fig. 7)

8주 소견 : Kiel bone의 흡수는 보다 진행되어 있었으며 대부분의 이식골소주 사이는 판상골로 채워져 있었으나 부분적으로는 상당수의 미성숙 섬유아세포와 조골세포를 함유하는 간질이 나타났고 또한 간질내에는 모세혈관과 유골조직도 관찰되었다(Fig. 8).

#### 3) Pyrost 실험군

1주 소견 : Pyrost는 탈회과정을 거치면서 대부분 용해되어 빈 공간으로 나타났고 이식골은 다형핵 백혈구를 소수 함유하는 괴사성의 소성섬유조직으로 둘러싸여 있었으며, 정상골의 변연부에는 부분적으로 신생골과 섬유아세포가 나타났다(Fig. 9).

2주 소견 : Pyrost의 골소주면에 많은 조골세포들이 나열되어 있었고 이식골소주사이에는 신생골이 형성되고 있었으며 골결손부의 내부보다는 변연부쪽에서 판상골 형성이 활발하였다. 간질내부에서 염증세포는 볼 수 없었으며 많은 모세혈관과 유골조직, 미성숙 섬유아세포 등이 출현하여 왕성한 치유상태를 나타내었다(Fig. 10).

4주 소견 : 염증조건이나 Pyrost의 흡수조건은 관찰할 수 없었으며 Pyrost의 골소주 사이는 대부분 판상골로 채워져 골형성이 보다 진행되어 있었고 혈관은 2주 소견보다 다소 적게 나타났다. 일부에서는 미성숙 섬유아세포, 조골세포 및 유골조직이 치밀하게 존재하는 간질을 볼 수 있었다(Fig. 11).

8주 소견 : Pyrost 골소주 사이에는 대부분 성숙된 판상골로 채워져 있었고 Pyrost와 판상골은 긴밀하게 유착된 상태로 존재하여 전반적으로 골치유가 증진되어 있었으며 Pyrost의 흡수 조건은 나타나지 않았다(Fig. 12).

#### 4) Osteovit 실험군

1주 소견 : Osteovit는 대부분 괴사성의 소성섬유

조직에 의해 둘러싸여 있었으며 변연부에는 미성숙 섬유아세포와 소량의 신생골이 형성되어 있었으나 모세혈관의 형성은 관찰할 수 없었다(Fig. 13).

2주 소견 : Osteovit는 다소 흡수된 양상을 보였으며 이식골의 골소주 사이에는 대부분 염증세포가 거의 없는 섬유성 간질이 존재하였고 간질내에는 약간 확장된 모세혈관과 유골조직이 일부에서 관찰되었다. 정상골의 변연부에는 Osteovit와 인접하여 신생골이 형성되고 있었다(Fig. 14).

4주 소견 : Osteovit는 점차 흡수되는 소견을 나타냈고 Osteovit에 인접하여 신생골이 형성되고 있었으며 신생골에는 조골세포들이 배열되어 있었다. 골소주 사이의 간질내에는 조골세포 및 섬유아세포들이 출현하고 있었다(Fig. 15).

8주 소견 : Osteovit는 대부분 흡수되어 판상골로 대체되어 있었고 잔존 Osteovit와 판상골은 비교적 긴밀하게 유합되어 있었으나 부분적으로는 섬유성 간질이 잔존하고 있었다(Fig. 16).

#### 2. 생체계측학적 성적

이종골 이식후 치유된 골의 강도 측정은 골파절 응력(fracture stress)을 측정하기 위하여 이식후 6주째 인장시험(tensile test)을 시행하였다. 인장시험 결과 Pyrost 실험군을 제외하고는 모두 이종골 이식을 시행한 골결손부위에서 파절되었으나 Pyrost 실험군에서는 정상골 부위에서 파절됨을 관찰할 수

〈Table 1〉 The results of tensile test of specimens

Groups Specimens	Control		Experimental groups							
	No operation		A				B			
			Blood clot		Kiel bone		Pyrost		Osteovit	
Data	S 1	S 2	S 1	S 2	S 1	S 2	S 1	S 2	S 1	S 2
Pm	25.3	23.6	18.8	20.4	11.0	10.8	23.4	22.5	22.0	18.8
A	23.4	20.0	29.9	30.0	25.7	26.3	21.5	20.0	26.8	21.3
max	1.08	1.18	0.63	0.68	0.43	0.41	1.09	1.13	0.82	0.88
max	1.13± 0.01 *		0.66± 0.04		0.42± 0.01		1.11± 0.03		0.85± 0.04	

Pm : Peak load ¼Kgf¼

A : Sectional area(¼mm²)

max : Maximum tensile stress (Kgf/mm²)

max : Mean maximum tensile stress (Kgf/mm²)

\* : Standard deviation values

있었다.

Table 1은 가토 하악골 인장시험 결과로서 최대 인장응력은 Pyrost 실험군의 경우  $1.11 \uparrow \text{Kgf/mm}^2$  였으나 정상골 부위에서 파절되어 정상골 이상으로 추정되었으며, Osteovit는  $0.85 \text{Kgf/mm}^2$ , Kiel bone은  $0.42 \text{Kgf/mm}^2$ 이었고, 결손부에 혈병만을 채워준 경우는  $0.66 \text{Kgf/mm}^2$ , 정상 대조군은  $1.13 \text{Kgf/mm}^2$ 로 나타났다. 정상 대조군과 실험군과의 최대인장응력치를 비교해 볼 때 Pyrost 실험군에서는 정상 대조군의 98%의 인장응력에서 골결손부가 아닌 정상골 부위에서 파절이 일어났으며, 이에 반해 Osteovit 실험군은 대조군에 비해 75%, 혈병군은 58%, 그리고 Kiel bone 실험군은 약 37%의 인장응력을 보였고 모두 이식부위에서 파절이 발생되었다.

#### IV. 총괄 및 고찰

이종골은 무제한적 공급이 가능하고 부가적인 수술이 불필요하며 술후 합병증을 예방할 수 있어 자가골 이식술의 단점을 보완하고, 골은행 (bone bank)이 불필요하며 구입 및 저장이 용이하여 이종골 이식에 적합한 여러 동물의 골에 대한 연구가 계속 되어 왔다.<sup>3, 10, 20</sup> 생체공학의 발전과 함께 우골을 다양한 형태로 가공처리 함으로써 자가골의 내체물질로 사용하려는 시도가 추구되어 왔으며 1889년 Senn<sup>25</sup>에 의해 decalcified ox bone이 소개된 이래 1934년 Orell<sup>26</sup>은 "os purum"을 개발하였고 Williams와 Irvine<sup>29</sup>은 ethylenediamine으로 유기물질을 제거한 무기질골(anorganic bone)을 소개하였으며, 그외에도 Bassett와 Creighton<sup>31</sup>은 freeze-dried calf bone을 개발하였다.

본 연구에 사용된 Kiel bone은 1957년 Maatz와 Bauermeister<sup>16</sup>가 소개한 이종골로서, 세공성 구조로 인해 골의 수동적 성장을 유도하며 골결손부에 대한 기질을 제공하여 기계적 지지역할을 하나<sup>24, 27</sup> Kiel bone 자체는 골형성 능력이 없으므로 신생골을 형성할 수 있는 세포들이 존재하는 곳에서만 골형성이 일어나며 결체조직이나 근조직에 이식시에는 신생골 형성이 일어나지 않는다고 보고되었다.<sup>10</sup> Kiel bone을 이용한 연구에서 Bohr<sup>5</sup>은 가토의 장골에 자가골과 Kiel bone을 이식하여 술후 10일째까지는 Kiel bone에 비해 자가골 이식시에 가골

형성이 많았으나 시간이 경과함에 따라 골형성의 차이가 감소된다고 하였고 신생골 형성은 주로 정상골의 자연적인 재생에 의해 발생한다고 보고하였다. Killey<sup>15</sup>은 가토의 두개골에 직경 8mm 크기의 골결손부를 형성하여 Kiel bone과 혈병으로 채운 후 조직학적 검사를 시행한 결과 1주후부터 골결손부에 인접한 정상골에서 신생골 형성이 시작되어 점차 Kiel bone의 골소주 사이로 확산되었다고 하였다. 본 연구에서는 Kiel bone 이식후 1주째부터 인접 정상골로부터 신생골 형성이 미약하게 시작되어 점차 결손부내부로 진행됨을 관찰 할 수 있었고 4주째부터는 부분적으로 이식골소주 사이에서 조골세포에 의한 신생골 형성이 나타나 변연부에 형성된 골과 연결되는 골전도(Osteoconduction) 양상을 보여 Kiel bone 자체는 골형성 능력이 결여되어 있으나 골전도 기능을 가지고 있다는 Taheri와 Gueramy<sup>17</sup>의 주장과 일치된 소견을 나타낸 것으로 사료된다. 이러한 Kiel bone 자체의 골형성 능력의 결여를 보상하기 위하여 Jun<sup>12</sup>, Salama<sup>31</sup>, Salama와 Weissman<sup>34</sup>등은 큰 골결손부에서 Kiel bone과 자가골수의 혼합이식을 추천하였다. 또한 본 연구에서 이식후 4주째부터 Kiel bone의 흡수상을 관찰하였다. 이러한 결과는 가토의 하악골에 이식후 4주 소견에서 이식된 Kiel bone의 일부가 흡수됨을 관찰하였다는 김등<sup>41</sup>의 실험과 유사한 결과를 나타낸 것으로 사료되며 완전 흡수 여부에 관해서는 더욱 장기간에 걸친 관찰을 요할 것으로 생각된다. 본 연구 결과 Kiel bone 이식후 다핵거대세포나 염증세포 출현 등의 뚜렷한 이물반응은 나타나지 않았으나 골치유 과정에서 신생골 형성이 다소 늦고 인장시험 결과 강도의 회복이 다른 이종골이나 혈병군에 비해 불량한 것으로 평가되었다. Kiel bone의 항원성에 관하여 몇몇 학자들<sup>8, 33</sup>은 항원성이 거의 없는 것으로 보고하였으나 Hancox<sup>10</sup>, Killey<sup>15</sup>, 및 Kramer<sup>17</sup> 등은 Kiel bone 이식후 조직소견을 관찰하고 경미한 항원성을 가지고 있는 것으로 보고하였다. 한편 Salama와 Gazit<sup>31</sup>은 Kiel bone이 비록 미약한 항원성을 가지고 있으나 인체에 심각한 정도는 아니라고 하였으며 그 이유는 인간은 소의 단백질에 대한 후천성 면역내성이 생긴 탓이라고 하였다.

무기질골(anorganic bone)은 1963년 Kershaw<sup>13</sup>가

10-12개월된 우골에서 과산화수소와 ethylenediamine을 사용하여 완전히 탈탄백시킨 Oswestry bone을 개발한 이래, 여러 학자들<sup>14, 16, 31)</sup>에 의한 동물실험 결과 장기간 흡수되지 않고 잔존하는 문제점을 제외하고는 염증이나 파골반응이 없고 망상골 구조로 되어 있어 골형성의 발판(scaffold)을 제공함으로써 이식후 신속히 골형성이 유도되고 골결손부대로 비골성 조직의 침입을 방지 함으로써 매우 유용한 물질로 평가되었으나 상품화 되어 생산되지 못하였다. 무기질골인 Pyrost를 사용한 연구는 드문 편이나 Mittelmeier와 Katthagen<sup>29)</sup>은 가토에 Pyrost를 이식하여 조직학적검사를 시행한 결과 Pyrost 골소주면에 신생판상골이 침착됨으로써 골화를 촉진시킨다고 하였으며 8개월후에 이식골망(implant mesh)내에 치밀한 신생골의 존재와 함께 Pyrost의 대부분이 잔존됨을 관찰하였고, 김등<sup>42)</sup>은 악골에서 낭종 적출후 Pyrost를 이식하여 우수한 임상적 효과를 얻었다고 보고하였다. 본 연구에서는 Pyrost를 이식한 후 1주째부터 면역반응 없이 정상골과의 변연부에 부분적으로 신생골 형성이 시작되어 2주째부터는 변연부 뿐만아니라 이식골소주면에 많은 조골세포들이 나열되어 있었고 이식골소주 사이에는 신생골 형성이 활발히 일어나 변연부의 신생골과 융합되는 양상을 관찰할 수 있었으며 4주째에는 골소주사이가 대부분 판상골로 충전되어 있어 다른 실험군에 비해 가장 신속하고 다량의 골재생과정을 나타내었다. Pyrost의 흡수소견은 이식후 8주째까지 인지할 수 없었으며 흡수가 지연되는 이유에 관하여 Bassett등<sup>21)</sup>은 열처리가 이종골의 결정의 크기를 변화시키는 탓이라고 하였고 Killey와 Kramer<sup>14)</sup>는 처리과정 중에 유기질 성분이 제거되어 흡수가 지연된다고 하였으나 확실한 원인은 구명하지 못하였다. 이에 대해서는 보다 장기간에 걸친 관찰이 요할 것으로 사료된다. 또한 생체계측학적 실험에서 이식 6주 경과후 다른 실험군과 혈병만을 채워준 경우보다 훨씬 높은 인장강도를 나타낸 점으로 미루어 3종의 이종골중에서 가장 우수한 것으로 평가되었다.

교원질의 임상적 사용은 19세기 중엽 이후부터 흡수성 봉합사인 catgut이 사용된 이래 그 정제방법이나 적용형태가 매우 다양해져 주로 액상, 분말상, 스폰지상 또는 고형상으로 제작되어 사용되어

왔다.<sup>43)</sup> 교원질을 사용한 동물실험에서 Cobb등<sup>7)</sup>, Hiatt등<sup>11)</sup>, Reddi와 Anderson<sup>28)</sup> 및 Solomons와 Gregory<sup>26)</sup> 등은 교원질이 골치유를 촉진시키고 신생골 형성을 유도한다고 보고하였다. 본 연구에서는 이식후 2주째부터 Osteovit에 인접하여 유골조직이 형성됨을 관찰할 수 있었는데 이는 Cobb등<sup>7)</sup>의 실험과 유사한 골치유 과정을 나타낸 것으로 사료되며, 전반적으로 이물반응 없이 신생골 형성이 비교적 활발히 일어났고 2주째부터 Osteovit의 흡수소견이 나타나 점차 진행하여 8주째에는 Osteovit가 대부분 흡수되고 판상골로 대체되어 있었다. 교원질은 시간이 경과함에 따라 효소에 의한 분해와 생체의 탐식작용에 의해 흡수되는 데 보통 골결손부에 이식시에는 약 4주째에 부분적으로 흡수되고 3개월 후에는 거의 골조직으로 변화되며, 연조직에 이식시에는 약 6개월 후에 결합조직과 지방조직으로 대체된다고 알려져 있다.<sup>43)</sup>

한편 본 연구에서 시행된 생체계측학적 검사는 골치유과정에 관한 검사방법의 일종으로서 Clark와 Hayes<sup>6)</sup>, Reitzik<sup>20)</sup> 및 Reitzik와 Schoorl<sup>30)</sup> 등은 하악골 절단술후 고정방법에 따른 강도의 회복을, Piecuch등<sup>26)</sup>은 세공성 Hydroxyapatite 이식후 세공내로 신생골이 미입됨으로써 초래된 강도의 증가를 생체계측학적으로 측정하여 보고한 바 있다. 본 연구에서는 하악골 결손부에 3종의 이종골을 이식한 다음 골결손부의 강도회복을 관찰하고자 이식후 6주째 인장시험을 시행하였고 이를 골결손부에 혈병만을 채워준 경우 및 정상 대조군과 비교 검토하였다. Pyrost 실험군에서 정상골 부위가 파절됨으로써 정확한 인장응력의 계산은 향후 추구되어야 할 것으로 생각되며, 인장시험 결과 최대인장응력은 Pyrost 실험군의 경우 1.11 ↑ Kgf/mm<sup>2</sup>, Osteovit는 0.85 Kgf/mm<sup>2</sup>, Kiel bone은 0.42 Kgf/mm<sup>2</sup>, 혈병군은 0.66 Kgf/mm<sup>2</sup> 이었으며 정상 대조군은 1.13Kgf/mm<sup>2</sup>로 나타났다. 결과적으로 Pyrost와 Osteovit 실험군은 혈병만을 채워준 경우에 비해 보다 큰 인장응력을 보였으나 Kiel bone은 더 작은 인장응력을 나타내어 가장 불량한 것으로 평가되었다. 또한 인장시험시 골파절 부위를 관찰한 결과 모두 이식부위에서 파절이 발생된데 반해 Pyrost만은 이식부위가 아닌 정상골 부위에서 파절이 발생되었고, 조직학적 골형성 정도를 아울러 고찰할 때 가장

우수한 것으로 사료되었다.

본 연구의 경우 가토 하악골의 크기가 작고 하악골 하연에서 치근까지의 거리가 짧아 골결손부를 크게 형성할 수 없었으며 이식후 8주째까지만 관찰했던 점이 다소 미흡하였다. 향후 이들 이종골을 올바르게 평가하기 위해서는 보다 큰 골결손부를 형성하여 장기간에 걸쳐 여러종류의 이종골을 자가골 이식군과 비교해 보고 자가골수와 이종골의 혼합사용을 시도해 봄으로써 더욱 바람직한 결과를 얻을 수 있을 것으로 기대된다. 또한 생체공학의 발전과 함께 이종골의 처리방법을 개선하여 골형성 능력을 가지면서 생체 친화성이 우수한 이상적인 재료를 개발한다면 자가골을 대신하여 효과적으로 이용할 수 있을 것으로 사료된다.

## V. 결 론

본 연구는 우골을 가공처리한 이종골 중에서 면역반응 및 생체 친화성이 비교적 우수한 것으로 알려진 Kiel bone, Pyrost 및 Osteovit를 가토의 하악골 결손부에 이식한 후 1주, 2주, 4주 및 8주째 희생시켜 광학현미경을 이용하여 골치유 과정을 조직학적으로 관찰하였고 이식후 6주째 치유된 골에 대한 최대인장응력을 측정하여 다음과 같은 결과를 얻었다.

1. 3종의 이종골 모두 뚜렷한 염증반응이나 이물반응이 나타나지 않아 항원성이 거의 없는 것으로 사료되었다.

2. 모든 실험군에서 신생골의 형성은 대부분 인접 정상골에 시작하여 골결손부내로 진행되었으며 일부에서는 이식골소주 사이에 존재한 조골세포들에 의해 신생골이 형성되어 변연부에서 형성된 골과 점차 융합되는 양상을 보였다.

3. Pyrost 실험군에서 다른 실험군에 비해 신속히 다량의 골형성을 나타냈다.

4. 이식골의 흡수는 Osteovit가 2주째부터, Kiel bone은 4주째부터 나타나기 시작하였으며 Pyrost는 8주까지 흡수소견을 나타내지 않았다.

5. 생체계측학적으로 최대인장응력을 측정한 결과 Pyrost 실험군의 경우  $1.11 \uparrow \text{Kgf/mm}^2$ , Osteovit는  $0.85 \text{Kgf/mm}^2$ , Kiel bone은  $0.42 \text{Kgf/mm}^2$ 이었고, 혈병군은  $0.66 \text{Kgf/mm}^2$ , 정상 대조군은  $1.13 \text{Kgf/mm}^2$ 로

나타났다.

이상의 결과로 미루어 본 연구에서 사용된 이종골 모두 항원성을 거의 보이지 않았고 골형성을 위한 발판을 제공함으로써 골전도를 효율적으로 유도하였으며 Pyrost와 Osteovit는 임상적용에 적절한 것으로 평가되었다.

## 참 고 문 헌

1. Baadsgaard, K. : Kiel bone in the treatment of pseudoarthrosis. An experimental study. Acta Orthop. Scand., 40 : 696, 1970.
2. Bassett, C.A., Hurley, L.A., and Stinchfield, F.E. : The fate of long-term anorganic bone implants. Transplantn. Bull., 29 : 423, 1962.
3. Bassett, C.A.L., and Creighton, D.K. : A comparison of host response to cortical autografts and precessed calf heterografts. J. Bone Joint Surg., 44-A : 842, 1962.
4. Bedacht, R. : Tierexperimentelle und linische Untersuchungen uber die Anwendung von heterologem Kollagen als Implant in der Knochenhohle von Rohrenknochen. Habilitationsschrift, 1969.
5. Bohr, H., Ravn, H.O., and Werner, H. : The osteogenic effect of bone transplants in rabbits. J. Bone Joint Surg., 50-B : 866, 1968.
6. Clark, H.B., and Heyes, P.A. : A study of comparative effects of rigid and semirigid fixation on the healing of fractures of the mandible in dogs. J. Bone joint Surg., 45-A : 731, 1963.
7. Cobb, C.M., Howell, B.E., Gray, R.C., and Weatherford, T.W. : Potential of elastin and collagen as initiators of in vivo calcification. Oral Surg., 41 : 24, 1976.
8. DeChamplain, R.W. : Mandibular reconstruction. J. Oral Surg., 31 : 448, 1973.
9. Hallen, L.G. : Heterologous transplantation with Kielbone. An experimental and clinical study. Acta. Orthop. Scand., 37 : 1, 1966.
10. Hancox, N.M., Owen, R., and Singleton, A. : Cross-species grafts of deproteinized bone. J. Bone Joint Surg., 43 : B : 152, 1961.



11. Hiatt, W.H., Solomons, C.C., and Butler, E.D. : The induction of new bone and cementum formation. II Utilizing a collagen extract of ox bone. *J. Periodont.*, 41 : 274, 1970.
12. Jun, H.P., Hallmann, K., and Wilfert, K.H. : Experimental bridging of osseous defects in rats by the implantation of Kiel bone containing fresh autologous marrow. *J. Bone Joint Surg.*, 54-B : 735, 1972.
13. Kershaw, R. : Preparation of anorganic bone grafting materials. *Pharm. J.*, 190 : 537, 1963.
14. Killey, H.C., and Kramer, I.R.H. : The effects of implanting heterogenous compact and cancellous anorganic bone into the long bones of rabbits. *Archs. Oral Biol.*, 11 : 1117, 1966.
15. Killey, H.C., Kramer, I.R.H., and Wright, H.C. : The response of the rabbit to implants of processed bovine bone (Kiel bone) and the effects of varying the relationship between implant and host bone. *Archs. Oral Biol.*, 15 : 33, 1970.
16. Kramer, I.R.H., Killey, H.C., and Wright, H.C. : The pattern of healing following implantation of heterogenous anorganic compact bone in sheep. *Archs. Oral Biol.*, 9 : 671, 1964.
17. Kramer, I.R.H., Killey, H.C., and Wright, H.C. : The replacement of bone. *Aust. Dent. J.*, 13 : 17, 1968.
18. Kruger, G.O. : *Textbook of oral and maxillofacial surgery.* 6th ed., p 494, St. Louis, Toronto, The C.V. Mosby Co., 1984.
19. Maatz, R., and Bauermeister, A. : A method of bone maceration. *J. Bone Joint Surg.*, 39-A : 153, 1957.
20. McMurray, G.N. : The evaluation of Kiel bone in spinal fusions. *J. Bone Joint Surg.*, 64-B : 101, 1982.
21. Millonig, R.C., Amrein, B.J., and Borman, A. : Antigenicity of bovine cortical bone. *Proc. Soc. Exp. Biol. Med.*, 109 : 562, 1962.
22. Mittelmeier, H., and Katthagen, B.D. : *Neue Wege des Knochensatzes. Ort hopadische Praxis*, 5 : 389, 1984.
23. Nielsen, I.M., Ellegaard, B., and Karring, T. : Kielbone in healing interradicular lesions in monkeys. *J. Periodont. Res.*, 15 : 328, 1980.
24. Nielsen, I.M., Ellegaard, B., and Karring, T. : Kielbone in new attachment attempts in humans. *J. Periodontol.*, 52 : 723, 1981.
25. Orell, S. : Surgical bone grafting with os purum, os novum, and boiled bone. *J. Bone Joint Surg.*, 19 : 873, 1937.
26. Piecuch, J.F., Goldberg, A.J., shastry, C.V., and Chrzanowski, R.B. : Compressive strength of implanted porous replamineform hydroxyapatite. *J. Biomed. Mat. Res.*, 18 : 39, 1984.
27. Ramani, P.S., Kalbag, R.M., and Sengupta, R.P. : Cervical spinal interbody fusion with Kiel bone. *Br. J. Surg.*, 62 : 147, 1975.
28. Reddi, A.H., and Anderson, W.A. : Collagenous bone matrix-induced endochondral ossification and hemopoiesis. *J. Cell Biology*, 69 : 557, 1976.
29. Reitzik, M. : The biometry of mandibular osteotomy repair. *J. Oral Maxillofac. Surg.*, 41 : 658, 1982.
30. Reitzik, M., Schoorl, W. : Bone repair in the mandible : A histologic and biometric comparison between rigid and semirigid fixation. *J. Oral Maxillofac. Surg.*, 41 : 215, 1983.
31. Salama, R. : Xenogeneic bone grafting in humans. *Clin. Orthop.*, 174 : 113, 1983.
32. Salama, R., Burwell, R.G., and Dickson, I.R. : Recombined grafts of bone marrow. The beneficial effect upon osteogenesis of impregnating xenograft(heterograft) bone with autologous red marrow. *J. Bone Joint Surg.*, 55-B : 402, 1973.
33. Salama, R., and Gazit, E. : The antigenicity of Kiel bone in the human host. *J. Bone Joint Surg.*, 60-B : 262, 1978.
34. Salama, R., and Weissman, S.L. : The clinical use of combined xenografts of bone and autologous red marrow. A preliminary report. *J Bone Joint Surg.*, 60-B : 111, 1978.
35. Senn, N. : On the healing of aseptic bone cavities by implantation of antiseptic decalcified bone. *Int.*

- Med. Sci., 98, 1889.
36. Solomons, C.C., and Gregory, G.W. : An evaluation of the effect of collagen implants on new bone formation in vitro. *J. Periodont. Res.*, 1 : 218, 1966.
  37. Taheri, Z.E., and Gueramy, M. : Experience with calf bone in cervical interbody spinal fusion. *J. Neurosurg.*, 36 : 67, 1972.
  38. Nelken, D., and Gurevitch, J. : A and B antigens in human bone tissue. *41-B* : 151, 1959.
  39. Williams, J.B., and Irvine, J.W. : Preparation of the inorganic matrix. *Science*, 119 : 771, 1954.
  40. Wilppula, E., and Bakalim, G. : Kiel bone in the surgical treatment of tibial condylar fractures. *Acta. Orthop. Scand.*, 43 : 62, 1972.
  41. 김상호, 이상환, 변종수 : Kiel bone이 가토의 하악골 결손부 치유에 미치는 영향, 대한 구강악안면외과학회지, 11 : 209, 1985.
  42. 김수남, 최동주 Pyrost의 치과적 응용. *인간과학*, 12 : 69, 1988.
  43. 이상철, 류동목, 이백수, 정연식 : 악안면 골결손부 회복을 위한 collagen matrix (Osteovit<sup>®</sup>)의 이용. *대한치과의사협회지*, 26 : 639, 1988.

### EXPLANATION OF FIGURES

Fig. 1. Blood filled group after 1 week (H-E,  $\times 40$ ) ; The bony defect contains young fibrous tissue and some unabsorbed blood, The trabeculae of woven bone formed at the margin of the intact bone, and the ingress of muscle tissue into the defect are noted.

Fig. 2. Blood filled group after 2 weeks (H-E,  $\times 40$ ) ; The defect is filled with osteoblasts, osteoid tissue and dense collagenous stroma. New bone formation at the margin is considerably extensive.

Fig. 3. Blood filled group after 4 weeks (H-E,  $\times 40$ ) ; The defect is filled with partly woven and partly lamellar bone. Fibrous tissue is seen at the inferior margin of the defect.

Fig. 4. Blood filled group after 8 weeks (H-E,  $\times 100$ ) ; The defect is almost replaced with the lamellar bone, and has some marrow spaces.

Fig. 5. Kiel bone implant after 1 week (H-E,  $\times 100$ ) ; The implant is surrounded by the stroma of fibrous tissue.

Fig. 6. Kiel bone implant after 2 weeks (H-E,  $\times 100$ ) ; The ingress of the fibrous stroma into the intertrabecular space of the implant is noted.

Fig. 7. Kiel bone implant after 4 weeks (H-E,  $\times 40$ ) ; The implant become smaller and has irregular edges which may indicate absorption process of the implant.

Fig. 8. Kiel bone implant after 8 weeks (H-E,  $\times 40$ ) ; The lamellar bone formation is noted in the intertrabecular space of the implant.

Fig. 9. Pyrost implant after 1 week (H-E,  $\times 100$ ) ; Pyrost has been dissolved during decalcification, so empty space is the site of Pyrost implant. Loose fibrous stromas are shown in the intertrabecular space of the implant.

Fig. 10. Pyrost implant after 2 weeks (H-E,  $\times 100$ ) ; New bone formation is noted in the fibrovascular stroma.

Fig. 11. Pyrost implant after 4 weeks (H-E,  $\times 100$ ) ; The lamellar bone is shown within the intertrabecular space of the implant.

Fig. 12. Pyrost implant after 8 weeks (H-E,  $\times 100$ ) ; The intertrabecular spaces of the implant are mostly occupied by lamellar bone.

Fig. 13. Osteovit implant after 1 week (H-E,  $\times 40$ ) ; Loose fibrous stroma, mostly necrotic, occupies the intertrabecular spaces of the implant.

Fig. 14. Osteovit implant after 2 weeks (H-E,  $\times 100$ ) ; Fibrous tissue within the intertrabecular space of implant and osteoid tissue at the margin of the defect are observed.

Fig. 15. Osteovit implant after 4 weeks (H-E,  $\times 100$ ) ; Some indications of implant absorption are noted. New bone formation is extending into the implant space.

Fig. 16. Osteovit implant after 8 weeks (H-E,  $\times 100$ ) ; Most of the implant has been absorbed and the defect is mostly occupied by the lamellar bone.

논문 사진부도 (I)

