

## 고양이에서 진정제 및 마취제가 Barium Sulfate의 위 십이지장 통과시간에 미치는 영향

尹政熙·成在基

서울대학교 수의과대학

### 서 론

복부의 X-선 사진촬영은 환축의 위장관계에 이상이 의심되는 때의 진단에 필수적인 요소이다.<sup>7,24)</sup> 따라서 선명하고 양질의 X-선 사진상을 얻으려면 환축을 물리적 또는 화학적인 보정방법을 통해서 X-선 사진촬영시 환축의 요동을 최소화 시켜주는 것이 보다 정확한 진단을 위해 도움이 된다.<sup>17)</sup> 그러나 간혹 이에 사용되는 보정방법 즉, 물리적인 방법이라든지 또는 화학적인 방법으로서의 진정제 및 마취제의 투여는 위장관의 운동성에 영향을 미쳐 그 장기의 고유한 운동특성을 평가하는데 혼돈을 야기할 수도 있다.<sup>9, 11, 18, 20, 21, 24, 27)</sup>

개에 있어서 물리적 또는 화학적 보정방법으로 인한 위장관의 운동성과 통과시간에 미치는 영향에 관하여, Carlson<sup>6)</sup> 및 Brawner와 Bartels<sup>5)</sup>는 진정제가 위의 통과시간을 지연시킨다고 했으며, Morgan<sup>23)</sup> 및 Brawner와 Bartels<sup>5)</sup>는 물리적 보정시의 심리적인 영향이 위장관의 운동성을 억제시킬 수 있다고 하였다.

Zontine<sup>27)</sup>은 진정이나 마취를 위해 사용되는 약제들 중 meperidine HCl, pentobarbital sodium, methoxyflurane, halothane 등에서 위장관 운동이 크게 억제 되었고, acepromazine maleate, triflupromazine HCl 등은 별 영향을 미치지 않는다고 보고하였다.

또한 Hsu와 McNeel<sup>17)</sup> 및 McNeel과 Hsu<sup>19)</sup>는 xylazine HCl은 개의 위장관 운동성을 억제하고

통과시간을 지연시킨다고 하였으며, Haskins,<sup>16)</sup> Folkers<sup>13)</sup>와 吐山<sup>28)</sup>는 위의 무력증을 유발하여 위내에 가스의 축적으로 X-선 사진판독을 곤란하게 한다고 하였다.

이상에서 살펴본 바와같이 X-선 사진촬영시에 사용되는 화학적 보정제로서의 각종 진정제 및 마취제가 위장관 운동성에 미치는 영향에 관한 보고는 개에 관한 것이었을뿐, 아직까지 이들 약제의 고양이에 대한 위장관 운동의 영향에 관한 보고는 접하지 못하였다. 이에 저자는 고양이에 흔히 사용되는 진정제 및 마취제로서 propionylpromazine, acepromazine maleate, ketamine HCl, xylazine HCl 및 pentobarbital sodium을 사용하여 위장관 운동에 미치는 영향을 알아보고자 본 실험을 수행하였다.

### 재료 및 방법

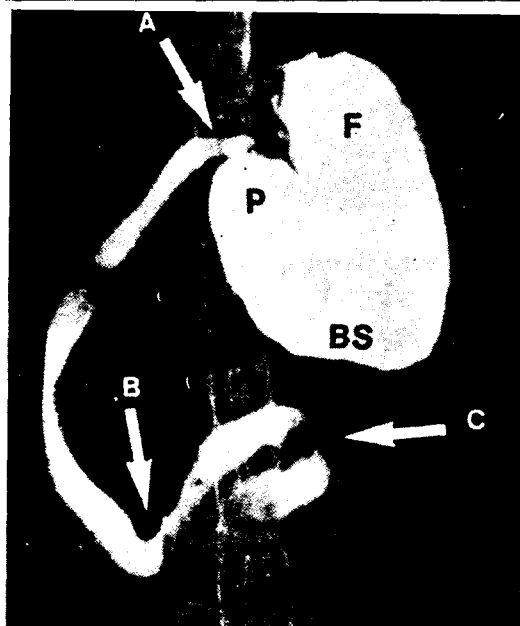
**실험동물:** 실험에 사용된 동물은 임상적으로 건강하다고 인정된 생후1년, 체중 1.5kg내외의 잡종고양이 24마리를 암수 구별없이 Table 1과 같이 배치하여, 기생충을 구제하고 기초사육후 실험에 사용하였다. 각 실험동물은 공복 실험개시전 24시간동안 절식시킨후 실험에 사용하였다.

**진정제 및 마취제:** 본 실험에 사용된 진정제 및 마취제는 propionylpromazine(Combelen<sup>®</sup>, 한국바이엘화학), acepromazine maleate(Sedaject<sup>®</sup>, 삼우화학), ketamine HCl(Ketalar<sup>®</sup>, 유한양

행), xylazine HCl(Rompun®, 한국바이엘화학) 그리고 pentobarbital sodium(Somnopentyl®, Pitman-Moore, USA)이었으며 그 투여용량과 경로는 Table 1에 표시한 바와 같다.

**Table 1.** Chemical Restraint Drugs Administered to Investigate Gastrointestinal Transit Time in Cats

Group	Number of Animals	Dosage	Administration route
Control	4	0.3 mg/kg	-
Propionylpromazine	4	0.2 mg/kg	IM
Acepromazine maleate	4	20 mg/kg	IM
Ketamine HCl	4	2 mg/kg	IM
Xylazine HCl	4	25 mg/kg	IM
Pentobarbital sodium	4	-	IV



**Fig. 1.** Pertinent radiographic anatomy, ventrodorsal view.

F=fundus of stomach; BS=body of stomach; P=pylorus of stomach; A=cranial duodenal flexure; B=caudal duodenal flexure; C=duodenojejunal flexure.

**Barium sulfate투여 :** 진정제와 마취제를 투여한 후 10분에 위관을 사용하여 100%w/v barium sulfate용액(Baritop®, Kaigen, Japan)을 각군 공히 체중 kg당 8ml씩을 투여하였다.<sup>6)</sup>

**X-선 사진촬영 :** 120kVp, 300mAs의 X-선 촬영장치(Shimadzu, Japan)를 사용하여 barium

sulfate 용액 투여직후 처음 X-선 사진을 촬영한 시간을 기준으로 2분까지는 30초 간격으로, 그 이후 계속 2분 간격으로 barium sulfate 용액이 duodenojejunal flexure를 통과하였음을 확인할 수 있을 때까지 촬영하였다.

각 duodenal flexure의 통과시간은 그 부위를 통과해서 그 다음 위치에 도달한 시간으로 정하였으며,<sup>12)</sup> 각 duodenal flexure의 해부학적 위치는 Fig.1에 나타낸 것과 같다.<sup>8)</sup>

## 결 과

24두의 고양이에게 propionylpromazine, acepromazine maleate, ketamine HCl, xylazine HCl 및 pentobarbital sodium을 각각 주사후 10분뒤에 barium sulfate용액을 경구투여한 다음 barium sulfate용액이 cranial duodenal flexure, caudal duodenal flexure 및 duodenojejunal flexure를 통과할때까지의 시간을 조사한 결과는 다음과 같다.

**Cranial duodenal flexure의 통과시간 :** propionylpromazine, acepromazine maleate 그리고 ketamine HCl 투여군에서는 대조군에서와 같이 barium sulfate 투여 직후에 cranial duodenal flexure를 통과하였다(Table 2, Fig.2~5).

그러나 xylazine HCl과 pentobarbital sodium 투여군에서 cranial duodenal flexure 통과시간은 각각  $10.50 \pm 5.50$ 분,  $12.50 \pm 6.14$ 분으로서 대조군에 비하여 훨씬 지연된 결과를 나타냈다(Table 2; Fig.6,7).

**Caudal duodenal flexure의 통과시간 :** barium sulfate용액의 caudal duodenal flexure 통과시간은 propionylpromazine, acepromazine maleate 그리고 ketamine HCl 투여군에서 각각  $1.25 \pm 0.28$ 분,  $1.37 \pm 0.47$ 분 및  $1.37 \pm 0.47$ 분으로서(Table 2, Fig.2~5), 대조군의  $1.37 \pm 0.47$ 분과는 차이를 볼 수 없었다. 그러나 xylazine HCl과 pentobarbital sodium투여군에 있어서는 각각  $22.50 \pm 7.00$ 분,  $19.00 \pm 7.39$ 분으로서 대조군에 비해서 barium sulfate의 통과시간이 훨씬 지연되었다(Table 2, Fig.6,7).

**Duodenojejunal flexure의 통과시간 :** barium sulfate용액의 duodenojejunal flexure 통과 시간

**Table 2.** Effect of Chemical Restraint Drugs on Gastrointestinal Transit Time in Cats

Group	Transit time from stomach to duodenal flexures (minutes)		
	Cranial duodenal flexure	Caudal duodenal flexure	Duodenojejunal flexure
Control	0	1.37±0.47	2.12±0.62
Propionylpromazine	0	1.25±0.28	2.25±0.28
Acepromazine maleate	0	1.37±0.47	2.37±0.47
Ketamine HCl	0	1.37±0.47	2.50±0.57
Xylazine HCl	10.50±5.50	22.50±7.00	29.25±9.31
Pentobarbital sodium	12.50±6.14	19.00±7.39	22.50±5.97

(Mean ± S. D.)

은 propionylpromazine, acepromazine maleate 그리고 ketamine HCl 투여군에서는 각각 2.25±0.28분, 2.37±0.47분 및 2.50±0.57분으로서 (Table 2, Fig.2~5) 대조군의 2.12±0.62분과 비교했을 때 차이가 없었다. 그러나 xylazine HCl과 pentobarbital sodium 투여군에 있어서는 각각 29.25±9.31분, 22.50±5.97분으로서 (Table 2, Fig.6,7) 대조군의 2.12±0.62분에 비해서는 barium sulfate의 통과시간이 크게 지연된 결과를 나타냈다.

### 고 찰

고양이의 위장관 촬영시의 보정과 정확한 사진을 얻기 위해서 진정제나 마취제를 사용할 경우 그 보정제가 위장관의 운동성에 별 영향이 없고 보정이 잘 된다면 이는 위장관의 X-선 사진촬영시의 이상적인 것으로 평가될 수 있을 것이다.

Brawner와 Bartels<sup>5)</sup>의 보고에 의하면 고양이에 있어서 조영제의 위의 emptying time과 장관의 통과시간은 개에서 보다는 빠르다고 하였으며, Zontine<sup>27)</sup>은 개에 있어서 barium sulfate의 duodenojejunal flexure 통과시간은 15.6분이라고 하였고, Hsu와 McNeel<sup>17)</sup>의 보고에서는 4.8분 그리고 McNeel과 Hsu<sup>19)</sup>의 보고에서는 5.6분이라고 하였다.

본 실험에서는 대조군의 barium sulfate의 duodenojejunal flexure 통과시간은 2.12±0.62분으로서 Zontine,<sup>27)</sup> Hsu와 McNeel<sup>17)</sup> 및 McNeel과 Hsu<sup>19)</sup>의 개의 duodenojejunal flexure 통과시간과 비교할 때 매우 빠른 결과였다. 이와 같은 결과는 Brawner와 Bartels<sup>5)</sup>가 주장한 바와

같이 고양이는 개보다 위의 emptying time과 장관의 통과시간이 빠르다는 결과와 유사하였다.

propionylpromazine과 acepromazine maleate를 투여한 군에서의 barium sulfate의 duodenojejunal flexure 통과시간은 2.25±0.28분, 2.37±0.47분으로 대조군과 별차이를 볼 수 없었다.

Zontine<sup>27)</sup>은 개에서 acepromazine maleate를 투여한 실험에 있어 barium sulfate의 duodenojejunal flexure 통과시간은 대조군과 차이점을 볼 수 없었다고 하였다.

acepromazine maleate나 propionylpromazine과 같은 phenothiazine 유도체들은 중도도의 α-아드레날린성 수용체의 차단작용이 있으므로<sup>2,3)</sup> 이러한 특성은 위장관의 운동을 어느정도 촉진시키거나 또는 별 영향이 없을 것으로 추측된다.<sup>1)</sup> 이러한 점에서 볼 때 각각 그 위십이지장 통과시간이 대조군에 비해 차이가 없었으므로 본 실험과 Zontine<sup>27)</sup>의 보고는 일치된 결과라 볼 수 있다.

본 실험에서 ketamine HCl 투여군에 있어 barium sulfate의 duodenojejunal flexure 통과시간은 2.50±0.57분으로 역시 대조군의 2.12±0.62분과는 큰 차이가 없었다.

ketamine HCl은 특히 고양이에 널리 사용되고 있는 해리성 마취제인데<sup>4,15,26)</sup> 본 실험의 결과로 보아 phenothiazine 유도체인 acepromazine maleate나 propionylpromazine과 같이 위십이지장 통과 시간에 별 영향이 없으므로 고양이의 상부 위장관 촬영시의 보정제로서 적합하다 할 수 있다.

개에 있어서 xylazine HCl 투여군의 barium sulfate의 duodenojejunal flexure 통과시간은

157.5분,<sup>17)</sup> 95.0분<sup>19)</sup>으로서 각각 그 대조군들의 결과인 4.8분,<sup>17)</sup> 5.6분<sup>19)</sup>에 비해 현저히 지연되었음을 알 수 있었다.

본 실험에서도 역시 xylazine HCl 투여시의 barium sulfate의 duodenojejunal flexure 통과시간은  $29.25 \pm 9.31$ 분으로 대조군의  $2.12 \pm 0.62$ 분보다 상당히 지연되었는데 이 결과는 Hsu와 McNeel,<sup>17)</sup> McNeel과 Hsu<sup>19)</sup>의 개에 대한 보고와 같은 경향임을 알 수 있었다.

Booth<sup>2,3)</sup>는 xylazine HCl은  $\alpha$ -sympathomimetic agent로서 위 및 장관벽의 평활근을 이완시키고 긴장도를 떨어뜨리며 연동운동을 억제한다고 하였으며, Swenson<sup>25)</sup>과 Guyton<sup>14)</sup>은 xylazine HCl은 아드레날린성  $\alpha$ -수용체를 흥분시켜 위장관운동을 억제하는 것이며 또한 위장관의 팔약근은 이에 분포된  $\alpha$ -수용체의 흥분에 의해 수축된다고 하였다. Haskins,<sup>16)</sup> Folkers<sup>13)</sup> 그리고 吐山<sup>28)</sup>은 위장관 운동의 억제로 인해 발생한 gas의 축적으로 X-선사진을 판독하는데 혼란을 야기할 수 있다고 하였다.

상부 위장관계의 X-선사진 촬영은 진정제나 마취제를 사용하지 않을때가 가장 이상적이지만,<sup>5,11)</sup> 환측의 기질상 부득이하게 사용해야 할 경우에는 위장관 운동성에 영향을 미치지 않으며 좋은 진정효과를 나타내야한다는 점에서<sup>23,27)</sup> xylazine HCl은 진정효과는 우수하다 해도 위장관 운동억제에 의한 gas 축적으로 인해 위장관의 X-선사진 촬영에는 사용을 피하는 것이 좋을 것으로 사료된다.

Zontine<sup>27)</sup>은 개에서 pentobarbital sodium투여시 barium sulfate의 duodenojejunal flexure 통과시간은 161.2분으로 상당히 지연되었다고 하였다.

본 실험에서는 barium sulfate의 duodenojejunal flexure 통과시간이  $22.50 \pm 5.97$ 분으로서 역시 대조군의  $2.12 \pm 0.62$ 분에 비해 상당히 지연된 결과를 볼 때 Zontine<sup>27)</sup>의 개에 있어서의 실험결과와 비슷한 경향을 보였다.

Zontine<sup>27)</sup>은 그의 실험에서 pentobarbital

sodium은 위장관의 운동성을 심하게 억제하므로 상부 위장관의 X-선사진 촬영시에는 사용하지 않는것이 바람직하다고 하였으며 본 실험의 결과로 보아 역시 고양이에서도 barium sulfate의 통과시간이 많이 지연된 것으로 보아 상부 위장관의 X-선사진 촬영시에는 부적합한 것으로 사료된다.

이상 본 실험에서 사용한 진정제 및 마취제의 진정 및 마취효과와 barium sulfate의 위장관 통과시간을 관찰할때 propionylpromazine, acepromazine maleate, ketamine HCl 투여군에서는 조영제의 위장관 통과시간이 대조군과 거의 비슷한 결과를 나타냈기 때문에 고양이의 상부 위장관 조영시 환측의 보정제로서 적합하나, xylazine HCl과 pentobarbital sodium투여군은 조영제의 위장관 통과시간이 대조군에 비해서 많이 지연된 것으로 보아 환측의 보정제로서의 효과가 좋다 하더라도 고양이 상부 위장관 조영시의 보정제로서는 부적합하다고 사료된다.

## 결 론

고양이에 있어서 propionylpromazine, acepromazine maleate, ketamine HCl, xylazine HCl 및 pentobarbital sodium이 barium sulfate의 위십이지장 통과시간에 미치는 영향을 조사하였다.

고양이에서 barium sulfate의 cranial duodenal flexure, caudal duodenal flexure 및 duodenojejunal flexure 통과시간은 propionylpromazine, acepromazine maleate 그리고 ketamine HCl투여군에서는 대조군과 큰 차이를 볼 수 없었으나, xylazine HCl과 pentobarbital sodium투여군에서는 그 통과시간이 대조군보다 상당히 지연되었다.

이상의 결과로 보아 고양이 상부위장관 조영시의 보정제로서 propionylpromazine, acepromazine maleate 그리고 ketamine HCl은 효과적이었으나, xylazine HCl과 pentobarbital sodium은 적합하지 못한 것으로 밝혀졌다.

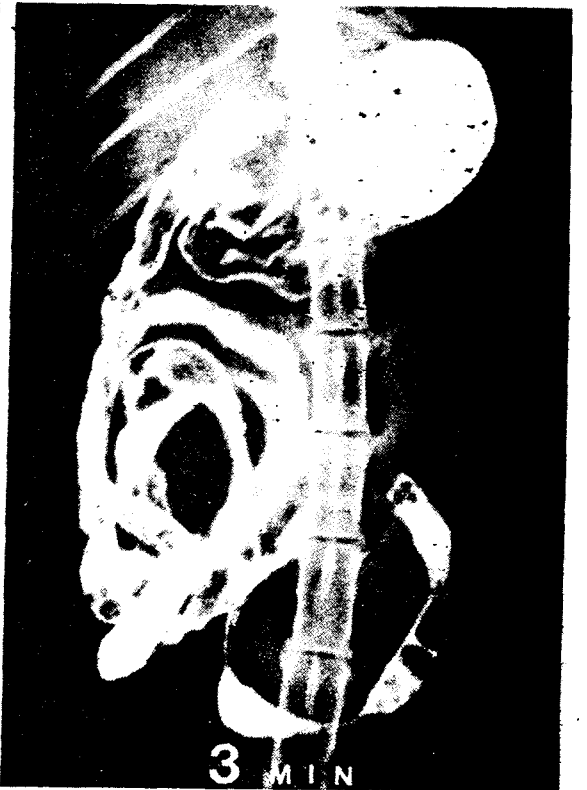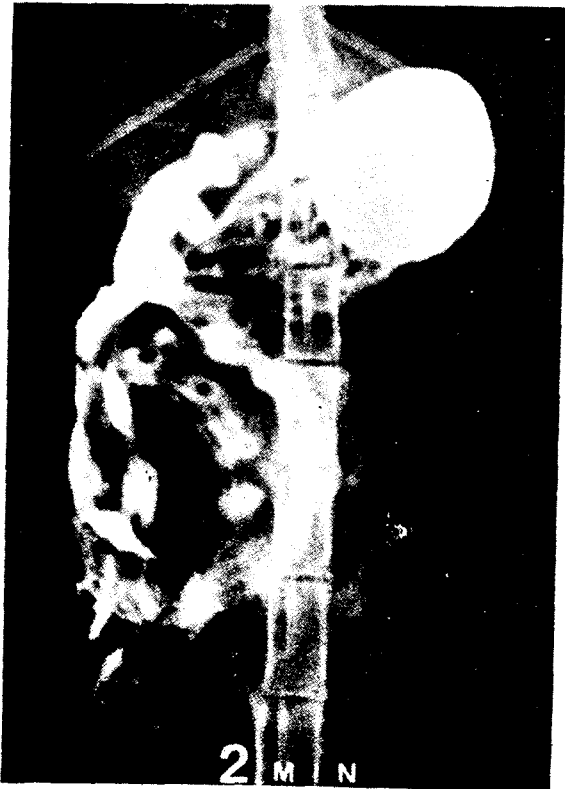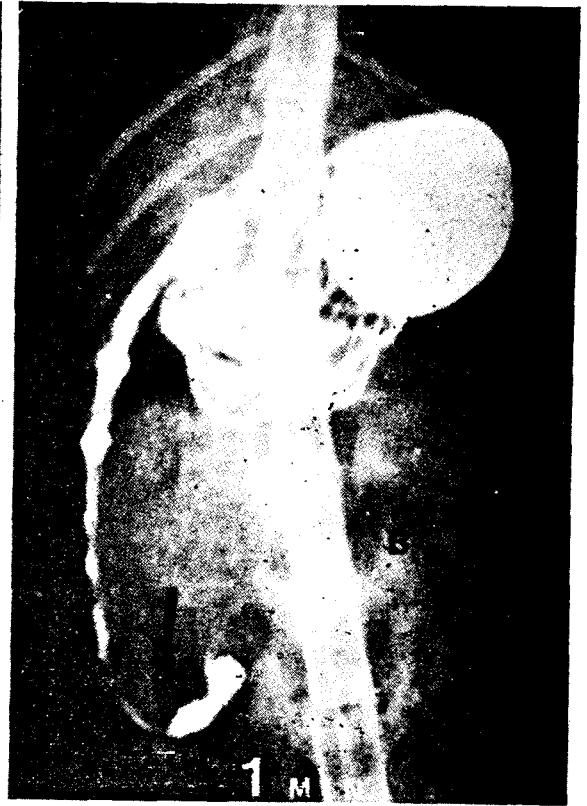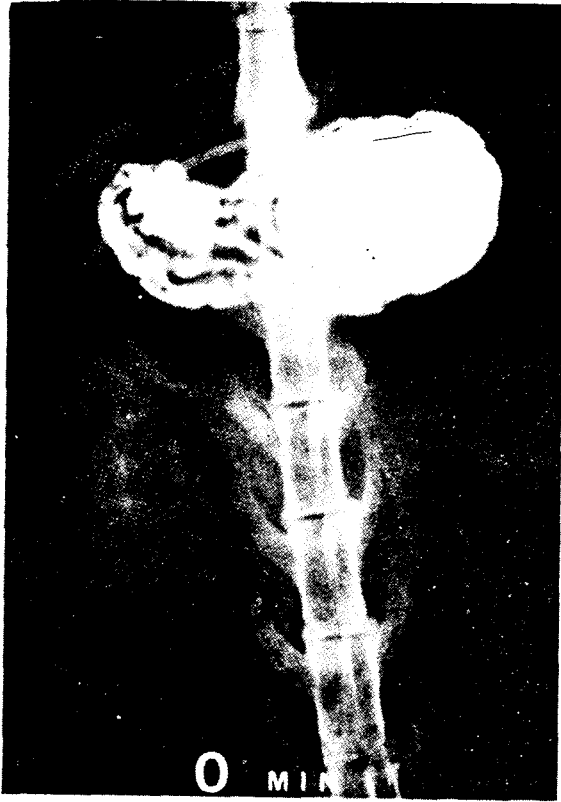


Fig. 2. Radiographs of a normal cat.

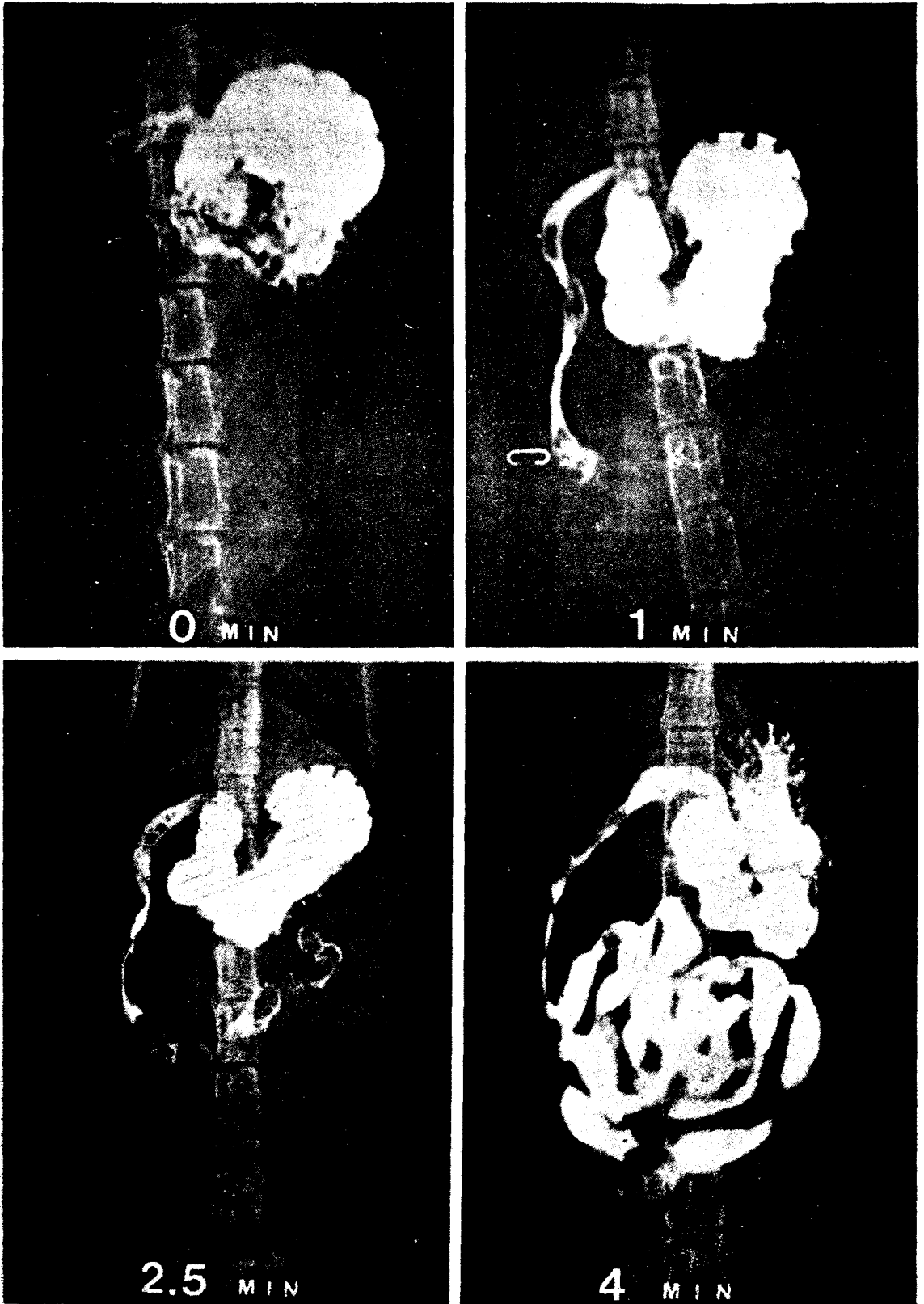


Fig. 3. Radiographs of the cat treated with propionylpromazine.

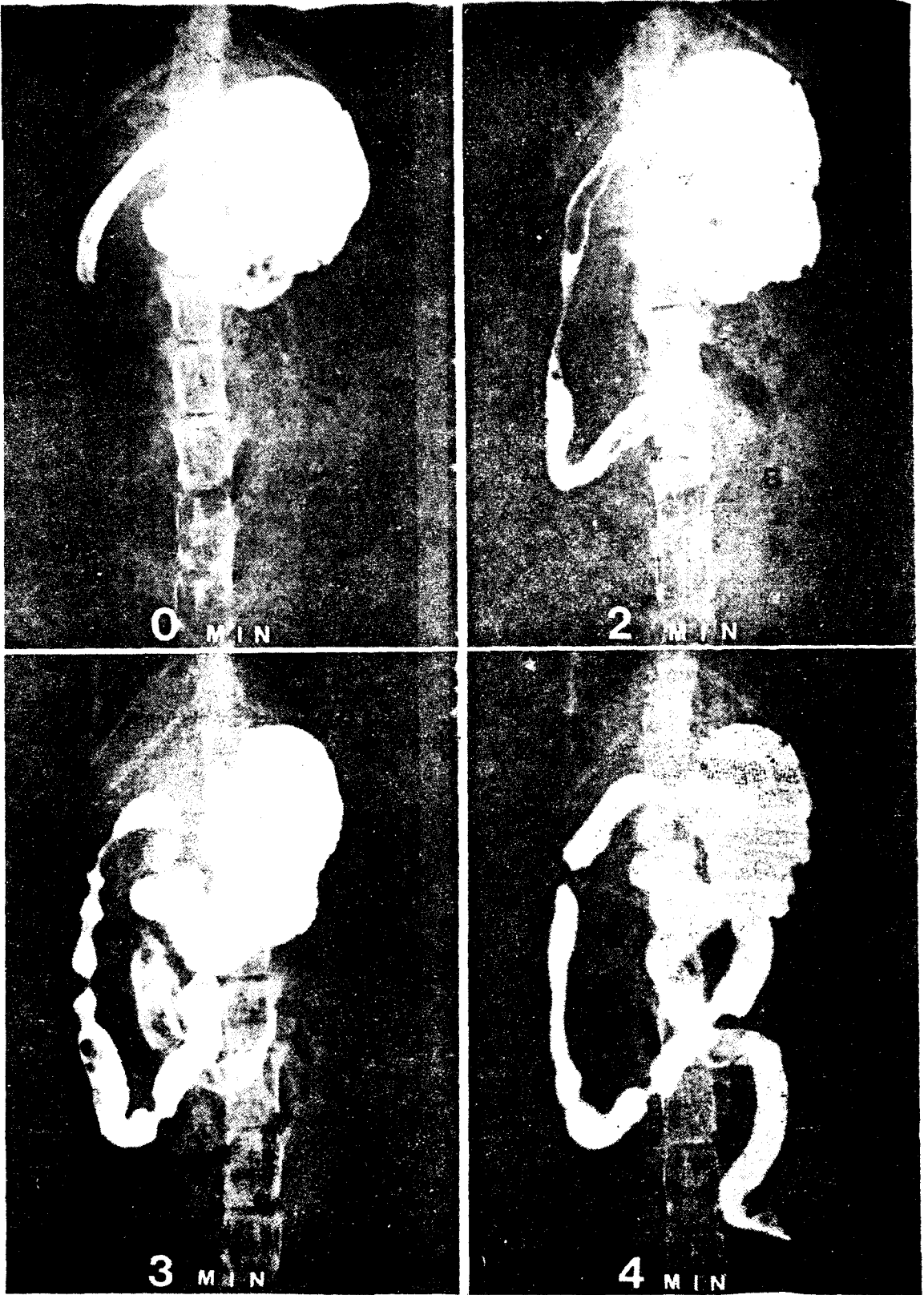


Fig. 4. Radiographs of the cat treated with acepromazine maleate.

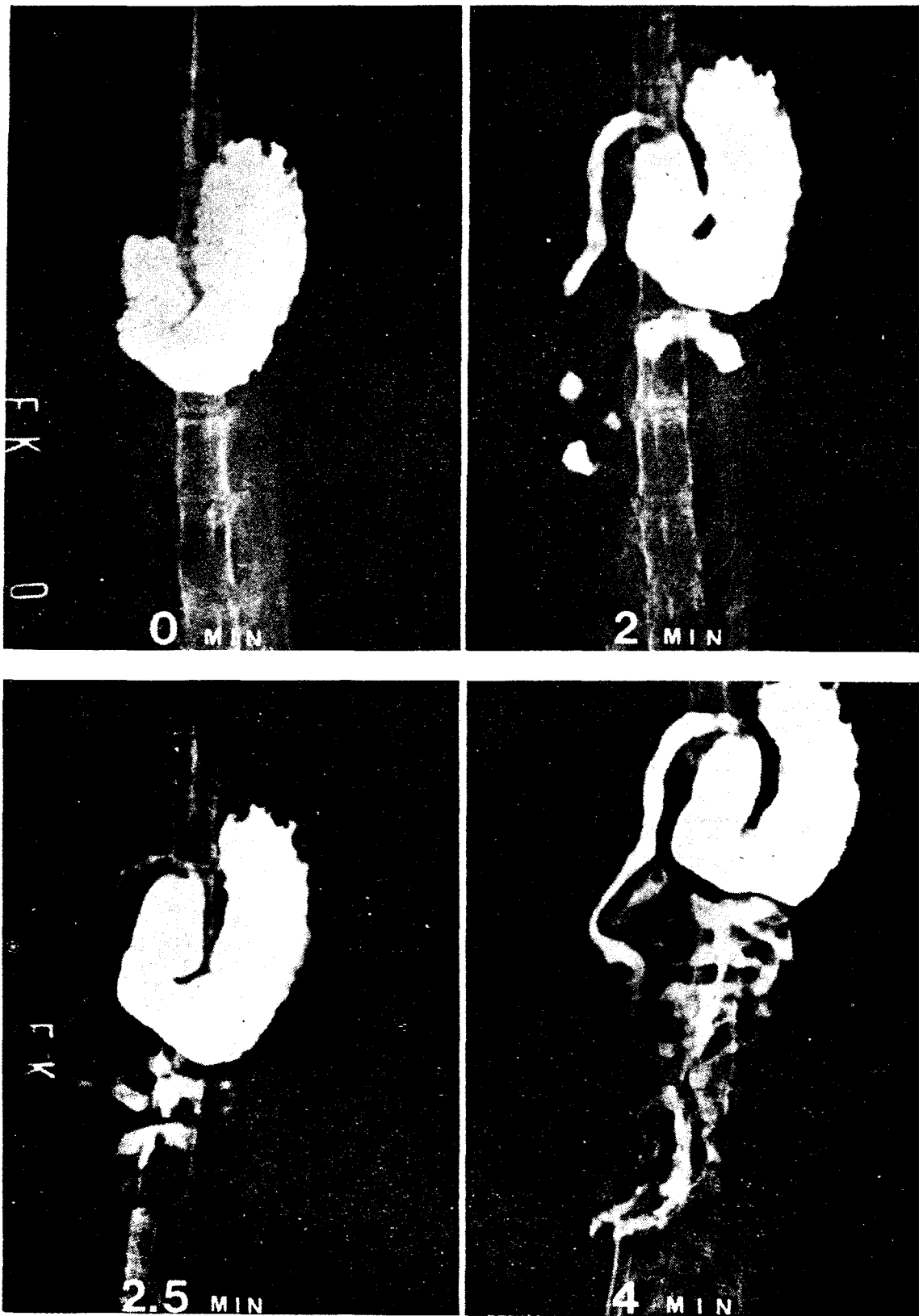


Fig. 5. Radiographs of the cat treated with ketamine HCl



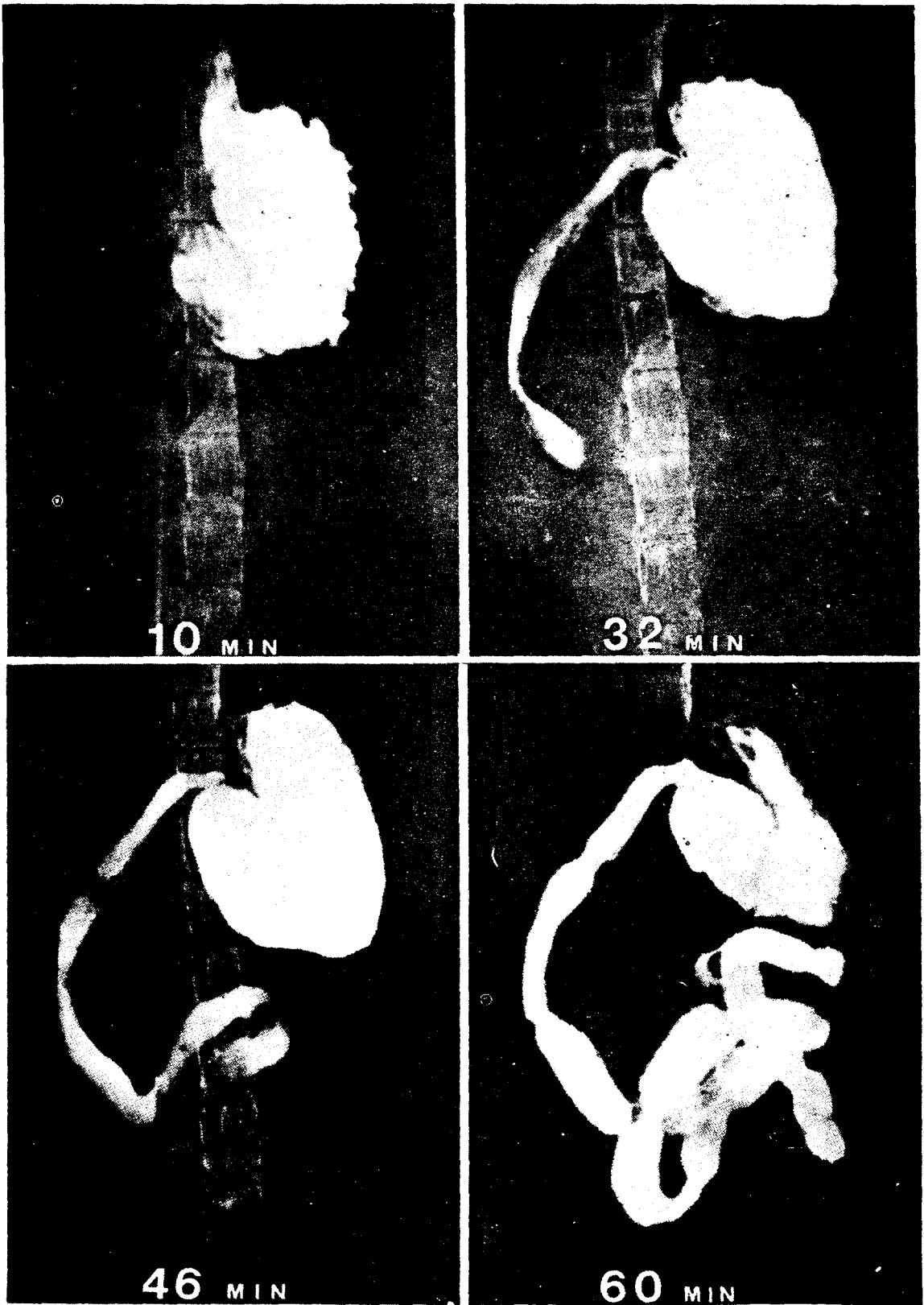


Fig. 6. Radiographs of the cat treated with xylazine HCL.

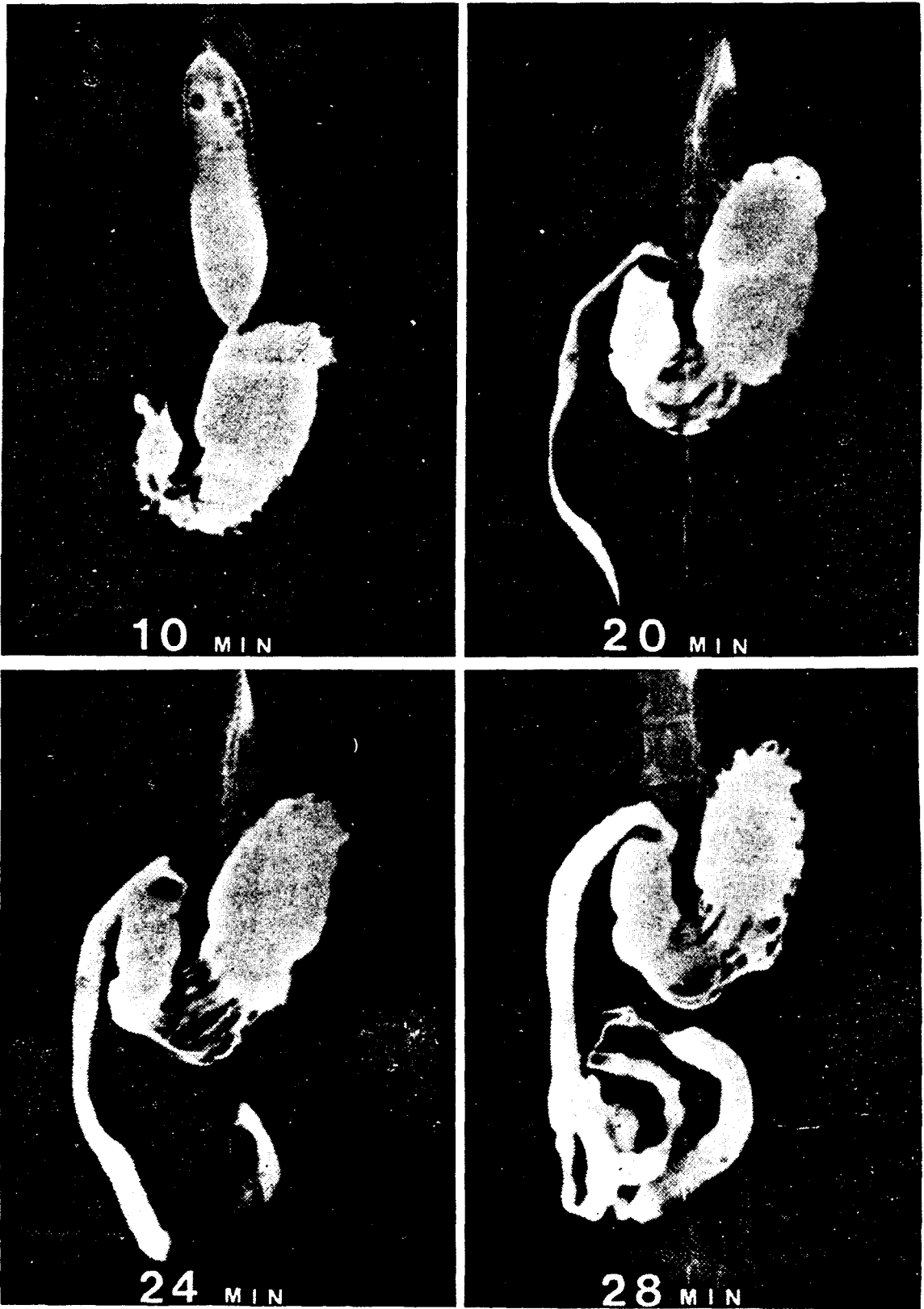


Fig. 7. Radiographs of the cat treated with pentobarbital sodium.

## 참 고 문 헌

1. Adams, H.R.: Adrenergic and antiadrenergic drugs, in Booth, N.H. and McDonald, L.E.(eds.): Veterinary pharmacology and therapeutics. 5th ed., The Iowa state university press, Ames, (1982)pp.104 ~ 112.
2. Booth, N.H.: Intravenous and other parenteral anesthetics, in Booth, N.H. and McDonald, L.E.(eds.): Veterinary pharmacology and therapeutics. 5th ed., The Iowa state university press, Ames, (1982)pp.203 ~ 254.
3. Booth, N.H.: Nonnarcotic analgesics, in Booth, N.H. and McDonald, L.E.(eds.): Veterinary pharmacology and therapeutics. 5th ed., The Iowa state university press, Ames, (1982)pp. 311 ~ 320.
4. Booth, N.H.: Psychotropic agents, in Booth, N.H. and McDonald, L.E.(eds.): Veterinary pharmacology and therapeutics. 5th ed., The Iowa state university press, Ames, (1982)pp. 329 ~ 332.
5. Brawner, W.R. and Bartels, J.E.: Contrast radiography of the digestive tract: Indications, techniques, and complications. Vet. Clin. North Am., (1983)13:599.
6. Carlson, W.D.: Veterinary radiology. 2nd ed., Lea & Febiger, Philadelphia, (1971)p.303.
7. Ettinger, S.J.: Textbook of veterinary internal medicine: Diseases of the dog and cat. 2nd ed., W.B. Saunders Co., Philadelphia, (1983)pp.1296 ~ 1297.
8. Evans, H.E. and Christensen, G.C.: Miller's anatomy of the dog. 2nd ed., W.B. Saunders Co., Philadelphia, (1979)pp.471 ~ 481.
9. Evans, S.M. and Laufer, I.: Double contrast gastrography in the normal dog. Vet. Rad., (1981)22: 2.
10. Evans, S.M.: Double versus single contrast gastrography in the dog and cat. Vet. Rad., (1983)24: 6.
11. Evans, S.M. and Biery, D.N.: Double contrast gastrography in the cat: Technique and normal radiographic appearance. Vet. Rad., (1983)24: 3.
12. Felson, B.: Roentgen techniques in laboratory animals: Radiography of the dog and other experimental animals. W.B. Saunders Co., Philadelphia, (1968)pp.110 ~ 114.
13. Folkers, E.R.: Xylazine precaution. J.A.V.M.A., (1980)176: 956.
14. Guyton, A.C.: Textbook of medical physiology. 7th ed., W.B. Saunders Co., Philadelphia, (1986)pp.686 ~ 697.
15. Haskins, S.C., Peiffer, R.L. and Stowe, C.M.: A clinical comparison of CT134I, ketamine, and xylazine in cats. Am. J. Vet. Res., (1975)36: 1537.
16. Haskins, S.C.: Abdominal distention associated with xylazine use. Mod. Vet. Pract. (1979)60: 433.
17. Hsu, W.H. and McNeel, S.V.: Effect of yohimbine on xylazine-induced prolongation of gastrointestinal transit in dogs. J.A.V.M.A., (1983)183: 297.
18. Kealy, J.K.: Diagnostic radiology of the dog and cat. W.B. Saunders Co., Philadelphia, (1979) pp.9144.
19. McNeel, S. V. and Hsu, W.H.: Xylazine-induced prolongation of gastrointestinal transit in dogs: Reversal by yohimbine and potentiation by doxapram. J.A.V.M.A., (1984)185: 878.
20. Miyabayashi, T. and Morgan, J.P.: Gastric emptying in the normal dog: A contrast radiographic technique. Vet. Rad., (1984)25: 187.
21. Miyabayashi, T., Morgan, J.P., Atilola, M.A.O. and Muhumuza, L.: Small intestinal emptying time in normal beagle dogs: A contrast radiographic study. Vet. Rad., (1986)27: 164.
22. Morgan, J.P.: Diagnosing and managing canine GI problems: Radiographing the alimentary canal. Mod. Vet. Pract., (1964)45: 48.

23. Morgan, J.P.: The upper gastrointestinal examination in the cat: Normal radiographic appearance using positive contrast medium. *Vet. Rad.*, (1981)22: 159.
24. O'Brien, T.R.: Radiographic diagnosis of abdominal disorders in the dog and cat. W.B. Saunders Co., Philadelphia, (1978)pp.1~8, 204~320.
25. Swenson, W.J.: *Dukes' physiology of domestic animals*. 10th ed., Cornell university press, Ithaca, (1984)pp. 707~718.
26. Wright, M.: Pharmacologic effects of ketamine and its use in veterinary medicine. *J.A.V.M.A.*, (1982)180: 1462.
27. Zontine, W.J.: Effect of chemical restraint drugs on the passage of barium sulfate through the stomach and duodenum of dogs. *J.A.V.M.A.*, (1973)162 : 878.
28. 吐山豊秋:キシラジンの薬理. *動薬研究*, (1983)33: 6.

## Effect of Chemical Restraint Drugs on Gastroduodenal Transit Time of Barium Sulfate in Cats

Jeong-Hee Yun, D.V.M., M.S. and Jai-Ki Sung D.V.M., Ph.D.  
College of Veterinary Medicine, Seoul National University

### Abstract

The effect of propionylpromazine, acepromazine maleate, ketamine HCl, xylazine HCl, and pentobarbital sodium as chemical restraint drugs on the transit time of barium sulfate through the stomach and duodenum in 24 healthy cats was investigated.

In the present study, propionylpromazine, acepromazine maleate, and ketamine HCl did not reveal significant effect on the gastroduodenal transit time, but xylazine HCl and pentobarbital sodium prolonged the gastroduodenal transit time markedly compared with control group.

Therefore it is concluded that propionylpromazine, acepromazine maleate, and ketamine HCl could be selected for upper gastrointestinal radiographs, but xylazine HCl and pentobarbital sodium should be avoided.