

복막투석환자에서의 개존된 Processus Vaginalis

— 방사성핵종복막촬영술로 확진된 2예 —

경북대학교 의과대학 핵의학교실

이재태 · 손상균 · 이규보 · 황기석

내과학교실

조 동 규

소아과학교실

고 철 우

= Abstract =

Patent Processus Vaginalis in Patients Undergoing Continuous Ambulatory Peritoneal Dialysis

— Two Cases Confirmed by Radionuclide Peritoneal Scintiscan —

Jae Tae Lee, M.D., Sang Kyun Son, M.D., Kyu Bo Lee, M.D. and Kee Suk Whang, M.D.
Department of Nuclear Medicine, Kyungpook National University Hospital, Kyungpook, Korea

Dong Kyu Cho, M.D.
Department of Internal Medicine

Chul Woo Koh, M.D.
Department of Pediatrics

Continuous ambulatory peritoneal dialysis (CAPD) is a well established method of treating end stage renal failure, and is commonly used as an alternative to hemodialysis.

Several complications have been observed. These include catheter malfunction, abdominal and inguinal hernia, and peritonitis. A relatively frequent complication is swelling of external genitalia, due to bowel fluid passing through a patent processus vaginalis. Special diagnostic procedures are necessary to determine the nature of the abnormality and to guide the surgical correction. We reported two cases of patent processus vaginalis in patient on CAPD proved by radionuclide peritoneal scintiscan using Tc-99 m-tin colloid.

서 론

계속적관류복막투석법(Continuous Ambulatory Peritoneal Dialysis, 이하 CAPD)은 1976년 Popovich 등에 의해 만성 신부전환자에게 처음 도입된 치료법으로, 이 방법은 혈중의 화학적상태를 일정하게 유지할 수 있고, 중·소분자량의 노폐물 제거가 잘되며, 심혈관계

에는 최소의 영향을 준다는 점 외에도, 혈액소실없이 비교적 자유로운 생활을 유지할 수 있다는 장점이 있어 널리 이용되고 있다^{1,2)}. 그러나 복막투석액의 복강내 주입으로 인하여 지속적인 압력이 복막에 미치게 되므로 복막의 해부학적인 결손이 없어야 한다는 전제조건과 함께 빈번한 복막염, 투석액의 누출, 수분 및 전해질대사장애 등의 합병증이 초래될 수 있는 단점이 있다^{3,4)}

CAPD를 받고있는 환자에서 발생하는 탈장이나 투석

액의 복강의 누출로 인한 국소적인 부종은 복부 연부조직의 결손을 통한 투석액의 누출이나 개존된 processus vaginalis 등을 통한 복강과 외부성기와의 교통에 기인하고, 이들은 또한 반복적인 복막염의 원인이 되기도 한다.

그러나, 신부전환자에서는 흔히 전신부종이 동반되므로 이학적 진찰만으로는 복벽의 결손을 찾기는 어려워서, CT촬영이나 X선복막조영술 등의 방법이 진단에 이용되어 왔었고, 최근에는 방사성핵종복막촬영술이 많이 쓰이고 있다.

저자들은 CAPD를 실시 중이던 만성신부전환자에서 외부성기에 발생한 부종의 원인이 개존된 processus vaginalis를 통하여 투석액이 누출되어 일어났음을 방사성핵종복막촬영술을 시행하여 확인할 수 있었던 2예를 경험하였기에 보고하는 바이다.

증 례

증 례 1

69세의 남자로서 1986년 1월 부산의 모 대학병원에서 당뇨병성 신부전증으로 진단받고 CAPD를 위한 도관이식술을 받았다. CAPD를 시작한 2개월에 처음 복막염을

앓은 후 2~3개월에 한번씩 복막염이 발생하여 그때마다 투석액내에 항생제를 주입하여 치료하였고 복강내로의 단백소실에 대하여 간헐적으로 알부민주사를 맞았다.

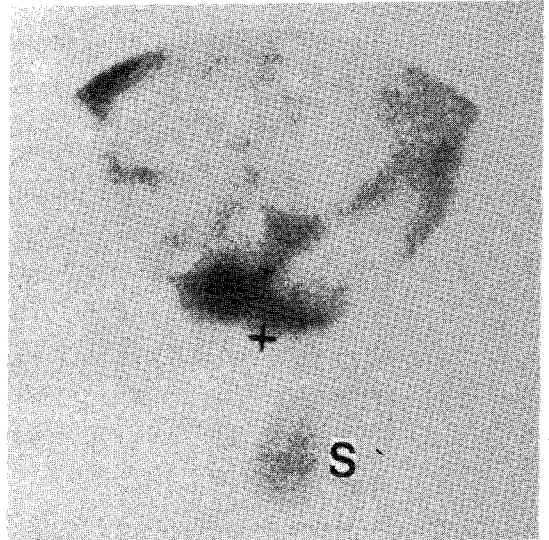


Fig. 1. 15-minute peritoneal scintigram of the lower abdomen obtained in the anterior projection in patient 1. Abnormal leakage of radiocolloid into scrotum is noted.

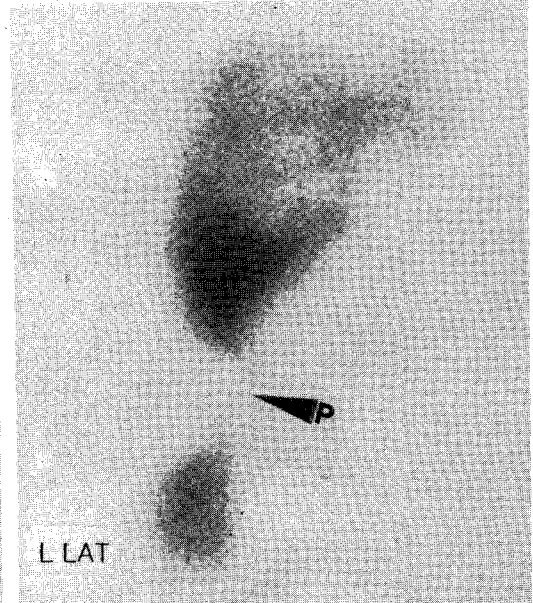
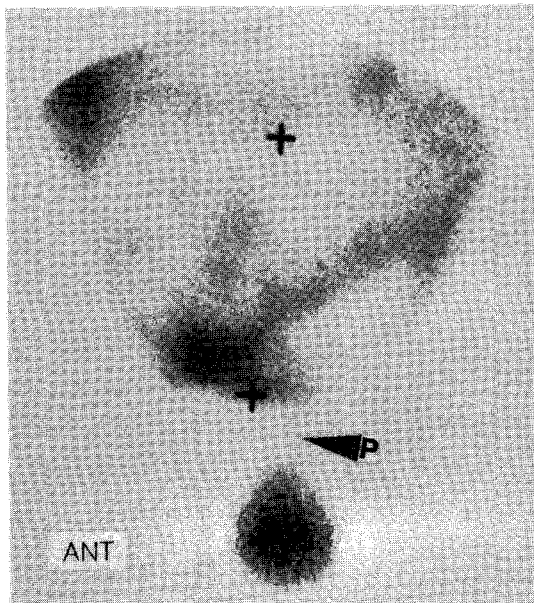


Fig. 2. Following three hours of ambulation, leakage into scrotum through patent processus vaginalis (arrow head) is more aggravated in the anterior and left lateral projections.

5~6개월 이후부터는 좌음낭에 부종이 생겼는데 특히 투석액을 주입한 상태에서 보행한 뒤에 심해진다고 생각되었다고 하나, 별 처치없이 3년간 규칙적인 CAPD와 당뇨병치료를 계속하여 왔었다. 본 병원 내원시 이학적 소견은 체중 62 Kg, 혈압 140/100 mmHg였고 창백한 얼굴에 경도의 전신부종이 있었다. Tenckhoff 도관은 McBurney점에 있었고 좌측음낭은 부종으로 커져있었는데 양측의 고환은 위축되었으며 우측으로 밀려있었으나 촉진시 압통이나 열감은 없었다. 이에 외성기 부종의 원인을 구명하고자 방사성핵종복막촬영술을 실시하였는데 그방법은 투석액 2 l에 $^{99m}\text{Tc-tin colloid 3mCi}$ 를 혼합하여 1분간 방사능치를 측정하고 복강내로 주입하여 시행하였다. 주입시작부터 복부전면에서 2초간격으로 연속영상을 수록하였고 주입직후에는 정적영상을 촬영하였다. 이어 3시간동안 보행을 하게 한 후에 전면상과 측면상을 촬영하였고 투석액을 배출시킨 뒤에 정적영상을 다시 촬영하였으며, 배출액의 방사능회복율을 구하였다. 본 증례에서는 투석액이 초당 4.7 cc의 속도로 골반강으로 들어가고 있었고, 주입직후의 정적영상에서는 복강내의 방사능교질이 개존된 processus vaginalis를 통하여 음낭으로 누출된 소견이 나타났다(Fig. 1). 3시간 활동 후에는 음낭내 누출이 더욱 커졌고(Fig. 2) 투

석액을 배출시킨 뒤의 영상에서도 복강내의 방사능교질은 배출되는데 비하여 음낭내의 방사능교질은 저류되어 있었으며(Fig. 3) CAPD전후의 방사능회복율은 89.5%였다. 저자들은 임상소견과 복막촬영상으로 미루어 개존된 processus vaginalis를 통한 서혜부 탈장으로 진단하고 수술을 권했으나 환자가 장기간의 병력에도 큰 장애 없이 지내왔음을 이유로 거부하여 보존적인 요법을 시행하고 있다.

증 례 2

14세의 여자로서 간헐적인 부종 및 성장장애등을 주소로 본병원 소아과를 방문하였다. 입원 후 선천성 신장질환에 의한 만성신부전증 및 2차성 부갑상선기능항진증으로 진단되었으며 1989년 1월 CAPD시행 2주째에 합병증 없이 퇴원하였다. 자가에서 CAPD시행 2주후에 심한 복막염이 발생하였으며 이때에 좌측 대음순에 부종이 발생하였다고 한다. 이후 위생적인 투석액교환술을 실시하였음에도 불구하고 1개월에 한번의 빈도로 복막염이 발생하였으며 7월에는 반복되는 복막염의 원인규명을 위해 내원하였다. 이학적 소견은 연령에 비해 성장이

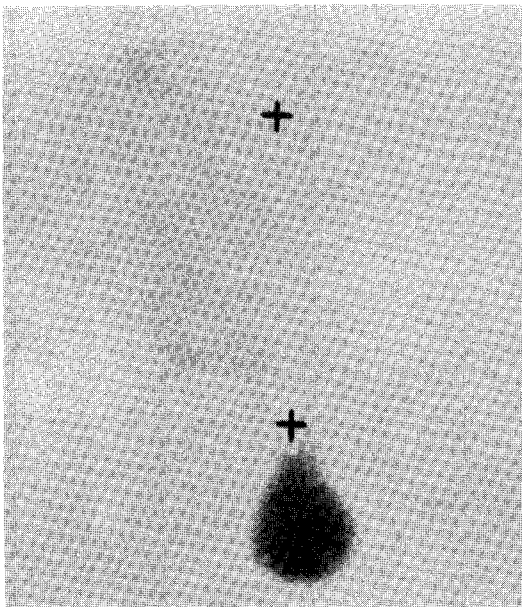


Fig. 3. Postdrainage scintigram shows persistent activity in the scrotum.

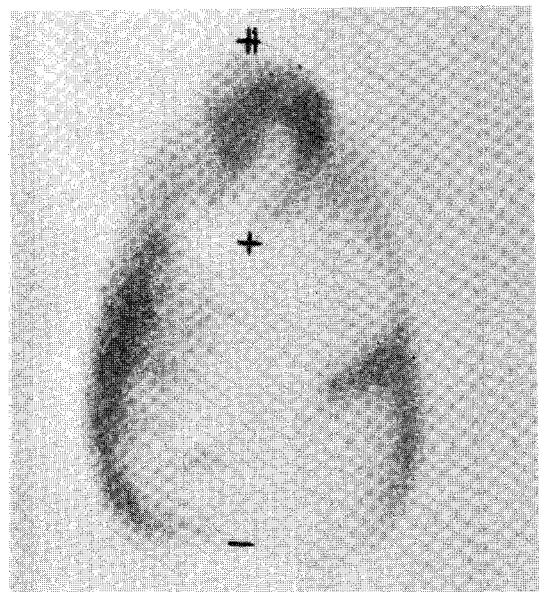


Fig. 4. 15-minute peritoneal scintigram of the whole abdomen obtained in the anterior projection in patient 2. Intraperitoneal distribution of dialysate is normal. (+: umbilicus, ++: symphysis pubis)

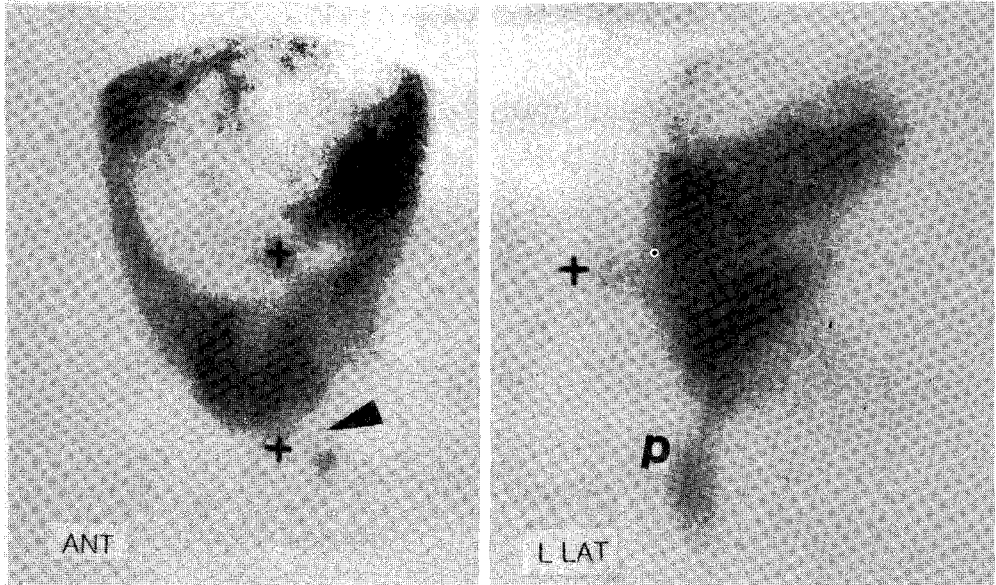


Fig. 5. In postambulatory scintigram, leakage into herniated umbilical sac (U) and left labia (P) through patent processus vaginalis in the anterior and left lateral projections.

미숙하였고 안면골의 성장장애로 인하여 기형적인 얼굴 모습이였다. 팽창된 복부에는 배꼽이 앞으로 돌출해 있었으며 경도의 하지부종과 함께 좌측 대음순이 넓게 커져있었다. 이에 증례1과 같은 방법으로 방사성핵종복막 촬영술을 실시하였다. 투석액은 초당 4.1 cc의 속도로 좌측복강으로 주입되었고, 주입직후의 정적영상에서는 복강내에 균등하게 분포된 방사성교질을 볼 수 있었다 (Fig. 4). 3시간 활동후의 영상에서는 좌측의 개존된 processus vaginalis를 통하여 투석액이 외부성기로 누출되어 나타났었고, 측면상에 더욱 뚜렷하게 나타나는 배꼽주위의 방사성교질 국소집결상을 볼 수 있었다 (Fig. 5). 또한 방사능치의 회복율은 62.9%로 떨어져 있었으며, 투석액 배출후의 영상에서는 복강내의 방사성교질은 대부분 배출되었으나 배꼽과 좌측 외성기에서 뚜렷한 방사성교질의 저류를 관찰할 수 있었다 (Fig. 6). 이상의 소견을 미루어보아서 제대탈장과 개존된 processus vaginalis를 통한 투석액의 누출이 반복되는 복막염의 원인이 될 수 있다고 판단되어 8월에 서혜부결찰수술을 실시하였으며 현재 혈액투석을 실시하면서 경과를 관찰하고 있다.

고 찰

Walker등⁵⁾의 보고에 의하면 미국에서는 1985년에 90,000명의 만성투석환자중 13%가 CAPD를 받고 있다고 하였는데, 우리나라에서도 상당수의 신부전환자가 CAPD에 의존하고 있다. CAPD는 전술한 것처럼 많은 장점이 있다. 그러나 CAPD를 계속하는데 장애가 되는 점들도 많이 보고되고 있는데 Tenckhoff도관의 위치가 잘못된 경우, 도관에 의한 장관이나 방광의 관통상등의 기계적인 합병증과 복막염은 초기에서 부터 발생할 수 있다. 그외에도 투석액의 누출이나 수분 및 전해질 불균형, 불충분한 복막액의 유출등이 잘 알려진 합병증이 다³⁻⁴⁾. Processus vaginalis는 밑으로 향하고 있는 손가락모양의 복강중 일부분으로서 태생 중반기에 발생하고 서혜부관내로 확장되어 남성호르몬의 영향으로 음낭이 고환내로 내려갈 때 통로가 된다. 정상인에서 processus vaginalis는 없어지고 섬유질조직의 띠로 남아 tunica vaginalis로 싸여지는데 내강이 소실되지 못하면 성인이 될 때까지도 남아있게 된다⁶⁾. Snyder등⁷⁾은 사체부검시 processus vaginalis가 부분적으로나 또는 완전히 개존된 상태로 남아있는 경우가 15~37%라고 하

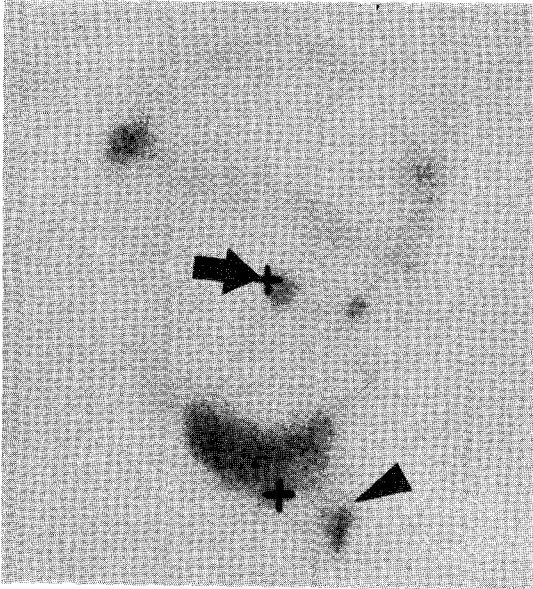


Fig. 6. Postdrainage scintigram reveals persistent activity in the umbilical sac (arrow) and left labia (arrow head). Some remnant activity in pelvic cavity is also noted.

였고, Sherlock등⁹⁾은 25~50%의 빈도를 보인다고 하였다. CAPD를 시행 중에는 탈장이 많이 발생하는데 Rubin등⁹⁾은 24%에서 복부탈장이 생긴다고 하였고 Wethington¹⁰⁾, Cooper¹¹⁾등은 2.7~11%에서 서혜부탈장이 생겼다고 보고한 바 있었다. 이때 발생하는 서혜부탈장이나 복강 외의 국소적인 부종은 투석액이 도관삽입부위나 수술등으로 약해진 복벽을 뚫고 연조직을 경유하여 누출되거나 개존된 processus vaginalis를 통하여 음낭등에 모이게 되어 나타난다. 여기에 관계되는 인자들은 요독증에 의한 섬유조직의 증식불량, 비만, 빈혈, 복막을 통한 단백질의 소실등이 관여하나 만성적인 복압상승이 가장 중요한 원인이 된다고한다¹²⁾. 실제 복강내에 1 l의 액체를 넣으면 자세에 따라 2~2.8 cmH₂O의 압력이 증가되고 2 l를 넣으면 기립시의 서혜부압력이 심와부보다 40 cmH₂O 더 높아진다. 저자들의 예에서는 성인남자에서 발생한 음낭종창은 서혜부탈장에 의하여 발생했고, 여아에서는 투석액 누출만으로 나타났는데 모두에서 개존된 processus vaginalis를 볼 수 있었다. 투석액 누출에 의한 외성기 종창이나 복부탈장은 투석효율을 감소시키고 반복되는 복막염의 원인이 될 수 있어 정확한 진단이 필요한데 이학적 검사만으로는 불충분하여

methylene blue복막조영술, 요오드에 의한 X선복막조영술, CT스캔등이 진단에 이용되어왔다. 그러나 methylene blue는 심한 복막자극증상이 생길 수 있고 X선조영술은 요오드과민반응, 과도한 방사선조사자들의 문제와 작은 복막결손에 대한 진단율이 낮은 단점이 있다. CT스캔도 요오드조영제 투여에 따르는 문제와 값비싼 검사여서 반복시행에 곤란한 점이 있다.

방사성핵종복막촬영술은 1984년 Ducassou등¹³⁾이 개존된 processus vaginalis발견에 이용한 이래 간편하고 방사선조사량이 적으면서도 진단율이 높다는 장점으로 많이 이용되고 있다. 사용되는 핵종으로서 ^{99m}Tc-sulfur colloid가 입자크기가 적당하고 구하기 쉬워 많이 이용되고 있는데, Kopecky등¹⁴⁾이 ^{99m}Tc-MAA를 사용해 본 결과는 흉곽으로의 투석액 누출의 진단에는 좋으나 장간막사이의 저류가 많아 복막의 결손을 진단하는데는 어려움이 있다고 하였다. 저자들은 ^{99m}Tc-tin colloid 3mCi를 사용하여 깨끗한 복막상을 얻었고 투석액의 복강의 누출을 진단할 수 있었다.

투석액의 복강의 누출로 인한 합병증의 치료는 Tenckhoff도관의 기능정도와 도관이식후 경과한 시간 및 결손의 종류에 따라 달라지나 대부분에서는 원인이 교정될때까지 다른 투석법으로 바꾸어야 한다. 외성기의 부종이 발생한 경우에는 대부분 서혜부관절찰술로 호전을 보나 때로는 안정가르, 음낭의 거양, 소량의 투석액을 자주 교환하는 방법 및 고농도의 투석액을 피하는 등의 보존적인 요법이 이용되기도 한다. Kopecky등¹⁵⁾은 CAPD적후에 발생한 경우는 수술을 시행하는 것이 좋고 합병증이 생기기 직전에 고농도의 투석액을 사용했거나, 투석액을 증량하는 등의 유발인자가 있을때는 보존적인 치료를 시도하는 것이 좋다고 하였다. 저자들의 경우는 모두 수술을 권하였으나 1예에서만 수술을 시행하였고 다른 예에서는 보존적요법을 쓰고있다.

앞으로 CAPD의 증가추세를 고려하여 볼 때 CAPD를 처음 시행할 때에 방사성핵종복막촬영술을 실시한다면 투석효율을 확인할 수 있고, 투석액의 누출이나 합병증이 발생하기 쉽다고 알려진 개존된 processus vaginalis를 발견할 수 있으리라 생각된다.

결 론

저자들은 복막투석을 실시중 외성기에 국소부종이 나

타난 환자에서 방사성핵종복막촬영술을 실시하여 개존된 processus vaginalis를 증명할 수 있었던 2예를 경험하였다.

REFERENCES

- 1) Popovich RP, Moncrief JW, Dechard JB, Bomaryle WK: *The definition of a novel portable wearable equilibrium peritoneal dialysis technique (abst)*. *Abstr Am Soc Artif Intern Organs* 5:64, 1976
- 2) Popovich RP, Moncrief JW, Nolph KD, Gods AJ, et al: *Continuous ambulatory peritoneal dialysis*. *Ann Intern Med* 88:449, 1978
- 3) Nolph KD, Sorkin M, Rubin J, Arfania D: *Continuous ambulatory peritoneal dialysis; Three-year experience at one center*. *Ann Intern Med* 92:609, 1980
- 4) Robinson RJ, Leapman SB, Wetherington GM, Hamburger RJ, et al: *Surgical considerations of continuous ambulatory peritoneal dialysis*. *Surgery* 96:723, 1984
- 5) Walker JV, Fish MB: *Scintigraphic detection of abdominal wall and diaphragmatic peritoneal leaks in patients on continuous ambulatory peritoneal dialysis*. *J Nucl Med* 29:1596, 1988
- 6) Mandel P, Faegenburg D, Imbriano LT: *The use of Technetium-99m sulfur colloid in the detection of patent processus vaginalis in patients on continuous ambulatory peritoneal dialysis*. *Clin Nucl Med* 10:553, 1985
- 7) Snyder WH, Greany EM: *Inguinal hernias. in Pediatric Surgery, 2nd ed. Year Book Medical Publishers, Chicago. 1969, pp692*
- 8) Sherlock DJ, Smith S: *Complications resulting from a patent processus vaginalis in two patients on continuous ambulatory peritoneal dialysis*. *Br J Surg* 71:447, 1984
- 9) Rubin J, Raju S, Teal N, Hellems E: *Abdominal hernia in patients undergoing continuous ambulatory peritoneal dialysis*. *Arch Intern Med* 142:1453, 1982
- 10) Wetherington GM, Leapman SB, Robinson RJ, Filo RS: *Abdominal wall and inguinal hernias in continuous ambulatory peritoneal dialysis*. *Am J Surg* 150:357, 1985
- 11) Cooper JC, Nicholls AJ, Platts MM: *Genital oedema in patients treated by continuous ambulatory peritoneal dialysis: an unusual presentation of inguinal hernia*. *Br Med J* 286:1923, 1983
- 12) Francis DM, Schofiels I, Veitch PS: *Abdominal hernias in patients treated with continuous ambulatory peritoneal dialysis*. *Br J Surg* 69:409, 1982
- 13) Ducassou D, Vuillemin L, Wone C, Ragnaud JM: *Intraperitoneal injection of Technetium-99m sulfur colloid in visualization of a peritoneo-vaginalis connection*. *J Nucl Med* 25:68, 1984
- 14) Kopecky RT, Frymoyer PA, Witanowsky LS, Thomas FD: *Complication of continuous ambulatory peritoneal dialysis: diagnostic value of peritoneal scintigraphy*. *Am J Kid Dis* 10:123, 1987
- 15) Kopecky RT, Funk MM, Keitzer PR: *Localized genital edema in patient undergoing continuous ambulatory peritoneal dialysis*. *J Urol* 134:880, 1985