

# 정상 한국인 대퇴골두의 <sup>99m</sup>Tc-Tin Colloid 섭취율

가톨릭대학 의학부 방사선과학교실

지원희 · 손형선 · 김춘열 · 박용휘

= Abstract =

## <sup>99m</sup>Tc-Tin Colloid Uptake Ratio of Femoral Head in Healthy Korean

Won Hee Zhi, M.D., Hyung Sun Sohn, M.D. Choon Yul Kim, M.D. and Yong Whee Bahk, M.D.

Department of Radiology, Catholic University Medical College, Seoul, Korea

Tc-99m-tin colloid distribution in the hip is studied in 76 patients with no hepatic and hip disorder, because knowledge of normal uptake pattern in the hip is important in evaluation of femoral head vasculature after a fracture.

The uptake in femoral head is decreased or disappeared with increasing age due to conversion of red marrow to white marrow.

### 서 론

대퇴골두의 골절 후 혈류공급장애 정도를 평가하기 위하여 일반 X-선촬영과 phosphate 골주사 등을 주로 사용하고 있다<sup>1,2)</sup>. 그러나 일반 X-선상으로는 초기소견이 발견되지 않는 단점이 있고, phosphate 골주사상에는 골절 인접부위에 생긴 신생골 반응에 의해 phosphate 섭취가 증가되기 때문에 정확한 평가에 어려움이 있으므로<sup>3)</sup> Tc-99m-tin colloid로 골수영상(bone marrow imaging)을 얻어서 정확한 혈류공급 상태를 측정하려는 시도가 많이 있어왔다.

Tc-99m-tin colloid 골수영상을 이용하기 위해서는 섭취 분포양상을 아는 것이 중요하나 아직까지 대퇴골두의 골수 섭취 분포양상에 대한 연구 분석이 없었다. 이에 저자들은 정상 한국인에서 각 연령별로 대퇴골두의 Tc-99m-tin colloid 골수신틸그램 전면상을 얻어 그 섭취 정도와 비대칭성 여부를 알아 보았다.

### 대상 및 방법

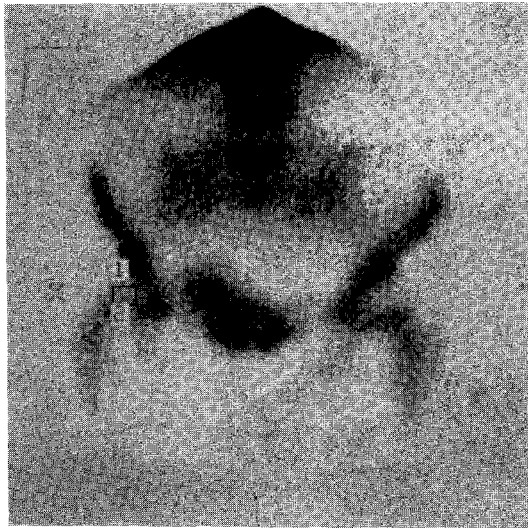
간 및 조혈기능 장애가 없는 환자 76명을 대상으로 하

였으며 연령분포는 7세에서 76세이었고, 남녀의 비는 52 : 24이었다.

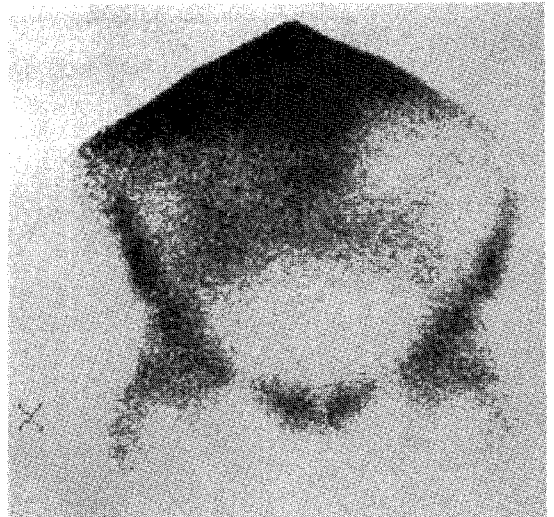
영상은 총 40만 계수로 전면상을 얻었으며 소요시간은 평균 20-30분 걸렸다. 검사는 양와위에서 양쪽 대퇴골두를 내전시킨 상태에서 시행하였고, 우측 대퇴골두와 그 상방의 관골두에 각각 관심구역(ROI)를 그려서 섭취비(대퇴골두/관골두)를 구하여(Fig. 1), 0.3 이하를 Grade 0(Fig. 2), 0.3-0.6을 Grade 1(Fig. 1), 0.6 이상을 Grade 2로 하였다(Fig. 3). 또한 반대측 대퇴골두의 섭취 정도와 비교하여 50%이상 차이가 나는 경우를 비대칭성 섭취를 보이는 예로 분류하였다.

### 성 적

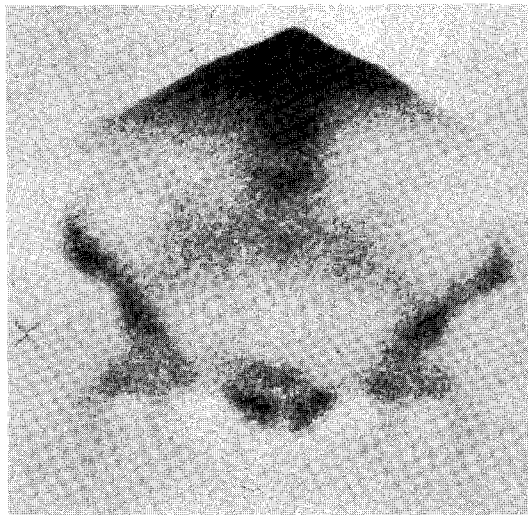
Tin colloid의 골수 섭취율이 20대 이전에는 Grade 1과 2가 각각 40%로 비교적 높게 나타났다. 30대에는 Grade 1이 32%, Grade 2가 24%, 40대에는 Grade 1이 29%, Grade 2가 24%, 50대에는 Grade 1이 50%, Grade 2가 25%로 연령이 증가함에 따라 섭취율이 떨어지는 경향을 보였다. 또한 30대에는 비대칭성인 경우가 8%이고 그 이후의 연령군에서는 대칭성 섭취를 보이는 빈도가 감소하였다(Table 1).



**Fig. 1.** The activity between femoral head and the adjacent acetabulum was compared by using ROI. Tc-99m-tin colloid bone marrow scan shows Grade 1.



**Fig. 3.** Tc-99m-tin colloid bone marrow scan shows Grade 2.



**Fig. 2.** Tc-99m-tin colloid bone marrow scan shows Grade 0.

## 고 찰

조혈작용은 정상적으로 태생기의 초기에는 난황(yolk sac)과 간에서 이루어지나 태생 4개월부터 골수에서도 조혈기능을 갖게 되어 6개월 경에는 골수가 간보다 조혈

기능이 오히려 증가하기 시작하여 출생시에는 적혈구 생산이 완전히 골수에서 이루어진다.

적색수(red marrow)에서 황색수(yellow marrow)로의 전환은 말단 수지와 족지에서 시작하여 근위부로 진행되는데 25세에는 성인 분포형에 도달한다. 즉 적색수는 척추, 흉골, 늑골, 골반, 두개골, 견갑골과 양쪽 전완골과 대퇴골의 근위부에만 존재하게 된다<sup>5,6)</sup>. 한편 여러 혈액학적 장애가 있을 때에는 적색수의 말초 팽창이 있다. 그러나 재생 불량성 빈혈같은 일부 질환에서는 세망 내피 세포계의 분포가 적색수의 분포와 항상 일치하지는 않는다<sup>7,8,9)</sup>.

1958년에 Engstedt가 최초로 원발성 다혈구혈증 환자에서 Au-198을 이용하여 골수신티그램을 시도한 이래 골수검사를 하기위해 여러 방사성 핵제제가 사용되어 왔다. Nelp는 1966년에 적혈구에 Fe-59로, 세망 내피세포에는 Tc-99m-sulfur colloid로 표시하여 각각 신티그램을 시행한 후 세망내피 세포의 방사능 분포가 조혈기능을 가진 적색수의 분포와 일치한다고 하였다. 현재 Tc-99m-tin colloid는 골수신티그램에 가장 많이 사용되는 핵제제이다. Tin colloid를 섭취하는 세망내피세포계는 간에 80%, 비장에 10%, 골수에 10% 분포하고 있다<sup>10)</sup>.

대퇴골두에서 tin colloid 섭취는 세망내피세포계의 분포를 나타내는 것 이외에도 조혈작용이 활발한 골수를

Table 1. Relationship between Patient's Age and Uptake of Tc-99m-tin Colloid in Femoral Head

Uptake pattern Age (Years)	Symmetry			Asymmetry	Total
	Grade 0	Grade 1	Grade 2		
— 9			2 (100%)		2
10 — 19			2 (100%)		2
20 — 29	1 (20%)	2 (40%)	2 (40%)		5
30 — 39	9 (36%)	8 (32%)	6 (24%)	2 (8%)	25
40 — 49	7 (33%)	6 (29%)	5 (24%)	3 (14%)	21
50 — 59	2 (17%)	6 (50%)	3 (25%)	1 (8%)	12
60 — 69	3 (60%)		1 (20%)	1 (20%)	5
70 —	2 (50%)	1 (25%)	1 (25%)		4
Total	24 (32%)	23 (30%)	22 (28%)	7 (10%)	76

\* Uptake ratio (femoral head / acetabulum) ; grade 0 (<0.3), 1 (0.3 < 0.6), 2 (>0.6).

의미하므로 골절 후에 대퇴골두의 혈류공급을 평가하는데 사용되어 왔다. 대퇴골두의 혈류공급은 대퇴골경의 전위골절 환자의 33%에서, 비전위골절 환자의 11%에서 장애가 온다. 대퇴골두의 허혈성 괴사의 원인으로는 외상, 혈관염, 스테로이드, 노화 그외에 여러 원인으로 인한 혈류공급 장애 등이다.

대퇴골수신티그램에는 F-18, Tc-99m-tin colloid, Tc-99m antimony colloid 등의 다양한 방사성 핵제제를 이용하는 방법이 사용되고 있다. 대퇴골두의 혈류장애를 평가하는 그 외의 방법으로는 혈관조영술, O<sub>2</sub> 장력측정, 박동성 혈류측정 등이 있다.

대퇴골두와 대퇴골경에서의 골수신티그램을 얻기 위해서는 정상 혈류공급과 세망내피세포 조직이 있어야 한다. 대퇴골두의 혈류공급 정도를 평가하기 위해서 tin colloid를 사용하여 골수신티그램을 할 때는 반대편 대퇴골두와 비교하는 것이 필수적이다. 따라서 대퇴골경 골절 환자에서 정상 대퇴골두 섭취비가 Grade 0라면 골절이 있는 대퇴골두의 혈류공급 상태를 평가할 수 없다.

Arvis 등은 총 100예의 분석예중 2/3에서 대퇴골두와 대퇴골경에 골수섭취가 나타나고 1/3에서는 골수섭취가 전혀 없었다고 보고하였다<sup>11)</sup>. 저자들의 경우에도 이와 비슷한 결과를 얻었다. 대퇴골 골절시 phosphate 골신티그램상으로는 골절 인접부위에 생긴 신생골에 의한 골섭취 증가음영에 의해 혈류공급 상태를 정확히 측정할 수 없으므로 Tc-99m-tin colloid를 이용한 골수 신티그램이 가치가 있다고 생각된다.

## 결 론

Tc-99m-tin colloid를 사용한 골수 신티그램은 특히 20-30대 이전의 환자에서 대퇴골두의 혈류공급 정도를 정확히 판단하는데 도움을 줄 수 있다. 또한 30대 이후에도 섭취를 나타내는 60-70%에서는 어느정도 도움을 줄 수 있을 것으로 생각되며, 특히 골절을 동반한 외상성 혈행장애의 평가에서 기존 phosphate 골 신티그램보다 더 정확한 평가를 할 수 있다.

## REFERENCES

- 1) Fasting DJ, Langeland N, Bjerkrein I, Hertzberg L, Nakken K: *Bone scintigraphy in early diagnosis of Perthe's disease. Acta Orthop Scand* 49:169-174, 1978
- 2) Mitchell MD, Kundel HL, Steinberg ME, Kressel HY, Alavi A, Axel L: *Avascular necrosis of the hip: Comparison of MR, CT and scintigraphy. AJR* 147: 67-71, 1986
- 3) Stroemqvist B, Brismar J, Hansson LI, Thorngren KG: *External and biopsy determination of preoperative Tc-99m MDP femoral head labelling in fracture of the femoral neck: Concise communication. J Nucl Med* 25:854-858, 1984
- 4) Harbert J: *Nuclear medicine. 2nd Ed. Lea & Febiger, Philadelphia* 1984
- 5) Kricun ME: *Red-yellow marrow conversion: Its effect*

- on the location of some solitary bone lesions. Skeletal radiology 14:10-19, 1985*
- 6) Vogler III JB, Murphy WA: *Bone marrow imaging. Radiology 168:679-693, 1988*
  - 7) Najean Y, Le Danvic M, Lc Mercier M, Decking A, Colonna P, Rain JD: *Significance of bone marrow scintigraphy in aplastic anemia: Concise communication. J Nucl Med 21:213-218, 1980*
  - 8) Van Dyke D, Shkurkin C, Price D, Yano Y, Anger MD: *Differences in distribution of erythropoietic and reticuloendothelial marrow in hematologic disease. Blood 30:364-374, 1967*
  - 9) Siddiqui AR, Oseos RS, Wellman HN, Doerr DR, Baehner RL: *Evaluation of bone marrow scanning with technetium-99m-sulfur colloid in pediatric oncology. J Nucl Med 20:379-386, 1976*
  - 10) Freeman LM: *Freeman and Johnson's clinical radionuclide imaging. 3rd. Ed. Grune & Stratton. Florida 1984*
  - 11) Williams AG, Mettler FA, Christie JH: *Sulfur colloid distribution in normal hips. Clinical Nuclear Medicine 8:490-492, 1983*
-