

# <sup>99m</sup>Tc-Methylene Diphosphonate 골신티그램으로 관찰된 유선엽상 낭포육종 1예

성애병원 내과

최 지 영 · 김 기 우 · 신 동 진  
목 차 수 · 이 강 욱 · 최 대 섭

방사선과

김 재 평 · 차 경 수

= Abstract =

## A Case of Cystosarcoma Phylloides Evaluated by <sup>99m</sup>Tc-Methylene Diphosphonate Bone Scintigraphy

Ji Young Choi, M.D., Ki Woo Kim, M.D., Dong Jin Shin, M.D.

Cha Soo Mok, M.D., Gang Wook Yi, M.D. and Dae Seop Choi, M.D.

Department of Internal Medicine, Sung-Ae General Hospital, Seoul, Korea

Jae Pyeong Kim, M.D. and Kyung Soo Cha, M.D.

Department of Radiology

The <sup>99m</sup>Tc-phosphate compounds, of which methylene diphosphonate is most widely used, were originally introduced as bone scanning agents intended primarily to detect metastatic bone deposit. They may also accumulate in extraskeletal sites including breast.

Recently we had the opportunity to observe one case of cystosarcoma phylloides that was confirmed by tissue biopsy and demonstrated diffuse extraskeletal uptake of <sup>99m</sup>Tc-MDP in the breast on <sup>99m</sup>Tc-MDP bone scan in the breast on <sup>99m</sup>Tc-MDP bone scan.

So we present this case with the brief review of literatures.

### 서 론

유선엽상 낭포육종은 1838년 Johannes Müller에 의해서 명명기술되었으며 섬유선종(fibroadenoma)의 드문 변형으로 일명 giant fibroadenoma 라고도 알려져있다. 조직학적으로 유선엽상 낭포육종은 양성이나 드물게 악성전이를 하는 경우도 있으며 유방종양의 약 0.5%를 차지한다<sup>1)</sup>.

임상증상으로는 무통종의 유방종류로 나타나며 대부분이 유동성이고 드물게 피부괴사가 오며 치료는 외과적 절제수술로 가능하다.

최근 저자들은 좌측 유방에 종류가 있어 조직검사상 유선엽상 낭포육종으로 확인되었고 수술전 시행한 <sup>99m</sup>Tc-MDP 골스캔상 우연히 좌측 유방종류에 방사능섭취 소견을 보인 예를 경험하였기에 문헌고찰과 함께 이를 보고하는 바이다.

### 증 례

환자는 71세 여자로서 약 3년전부터 좌측 유방의 상외측 부에 종류가 축지되었으나 자각증상이 없어 방치하여 두고 있었으며 그후 서서히 종대되어 최근 간헐적인 동통과 피부팽창으로 인한 불편감을 주소로 정밀검사를 위해

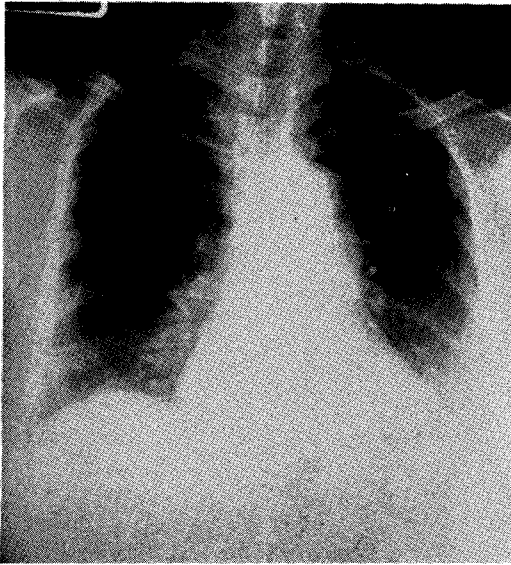


Fig. 1. Chest PA shows asymmetry of the breast shadow suggesting left breast soft tissue mass, and mildly enlarged heart with curvilinear calcification at the aortic knob.

여 내원 하였다.

과거력 및 가족력상 특이한 사항은 없었고 입원당시 전신상태는 양호하였으며 혈압 120/80 mmHg, 맥박 82 회/분, 호흡수 22회/분, 체온 36.5°C였다.

이학적 소견상 유두는 하내방으로 위치하고 있었으며 촉진상 종류는 크기가 16×8 cm 정도로 비교적 견고하였고 탄력적이며 압통이 있었다.

종류와 피부 및 근층과의 유착은 없었으며 그의 괴사나 피부손상은 관찰되지 않았다. 양측 액와 임파절은 종대되어 있지 않았고 흉부 청진소견은 정상이었다.

일반 혈액검사 및 혈액 화학검사소견은 모두 정상이었으며 흉부 엑스선소견상 폐실질 및 늑골에 이상소견은 없었으나 경도의 심장비대 및 좌측유방의 종대소견이 있었으며 (Fig.1), 유방 초음파소견상 좌측 유방의 종류를 확인할수 있었다. 골전이 여부를 보기위해 실시한 골스캔상 골격계는 정상이었으며 좌측 유방부위에 비정상적으로 방사능이 섭취된 소견이 보였다 (Fig. 2-A,B).

환자는 근처 유방적출술을 시행하였으며 특별한 후유

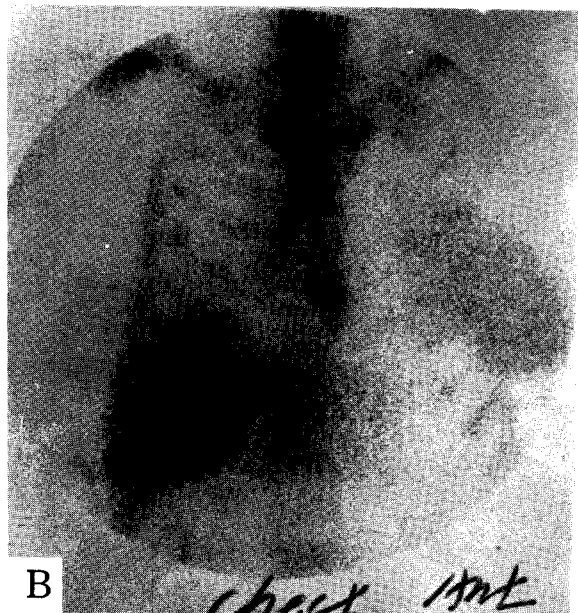
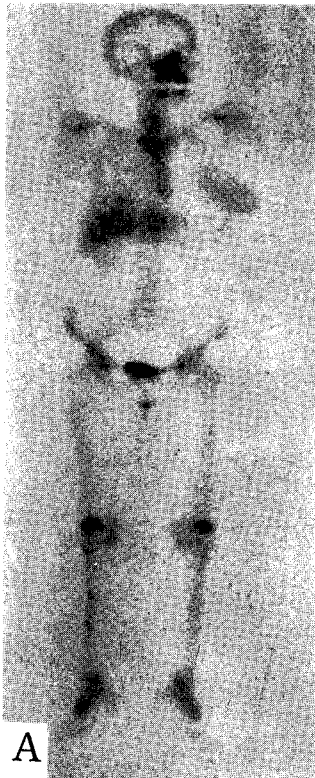


Fig. 2-A,B. Whole body bone scan shows diffuse extra-skeletal uptake in the left breast, but there is no evidence of focal abnormal uptake in the bones. (Hepatic uptake is thought to be remained radioactivity due to previous liver scan).

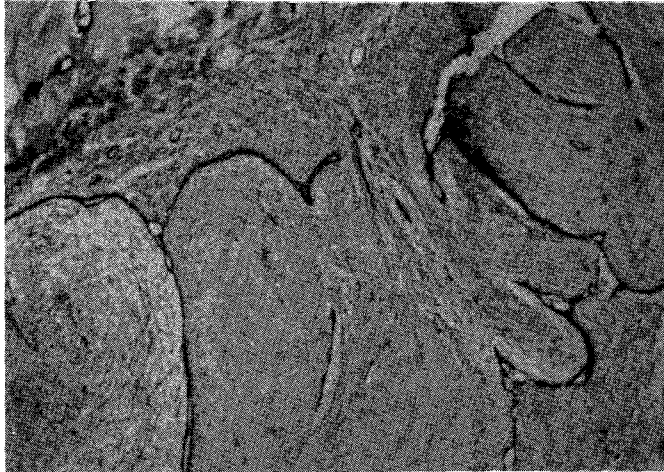


Fig. 3. Microscopic finding of biopsy specimen shows proliferating stromal connective tissue which compresses the epithelial-lined canaliculi and protrudes into their lumens in a polypoid manner (H&E stain,  $\times 40$ ).

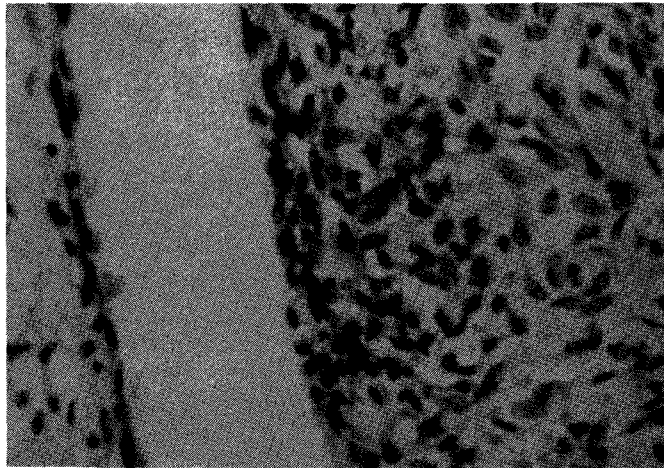


Fig 4. The stroma is composed of fibrous component with no evidence of cellular pleomorphism in many sections. The epithelial lining of the canaliculi is composed of cuboidal cells (H&E stain,  $\times 400$ ).

증없이 증세의 호전을 보여 입원 18일만에 퇴원하였다.

적출된 유방은 표면의 작은 용기를 보였으며 비교적 잘 발달된 피막으로 둘러싸인 종류의 크기는  $16 \times 8 \times 8$  cm이었다. 현미경적 소견으로 유선관은 입방형 세포로 구성되어 있었고 주위 섬유성 결체조직의 증식에 의해 압박을 받고 있었으며 증식세포의 다형성(Pleomorphism)은 관찰되지 않았다(Fig. 3, 4).

## 고 안

$^{99m}\text{Tc}$ -phosphate를 사용한 골스캔은 1971년 Subramamian과 McAfee<sup>3)</sup>에 의해 보고된 이래 간편하게 시행할 수 있고 특이도가 높으며 독성이나 부작용이 없어 각종 악성 종양환자에서 골전이 여부와 양성 골절환

검사에 널리 이용되고 있다.

골스캔의 표지화합물인 인산 복합체는 polyphosphate, phosphonate, methylene diphosphonate (MDP) 등이 있는데 이중 MDP는 다른 화합물에 비해 화학적으로 안정되고 골섭취율이 투여량의 50~60% 정도로 높으며 혈중 제거율과 뇨중 배설율이 높아 현재까지 발견된 골스캔제제중 가장 우수하다고 알려져 있다<sup>4)</sup>.

유방종양은 여성들에게 가장 잘 생기는 종양의 하나로써 유방암의 경우 타 장기에 비하여 골전이와 임파절전이 잘 일어나는 질환으로 알려져 있다.

또한 치료 전 유방암의 임상병기 분류시 잠복 골전이가 상당수 있다는 보고들이 있어 조기에 골전이 여부를 가려내는 것이 환자의 치료방침을 세우고 예후를 평가하는데 있어서 중요한 의미를 지니고 있다. 이러한 골전이의 진단에 있어서 몇몇 질병의 경우를 제외하고는 골신티그램이 일반 X-선 검사보다 더욱 예민한 검사법으로 알려져 있다.

본 증례에서도 이학적 소견상 유방암추정진단하에 수술전 골전이 여부를 확인하기 위하여 골스캔을 시행하여 좌측 유방에 방사능 섭취 소견을 발견하였으나 골전이 병소는 없었다.

<sup>99m</sup>Tc-phosphate 제제는 골격의 연조직에 섭취<sup>5-7)</sup>를 보일수 있는데 이러한 예들에는 신경아세포종, 대장암의 간전이, 골화성 근염, 피부근염, 부갑상선 기능항진증, 심장판막 석회화, 급성 심근경색증, 뇌경색증, 심낭삼출액, 유방종양 등이 있으나 그 기전은 아직 확실하지 않다.

이중 유방종양이 있을때 <sup>99m</sup>Tc-MDP의 섭취를 보인 예<sup>8-15)</sup>는 이미 다수 보고된 바 있으며 임등<sup>14)</sup>의 보고에 의하면 골격의 섭취를 보인 574명중 유방에 섭취를 보인 예가 97명으로 17%를 차지하였으며 범등<sup>15)</sup>은 골스캔을 시행한 환자 988명중 1.7%인 17명에서 유방에 섭취소견을 관찰했고 Burnett 등<sup>6)</sup>은 본 증례와 같이 유선염상 낭포육종에 섭취된 예를 보고하였다<sup>16)</sup>.

Serafini 등<sup>18)</sup>은 유방종양중 악성종양인 경우에 <sup>99m</sup>Tc-MDP의 섭취소견을 보인다고 하였으나 범등은 유방에 섭취소견을 보인 17예중 악성인 경우가 13예이었고 4예는 양성으로 보고하였다.

유방종양에 섭취가 되는 방사성 물질에는 <sup>99m</sup>Tc-phosphate 외에도 Gallium-67, Strontium-87 m,

<sup>99m</sup>Tc-Human serum albumin, <sup>99m</sup>Tc-pertechnetate 등이 있는 것으로 알려져 있는데 이중 Gallium이 본 증례와 같은 유선염상 낭포육종에 섭취된 예<sup>19)</sup>가 보고되었다.

<sup>99m</sup>Tc-MDP가 유방종양에 섭취되는 기전은 분명하지 않으며 골에 섭취되는 것처럼 Hydroxyapatite crystal 에 chemisorption<sup>20,21)</sup>되는 과정으로는 유방과 같은 연조직에 섭취되는 것을 설명할수 없고<sup>12)</sup> 실제로 유방조직의 조직검사소견상 현미경학적인 석회화가 보이지 않는 점<sup>13)</sup>으로 미루어 chemisorption이외의 다른 기전에 의한다고 추측된다.

Schmitt 등<sup>13)</sup>은 수유중인 쥐의 유방이나 사람의 유방종양 조직내에 고농도의 acid phosphatase가 존재하는 것으로 보아 acid phosphatase 같은 효소분자에 있는 수용체와 <sup>99m</sup>Tc-MDP가 결합함으로써 증가된 섭취 소견을 보인다는 수용체 이론(receptor theory)을 제시하였으며 Goldsmith 등<sup>24)</sup>은 종양의 신생혈관의 증가, 혈관 투과성의 변화, 분비기능과 세포 대사기능의 변화를 그 기전으로 보고있다. Samuels 등<sup>22)</sup>은 종양의 활발한 혐기성 당분해작용(anaerobic glycolysis)으로인해 낮아진 PH가 <sup>99m</sup>Tc-phosphate의 종양에의 친화성을 증가시킨다고 하였고, Winchell 등<sup>23)</sup>은 종양괴사로 인한 거식세포의 활동증가로 그 기전을 설명하며, Burnett<sup>16)</sup>은 염증반응, 비성숙한 교원물질의 침착, 국소적 대사이상 등에 의한다고 주장하였다.

## 결 론

저자들은 좌측 유방종류를 주소로 내원한 71세 여자 환자에서 조직 검사상 양성유선염상 낭포육종으로 진단되었고 수술전 시행한 <sup>99m</sup>Tc-MDP골스캔에서 좌측유방에 <sup>99m</sup>Tc-MDP의 섭취를 보인 예를 경험하였기에 문헌 고찰과 함께 이를 보고하였다.

## REFERENCES

- 1) William LD, John SS: *Cancer of the breast*
- 2) Seymour IS, Frank CS, Edward HS: *Principles of surgery*
- 3) Subramanian G, McAfee JC: *New complex of <sup>99m</sup>Tc-phosphate for skeletal imaging. Radiology 99:192, 1971*

- 4) Subramanian G, McAfee JG, Blair RJ, Kallfelz FA, Thomas FD:  $^{99m}\text{Tc}$ -MDP, a superior agent for skeletal imaging: Comparison with other technetium complexes. *J Nucl Med* 16:744, 1975
- 5) Williamson BR, Teates D, Bray ST: Bone scanning in detecting soft tissue abnormalities. *Southern Med J* 73:853, 1980
- 6) Desai A, Eymontt M, Alavi A, Schaffer B, Dalinka MK:  $^{99m}\text{Tc}$ -MDP uptake in non-osseous lesions. *Radiology* 135:181, 1980
- 7) Heck LL: Extraosseous localization of phosphate bone agents. *Semin Nucl Med* 10:311, 1980
- 8) Clyne CA, et al:  $^{99m}\text{Tc}$ -polyphosphate uptake by breast tumors. *Br J Surg* 65:773, 1978
- 9) Cancroft E, et al: Breast scintigraphy as an imaging modality in the diagnosis of breast masses. *Semin Nucl Med* 11:289, 1981
- 10) McDougall IR, Pistenma DA: Concentration of  $^{99m}\text{Tc}$ -diphosphonate in breast tissue. *Radiology* 112:655, 1974
- 12) Berg GR, Kalisher L, Osmond JD, et al:  $^{99m}\text{Tc}$ -Diphosphonate concentration in primary breast carcinoma. *Radiology* 109:393, 1973
- 13) Schmitt GH, Holmes RA, Isitman AT, Hensley GT, Lewis JD: A proposed mechanism for  $^{99m}\text{Tc}$ -labeled polyphosphate and diphosphonate uptake by human breast tissue. *Radiology* 112:733, 1974
- 14) 임상무, 박난재, 김병태, 이명철, 조보연, 이흥규, 고창순 :  $^{99m}\text{Tc}$ -MDP 골스캔에서 골격외 섭취 및 신요로계 이상 소견에 관한 연구. 대한핵의학회지 16:31, 1982
- 15) 범희승, 박석건, 정준기, 이명철, 조보연, 고창순 :  $^{99m}\text{Tc}$ -MDP 의 연조직 섭취에 관한 연구. 대한핵의학회지 20:17, 1986
- 16) Burnett KR, et al: Uptake of osteotropic radionuclides in the breast. *Semin Nucl Med* 14:48, 1984
- 17) Pendergrass HP, Potsaid MS, Castronovo FP Jr: The clinical use of  $^{99m}\text{Tc}$ -diphosphonate (HEDSPA): a new agent for skeletal imaging. *Radiology* 107:557, 1973
- 18) Serafini AN, Raskin MM, Zand LC, Watson DD: Radionuclide breast scanning in carcinoma of breast. *J Nucl Med* 15:1149, 1974
- 19) Silver MR: Gallium-67 uptake in cystosarcoma phyllodes. *Am J Roentgenol* 138:1181, 1982
- 20) Jones AG, Francis MD, Davis MA: Bone scanning: Radionuclide reaction mechanisms. *Semin Nucl Med* 6:3, 1976
- 21) Francis MD, Russel RGG, Fleisch H: Diphosphonates inhibit formation of calcium phosphate crystals in vitro and pathological calcification in vivo. *Science* 165:1264, 1969
- 22) Samuels LD: Detection and localization of extraskeletal malignant neoplasms of children with strontium 87m. *Am J Roentgenol* 115:777, 1972
- 23) Winchell HS, Sanchez PD, Watanabe CK, Hollander L, Anger HO, McRae J: Visualization of tumors in human using Ga-67 citrate and Anger whole body scanner, scintillation camera and tomographic scanner. *J Nucl Med* 7:459, 1970
- 24) Cancroft ET, Goldsmith SJ:  $^{99m}\text{Tc}$ -pertechnetate scintigraphy as an aid in the diagnosis of breast masses. *Radiology* 106:441, 1973.