

식도천공

— 1례 보고 —

고태환*·김용한*·이종욱*·손동섭*·조대윤*·양기민*

— Abstract —

Esophageal Perforation Predisposed by Cervical Spur

— 1 Case Report —

T.W. Koh, M.D.*, Y.H. Kim, M.D.*, J.W. Lee, M.D.*, D.S. Sohn, M.D.*,
and D.Y. Cho, M.D.*, K.M. Yang, M.D.*

The 50-year-old female patient was admitted to our hospital because of dysphagia and foreign body sensation on the neck after swallowing of solid foods 5 days ago. Esophagoscopy findings, performed on 2 days prior to admission, revealed no pathology. She had no history of preexisting esophageal disease. Under the diagnosis of the cervical esophageal perforation by routine studies such as simple chest, neck x-ray films and clinical findings, incision and drainage on the retropharyngeal space was done. Postoperatively we found the protruded degenerative spur on the 5th and 6th cervical vertebral bodies, and we considered that esophageal perforation in this case was predisposed by cervical spur. The postoperative course was uneventful.

서론

식도천공은 드문 질환으로서 조기진단과 조기의 적절한 수술적 처치를 필요로 하는 질환으로 알려져 있다.

최근 식도 및 위질환의 내시경 검사 및 소식자 식도 확장술 등 처치의 급속한 증가로 식도천공의 빈도는 증가추에 있다.

일단 식도천공이 발생하면 중격동염으로 진행되어 치사율이 높은 질환이므로 일단 의심해보는 것이 중요

하며, 조기진단과 조기처치가 예후를 좌우하게 된다.

식도천공의 원인으로는 내시경, 확장술 등 의인성과 구토, 이물섭취, 외부손상등 특발성으로 볼 수 있는데, 본 교실에서는 제 5, 6경추의 퇴행성 돌출부(degenerative spur)와 관련된 임상례를 경험하였는바, 문헌고찰과 더불어 보고하는 바이다.

증례

환자: 최 □□, 여자, 50세

주소: 연하곤란(dysphagia)

현병력: 평소 별 문제없이 지내오던 중 내원 5일전 짝두기를 먹던 중 갑자기 목에 음식이 걸리면서 odynophagia, dysphagia가 발생하면서 고열, 두통으로

* 중앙대학교 의과대학 흉부외과학교실
* Department of Thoracic and Cardiovascular Surgery,
College of Medicine, Chung-Ang University
1989년 8월 9일 접수

식사는 못하고 물만 먹고 지내다가 목에 이물감이 지속되어, 2일 후 local clinic에서 이물질을 제거하기 위해 내시경 검사를 하였으나 특이소견이 없었고, 특이 치료없이 약국에서 약을 먹었으나 증상의 호전이 없어, 본원 이비인후과로 내원함.

기왕력 : 특이 병력은 없고, 평소 건강히 지내온 편이며 음식물 연하에 불편함은 없었다고 함.

이학적 소견 : 전신상태는 불량하였고, 혈압은 120/80 mmHg, 맥박은 110회, 호흡수는 분당 28회, 체온은 39.9℃를 보였다. 연하곤란, 음식물 연하시 경부 동통, 경부 동통 및 경직화, 경부의 국소적 작열감 및 부종, 양측 인후부 팽대 및 울혈 등을 보였고, 흉부 청진이나 신경학적 검사상 특이소견은 없었다.

검사 소견 : 혈액검사 소견상 백혈구수는 $14800 \times 10^9/L$ (band 2, poly 79, lymph 16, mono 3)을 보였고, 혈소판은 $293000 \times 10^9/L$ 였으며, 뇌막염을 제외시키기 위한 CSF 검사 등 기타 특이한 이상소견이 없었다. 흉부 X-선 촬영에서 상부 종격동의 확장을 보였고(Fig. 1), 경부 X-선 촬영에서 기관의 우측이동과, 기관과 경추사이의 거리증가 또한, 식도외의 지역에서 공기음영의 소견 등 후인후 농양의 소견을 볼 수 있었다(Fig. 2, 3). Gastrograffin을 이용한 식도조영술

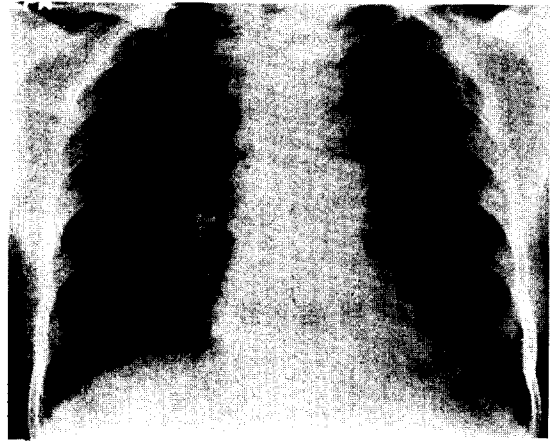


Fig. 1. Preoperative Chest PA; No active lesion on the both lung fields. There is an widening of superior mediastinum.

과 식도내시경에서는 특이한 누출소견이나 식도의 기존 이상소견은 발견할 수 없었다.

수술 소견 : 전신마취하에서 좌측 경부 흉쇄유돌근의 전방부 경계를 따라서 절개하는 방법으로 식도까지 접근한 후, 누출 장소는 발견할 수 없었고, 배농법으로 수술을 시행하였다. 피하조직은 부종이 심했으며 유착이 심하게 되어 있었고, 식도주위는 fo...

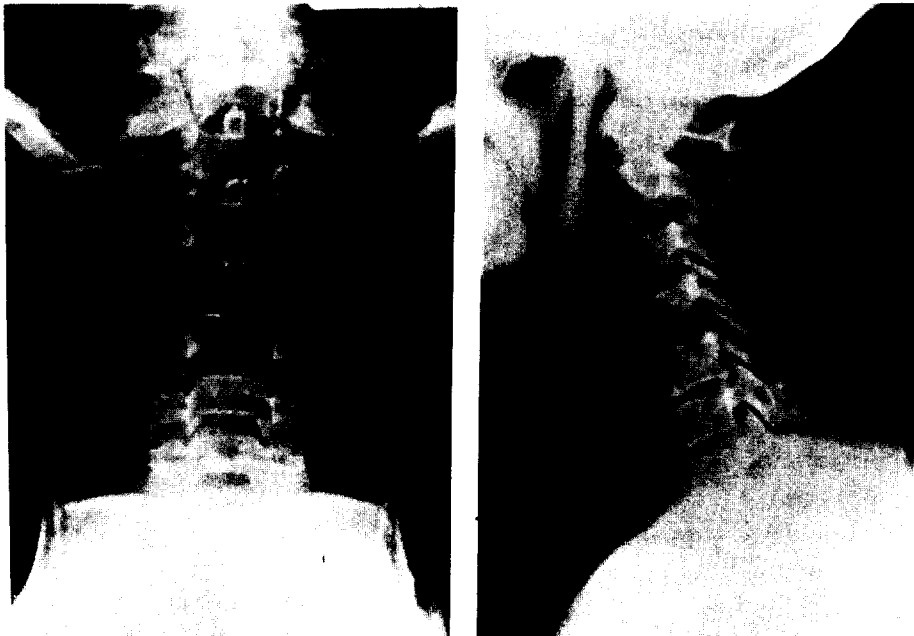


Fig. 2. Preoperative Neck AP & Lat; The trachea is deviated to the right side. The distance between the trachea and cervical vertebral bodies is increased and there is a mottled gas density behind the trachea.

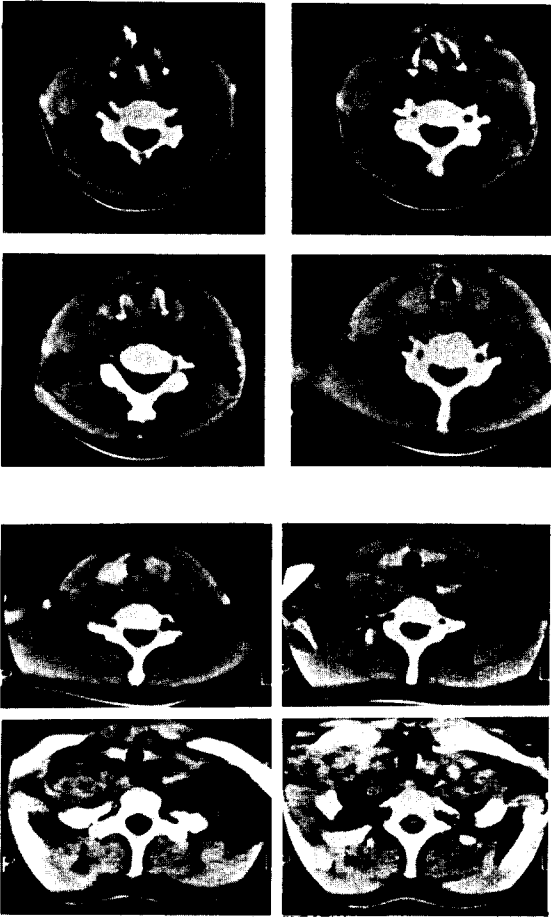


Fig. 3. Preoperative Neck CT; Increased distance between the trachea and cervical vertebral bodies and displacement of trachea to the right side is noted. Increased retropharyngeal space is occupied with subtle ill defined low density lesion from the level of the oropharynx to lower trachea. Low density lesion is extended to upper mediastinum and both carotid spaces, especially left side. Gas collection is seen within the retropharyngeal space. No abnormal mass or lymphadenopathy is seen.

나는 많은 양의 milky pus로 가득차 있었고, 식도 자체는 회고 부종이 심한 양상을 보였다.

수술후 경과 : 적절한 배농과 금식과 정맥을 통한 고단위영양수액 요법, 감수성에 따른 항생제 사용 등으로 다른 처치없이 호전될 수 있었고, 흉부 및 경부 X-선 촬영상(Fig. 4, 5, 6) 현저한 호전을 보였으며, 식도 조영술에서 누출소견이 없어서, 술후 12일부터 음식의 경구투여가 가능했던 경우로서 현재 식사에 별다른 불편없이 지내고 있다.

식도 천공은 흔히 보는 질환은 아니지만 일단 식도가 천공되면 다른 소화관 천공보다 나쁜 예후와 중독한 합병증을 초래하는 질환으로, 조기의 진단과 적절한 외과적 처치를 필요로 하게 된다. 최근 식도경 및 내시경 검사, 처치후 소식자 식도확장술 등에 의한 인성 천공은 감소하는 추세이나 외부손상이나 특발성 천공의 예는 증가하고 있다.

빈도를 보면 Berry등¹⁾, Sawyer등²⁾, Keszler등³⁾은 식도 천공 빈도가 조금씩 증가한다고 했으며, 연령 분포에 있어 모든 연령에 고루 분포되어 있고, Abbott등⁴⁾은 40대에서 60대 사이에 많이 발생했다고 하였다. 남너비는 이 등⁵⁾, 유 등⁶⁾, Sawyer등²⁾의 보고에서는 6 : 2 정도로 남자가 많았으나 Berry등¹⁾, 장 등⁹⁾은 남너 차이가 없다고 했다. 경직성 내시경 검사시 0.25%, 굴절성 내시경 검사시 0.04%에서 식도 천공이 일어난다고 한다. 1966년 Groves등⁷⁾은 기구조작에 의한 식도 천공 16예를 보고하였는데 식도 질환이 없는 9예와 식도 질환이 동반된 7예였다. 식도 질환이 없는 9예중 6예에서 경부식도파열이, 3예에서 흉부상부식도 파열이 있었다. 식도 질환이 동반된 8예에 선 흉부 하부식도가 6예, 이중 식도위유문부위 파열이 3예였다. 16예중 내시경 시술후 식도 파열이 10예, 소식자 식도 확장시술후 식도 파열이 6예였다. 1969년이 등⁵⁾은 부식성 식도염의 식도 확장시술후 4예에서,

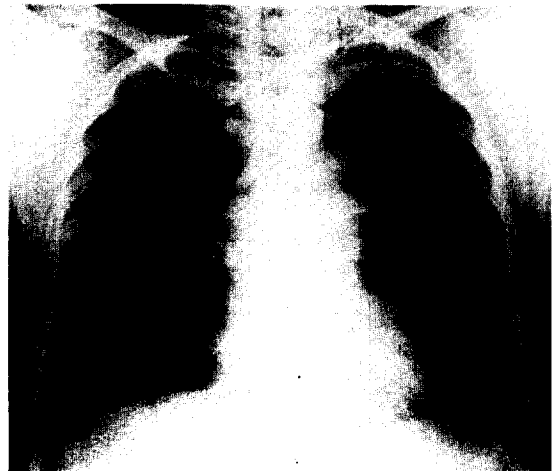

Fig. 4. Postoperative Chest PA; Subtle residual widening of superior mediastinum is noted. No active lesion on both lung fields.

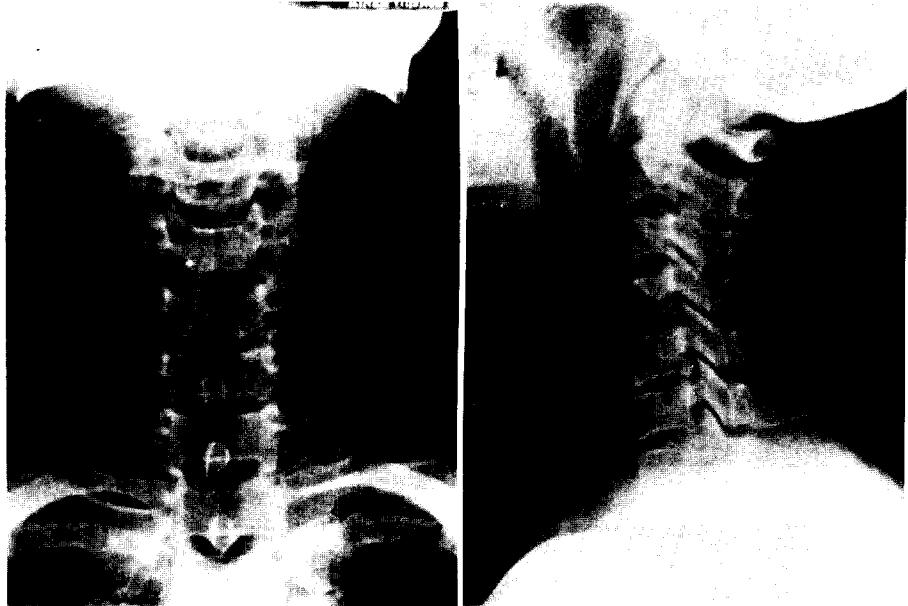


Fig. 5. Postoperative Neck AP & Lat; Decreased widening of the retropharyngeal space and return of the deviated trachea to normal position is noted. Also the degenerative spur on the 5th and 6th vertebral bodies is remained.

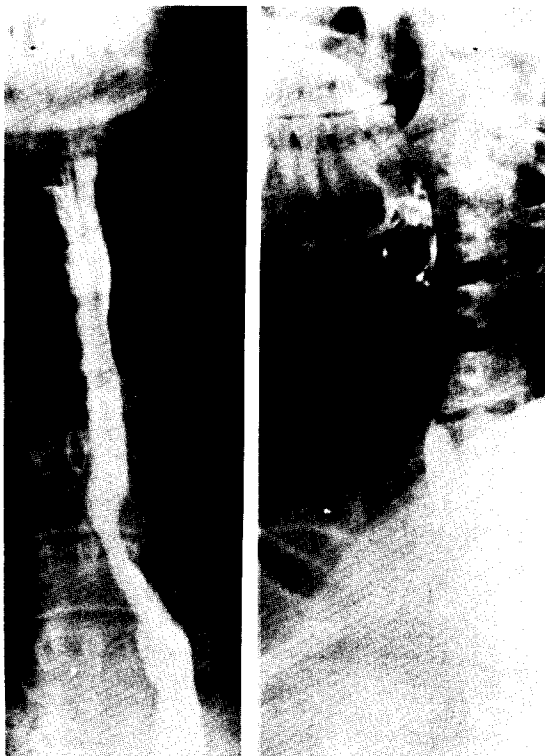


Fig. 6. Postoperative Esophagogram; Neither leakage nor other abnormalities of the esophagus are noted.

1972년 유 등⁶⁾은 기구조작후 44예, 1982년 장 등⁹⁾은 내시경 검사후 2예, 식도 확장시술후 4예를 보고한 바 있다. 식도 질환에 대한 검사나 처치의 기구조작후 식도 천공의 가능성을 항상 고려하고 있으면 조기 진단은 쉬워질 수 있다.

식도 천공의 원인을 보면 이 등⁵⁾, 유 등⁶⁾은 부식제 섭취후 생긴 경우가 대부분이었으나, 이 등⁸⁾, 장 등⁹⁾은 외부 손상에 의한 예가 가장 많았다고 보고하였다. 최근 외부 손상에 의한 천공이 증가하는 것은 가성소다가 세탁제로 쓰이던 1960년 이전과 가성소다가 세탁제로 쓰이지 않는 요즘과 시대적인 차이인것 같다¹¹⁾.

손상부위는 손상기전에 따라 식도 어느 곳이든 생길 수 있으나, 기구사용시 정상적으로 좁은 부위가 흔하고 가장 좁은 식도입구(esophageal introitus)에 가장 흔하다. 과거에 흔했던 것으로 경직성 식도경 검사시 경추의 과신전으로 인해 식도점막에 압박손상을 주게 되는 데, 특히 경추의 spur가 있을 때 천공의 가능성이 높아진다고 한다¹⁰⁾. 내시경 검사나 확장시에는 경부식도 후벽 천공이 많은데, 이는 해부학적으로 식도 내경이 좁아지고 식도벽이 제 6, 제 7경추에 눌리게 되는 장소이기 때문이다. Chevalier Jackson은 이상적으로 좁아진 장소를 "the gate of tears"라고까지 불

렸다. 저자 등은 이 해부학적 특성으로 인해 제 5, 6 척추에 생긴 spur로 인한 경부식도 천공을 경험하였다. 대동맥궁과 좌주기관지가 있는 부위에서의 천공은 드물며, 식도위 이행부위에서도 신생물이나 협착이 없는 한 잘 일어나지 않는다.

특발성 천공은 비록 구토없이도 심한 신체적 긴장, 출산, 경련, 무거운 물건을 든 후에도 생길 수 있다. 대부분 횡격막 직상부 즉, 하부식도 좌측 후방으로 터지고, 드물게는 식도중간부 우측으로도 터지고 통상 종축으로 파열된다. 좌측후방으로 많이 터지는 이유는 해부학적으로 식도하부에서 종축으로 향하는 근섬유 숫자의 감소와 식도벽으로 신경과 혈관이 들어가고 우측에 있는 간과 대동맥 같이 지지하는 기관이 없는 이유라고 설명한다. 한 등¹¹⁾은 40대 남자에서 구토후 생긴 횡격막 직상부 좌후방 식도 천공을 보고한 바 있다. 이물질 섭취후 생긴 식도 천공은 4세이하의 유소아에서 주로 손쉽게 얻을 수 있는 생활용품 등의 섭취로 생길 수 있고, 닭뼈나 지 등¹³⁾에 의하면 생선뼈 때문에 생길 수 있다. 한 등¹¹⁾은 식도 천공의 원인으로 음식물에 섞인 유리조각, 양말핀, 용수철 등을 경험했고, 이는 소아에서 cricopharyngeal muscle 직하부에 박혀서 이를 제거시에 식도에 손상을 줄 수 있다고 했다.

외부손상의 경우 교통사고, 칼, 총, 압력공기 등으로 인해 생길 수 있으며, 부위는 손상받기 쉬운 경부식도가 많지만, 총탄이나 도끼류의 수상부위에 따라 어디에나 가능하며 이 경우 심장, 대혈관 손상이 동반될 수 있다. 복부나 흉부둔상으로 인한 식도 천공은 특발성 천공과 유사한 기전으로 일어난다. 즉, 식도내압의 급작스런 상승이 요인이 된다. 따라서 복부 둔상 후 흉부 소견이 경미한데 호흡곤란이나 청색증이 심한 경우에는 일단 식도 천공을 의심해야 한다. 압력공기에 의한 천공은 주로 압축공기의 호스파이프를 물고 있다가 사고를 당하거나 타이어의 폭발 등으로 생길 수 있고, 천공 부위는 식도하부에서 잘 일어난다. 드물게는 탄산가스를 충전한 청량음료 마개를 이로 빼는 경우 병마개가 후두부를 파열시키고 상부식도에 손상을 주는 수도 있다. Dubost 등¹⁵⁾은 기관튜브 삽입시 튜브를 식도에 넣는 경우는 드물지만 경부식도 후벽에 손상을 주어 천공된 경우를 보고한 바 있다. 한 등¹¹⁾은 경운기 전복사고로 인한 흉부둔상후 생긴 1예, 압축공기 파열에 의한 1예, 개에 물려 생긴 1예 등을 보고하였다. 장 등¹⁴⁾은 휘발유 폭발에 의한 식도파열을

보고하기도 했고, 정¹²⁾은 타박상에 의한 식도와 기관의 동시파열을 보고하기도 했다.

증상을 보면 식도 천공후 가장 흔히 호흡곤란을 동반하는 급작스런 흉통이나 심와부 동통을 보인다. 이외 연하곤란, 경부동통 등 다양한 양상을 볼 수 있다. 수상후 수시간내에 고열이 나고 찬단아 늦어짐에 따라 종격동염의 증상이 나타난다. Loop 등¹⁶⁾은 흉강에 염증이 파급되면 흉수가 시간당 1000cc 씩 고이고 폐를 압박하여 종격동을 밀게 되고, 종래는 순환기 장애를 초래한다고 했다.

진단은 일단 천공을 의심하는 것이 중요하고, 특히 내시경 검사후 천공이 의심되고 연하곤란, 경부동통 혹은 압통이 있으면 즉시 식도조영술을 실시하는게 조기진단에 도움을 주며, 구토, 하흉부동통, 피하기증은 식도 자연천공의 의미심장한 징후라고 볼 수 있다. Mallory-Weiss syndrome과 감별해야 하지만 토혈역시 진단에 도움을 줄 수 있다. 대부분 환자에서 단순흉부 X-ray상 기흉, 흉수 혹은 수기흉을 나타내며, 7%에서 양측성 흉수를 볼 수 있다고 하며, 시간경과에 따라 종격동 확대 및 경부에서 공기음영을 볼 수 있다. 1974년 Rosoff 등¹⁷⁾은 식도 천공의 경우 단순흉부 X선 촬영만으로 61%에서 피하기증, 종격동기증, 기흉소견이, 22%에서는 농흉이나 폐렴소견이 나타나며, 17%에서는 이상소견을 발견할 수 없었다고 하였다. 이에 식도 천공이 의심되는 경우 천공부위를 확실히 규명하기 위하여 Lipiodol, Gastrograffin등을 이용한 식도조영촬영검사가 필요하며, 천공부위가 나타나지 않는 경우 좀 더 선명도가 좋은 Barium을 이용한 식도 촬영이 필요하다. Barium을 이용한 식도조영은 바륨어 염증조직에 이물질로 작용하기 때문에 금하나, 혹자는 바륨에 의한 조영이 식도천공을 증명하기에 더 유리하고, 수술시에 바륨을 세척할 수 있기 때문에 수용성 조영제보다 더 우수하다는 사람도 있다. 저자들의 예에서도 고열이 있었는데 이는 천공후 시간경과를 의미하며, 호흡곤란, 경부동통, 상부 종격동의 확장과 종격동염을 발견할 수 있었으나, 식도 촬영과 식도내시경검사에서 천공부위는 발견할 수 없었다. 감별해야할 질환으로는 Mallory-Weiss 증후군, 식도와 기관의 동시 천공, Boerhaave 증후군, 복부 손상 등 일단 의심해 보는 것이 중요하다고 하겠다.

치료는 천공부위, 천공원인, 합병증의 종류, 천공후 치료받기까지의 시간경과에 따라 다양해진다.

1977년 Mayer등¹⁸⁾, 김 등¹⁹⁾에 의하면 화학적, 세균학적 오염의 제거와 감염된 부위의 제거와 배농, 항생제에 의한 숙주 저항력의 증가, 적절한 영양 공급이 필수적인 치료방법으로 생각되고 있다. 경부식도 천공의 경우 그 진단이 비교적 용이하고 조기에 이루어지며 심각한 합병증이 드물기 때문에 치료후 예후도 좋다. 즉, 경부에 절개를 가하고 배농술을 실시하며, 이물질들을 제거하면 천공자체는 시간이 경과함에 따라 자연 치유된다. 저자들은 좌측 경부 절개후 배농하는 방법으로 좋은 결과를 얻었다. 흉부식도가 천공되면 합병증이 동반되어 치료방법도 다양해지며 천공부위는 염증이 심하여 직접 봉합치료하기는 곤란한 때가 많다. Keszler등³⁾은 일단 막힌 천공이나 고령의 환자, 수술 위험이 많은 환자에서는 보존적 요법 즉, 흉수, 수기흉을 치료하기위해 흉관을 삽입하고 항생제 요법 및 정맥고농도영양수액 요법을 시행하여 좋은 결과를 얻었다고 했다. 근본적인 치료방법은 천공부위를 봉합하고 주위 염증과급을 막기위해 배농하는 방법이다. 대체로 천공이 있고 24시간내에 수술이 가능한 경우에는 일차봉합이 가능하나 그이상 경과한 경우에는 patch나 T-tube를 이용한 수술을 할 수도 있다. Finley등²⁰⁾은 48시간 이상 경과된 식도 천공 8예를 개흉하여 직접 봉합함으로써 전예에서 좋은 효과를 얻었다고 했으며, 한 등¹¹⁾은 경부식도 천공인 경우는 절개배농술을 시행하였고, 하부식도 천공의 경우는 개흉술을 시행하여 천공부위봉합 및 경부식도 조루술 등을 시행하여 좋은 결과를 얻었다고 하였다. 1981년 오 등²¹⁾은 경부식도루조영술과 이중배액법에 의한 식도천공의 자연폐쇄치료법을 보고했다. 최근 적절한 배농부위의 선정과 신속한 배농, 수술후 집중치료의 향상, 항생제의 발달로 식도 천공의 치료가 많이 향상되어가고 있다.

예후를 보면 지극히 불량하나 최근 보다 적극적인 접근 방법으로 향상되고 있다고 본다. 예후에 영향을 미치는 요인으로는 천공과 수술까지의 시간이 가장 중요하고, 늑막강의 오염정도, 오염시킨 물질의 성질, 종격동 및 흉강의 배농여부, 체액, 전해질조절 및 혈장보충 등을 들 수 있다. 1975년 Sawyer등²⁾은 24시간내에 치료한 천공의 사망율은 13%이나 24시간이 지난 경우는 56%까지 증가했고, 위치에 따라서 경부식도는 사망율이 0인데 반해 흉부 및 복부식도는 35%의 사망율을 나타냈다고 보고한 바 있다. 1975년 Payne등²²⁾은 천공후 18시간 지나서 처치된 경우는 사

율이 60%이상이라고 했고, 1971년 Bolooki등²³⁾은 천공 즉시 진단이 내려져 수술한 경우 사망율이 35%이고 처치되지 않은 경우는 24시간내에 50%, 48시간내에는 90%가 사망한다고 보고했다. 1980년 Skinner등²⁴⁾은 24시간내 치료군에서는 사망율이 8.7%, 24시간이후 치료군에서는 29.2%의 사망율을 보고한 것을 보면 시간이 지연됨에도 불구하고 사망율의 감소추세를 보이고 있으며, 1982년 Sarr등²⁵⁾, Michel등²⁶⁾은 천공 24시간이후의 식도 천공 환자에서 임상 증상이 경미하고 국한된 종격동염, 국한된 늑막염, 패혈증의 증상이 없는 경우 고식적인 치료방법으로 치료가 늦은 경우에도 치료의 효과가 양호하다고 하였다. 1982년 장등⁹⁾은 24시간내 치료군에서 19예중 3예로 15.8%, 24시간이후 치료군에서 13예중 2예로 15.4%였다고 보고했다. 1986년 이 등²⁷⁾은 외과적 처치가 28시간 이상 지연되었던 6예중 1예만이 사망하였다고 하였다. 사인으로는 호흡부전 및 폐렴, 출혈, 질식, 패혈성 쇼크, 기존질환 등을 들 수 있으며, 치료가 늦어질수록 치명율은 높다. 처치후, 외상환자에서 폭넓은 관찰과 검사로써 조기에 진단하는 것이 선행되어 조기수술과 치료 즉, 내과 외과적인 처치를 병행함으로써 현저한 성과를 거둘 수 있을 것이라 사료된다.

결 론

본 중앙대학교 의과대학 흉부외과학교실에서는 제 5, 6 경추의 퇴행성 돌출부(degenerative spur)와 관련된 식도천공 1례를 치험하였기에 문헌고찰과 함께 보고하는 바이다.

REFERENCES

1. Berry, B.E., Ochner, J.L.: *Perforation of the esophagus. 30 review. J Thorac Cardiovasc Surg* 65:1, 1973
2. Sawyers, J.L., Lane, C.E., Forster, J.H., Daniel, R.A.: *Esophageal perforation. Ann Thorac Surg* 19:233, 1975
3. Keszler, P., Buzna, E.: *Surgical and conservative management of esophageal perforation. Ann Thorac Surg* 80:158, 1981
4. Abott, O.A., Mansour, K.A., Logan, W.D., Hatcher, C.R., Symbas, P.N.: *Atraumatic so called "Spontaneous rupture of the esophagus". J Thorac Card-*

- iovasc Surg 59:67, 1970
5. 이진우, 윤윤호, 정영환, 어수원, 문영식, 이동준, 김근호 : 식도천공에 대한 외과적 치료. 대한흉부외과학회지 2 : 147, 1969
 6. 윤희성, 이호일 : 식도천공 및 후천성 기관지루. 대한흉부외과학회지 5 : 45, 1972
 7. Groves, L.K.: *Instrumental perforation of the esophagus; What is the conservative management?. J Thorac Cardiovasc Surg 52:1, 1966*
 8. 이홍섭, 유희성 : 식도천공 9예 보고. 대한흉부외과학회지 11 : 85, 1978
 9. 장정수, 이두연, 강면식, 조범구 : 식도천공의 임상적 고찰. 대한흉부외과학회지 15 : 440, 1982
 10. Gibbon, J.H., et al: *Surgery of the chest. 4th ed. Philadelphia, Saunder, 1983*
 11. 한균인, 남구현, 홍장수, 이영 : 식도천공의 임상적 고찰. 대한흉부외과학회지 16 : 121, 1983
 12. 정윤재 : Blunt trauma에 관한 식도파열의 치험 1예. 대한흉부외과학회지 8 : 119, 1975
 13. 지행욱, 김근호 : 생선뼈에 의한 식도천공의 외과적 치료. 대한흉부외과학회지 6 : 95, 1973
 14. 장명규, 최광림, 이봉하: 휘발유 폭발에 의한 식도파열 1예. 대한흉부외과학회지 5:57, 1972
 15. Dubost, C., kaswin, D., Duranteau, A., Jehanno, C., Kaswin, R.: *Esophageal perforation during attempted endotracheal intubation. J Thorac Cardiovasc Surg 78:44, 1979*
 16. Loop, F.D., Groves, I.K.: *Esophageal perforation. Ann Thorac Surg 10:571, 1970*
 17. Rosoff, L., White, E.J.: *Perforation of the esophagus. Amer J Surg 128:207, 1974*
 18. Mayer, J.E., Munay, C.A. III., Varco, R.L.: *The treatment of esophageal perforation with delayed recognition and continuing sepsis. Ann Thorac Surg 23:568, 1977*
 19. 김주현, 김영태 : 식도자연천공 1예. 대한흉부외과학회지 11 : 232, 1978
 20. Finley, R.J., Pearson, F.G., weisël, R.D., Todd, T.R.J., Lives, R., Cooper, J.: *The management of nonmalignant intrathoracic esophageal perforations. Ann Thorac Surg 30:575, 1980*
 21. 오봉석, 최종범, 이동준 : 식도천공의 자연폐쇄 치료. 대한흉부외과학회지 14 : 77, 1981
 22. Payne, W.S.: *Management of esophageal perforation. Ann Thorac Surg 20:486, 1975*
 23. Bolooki, H., Aderson, I., Garcia-Rivera, C., et al: *Spontaneous rupture of the esophagus; Boerhaave syndrome. Ann Surg 174:319, 1971*
 24. Skinner, D.B., Little, A.G., Demoester, T.R.: *Management of esophageal perforation. Ann Surg 139:760, 1980*
 25. Sarr, M.G., Pemberton, J.H., Payne, W.S.: *Management of esophageal perforation. J Thorac Cardiovasc Surg 84:211, 1982*
 26. Michel, L., Grillo, H.C., Malt, R.A.: *Esophageal perforation. Ann Thorac Surg 33:203, 1982*
 27. 이두연, 백효재, 조범구, 홍승록 : 식도질환의 기계적 처치후 발생한 식도파열치험. 대한흉부외과학회지 19 : 744, 1986