

심장손상에 대한 임상적 고찰

— 8예 분석보고 —

이 필 수* · 박 도 웅* · 김 한 용* · 송 원 영* · 유 병 하*

— Abstract —

Clinical Analysis of Cardiac Injury

— A Report of 8 Cases —

P.S.Lee, M.D.*, D.W.Park, M.D.*, H.Y.Kim, M.D.*,
W.Y.Song, M.D.*, B.H.Yoo, M.D.*

Cardiac injury remains one of the most spectacular injuries which the present day cardiac surgeon is called upon to treat.

Eight consecutive patients with penetrating or blunt injury to the heart underwent operation at the Department of Thoracic and Cardiovascular Surgery, Masan Koryo General Hospital from April 22 '88 to April 6 '89.

1. Among the 8 cases of cardiac injured patients, 7 cases were penetrating injury (stab injury) and one case was blunt injury(traffic accident).
2. The site of cardiac injury was LV mainly and the next RV, SVC-RA junction in order.
3. The all patients were admitted to our hospital via ER and most of cases, CVP was elevated above 15 cmH₂O and 7 of 8 cases were shock state.
4. In 6 of 8 cases revealed cardiomegaly in simple chest X-ray.
5. 7 cases were operated through the median sternotomy, 1 case the right anterolateral thoracotomy.
6. Associated injuries in penetrating cardiac injury were Hemothorax, Pneumothorax, Sternal fracture, Lung laceration, LAD transection, in blunt injury Hemoperitoneum.

I. 서 론

외상성 심장 손상은 임상 영역에 있어서 긴급을 요하는 질환의 하나로서 사회의 산업화, 각종 교통 수단
의 증가와 고속화, 인간성의 흥포화로 날로 증가 추세
에 있다¹³⁾.

* 마산 고려병원 흉부외과
* Department of Thoracic and Cardiovascular Surgery,
Masan Koryo General Hospital
1989년 9월 21일 접수

한국의 경우도 예외는 아니어서 점차 심장 손상의
환자가 증가 추세에 있는 것으로 생각한다.

외상성 심장 손상은 그 기전에 따라 관통성 손상
(Penetrating injury)과 둔상성 손상(Blunt injury)으
로 나누고 병리 생리학적으로 심장 파열, 심장 좌상,
심실 충격파열, 방실 판막파열 등으로 분류할 수
있다.

심장 손상시 병원에 도착하기 전에 사망하는 예가
많고 그 예후는 손상의 기전과 부위, 병원 도착시의
환자의 상태등에 크게 영향을 받으며 다른 어느 장기

의 손상 보다도 긴급하고 정확한 판단하에 처치해 주어야 생명을 구할 수 있다는 점에서 흉부 손상 환자에 있어서는 수상 기전과 이학적 소견을 세밀히 관찰하고 즉각적인 적절한 처치를 하는 것이 매우 중요한 점이다^{1, 2, 15)}.

1897년 Rehn이²⁾ 심장 손상에 대한 성공적인 치험 예를 보고한 이래 치명적이라 생각했던 심장손상의 수술 성적은 점차 향상되어 보고되고 있다.

외상성 심장 손상시 혈심낭으로 인한 심장 압전을 초래하는 경우가 많으며 이 경우 종래에는 반복적인 심낭 천자와 혈·수액 공급이 치료 원칙이었으나 근래에 적극적인 조기 개흉을 함으로써 사망율이 현저히 감소하고 있다¹³⁾.

저자들은 1988년 4월부터 1989년 4월까지 마산 고려병원 흉부 외과에서 치험한 외상성 심장손상 8례를 비교분석하여 문헌 고찰과 함께 보고하는 바이다.

II. 증 례

1. 성별, 연령별 분포

심장손상 8예 모두 남자였으며 연령은 17세에서부터 46세까지로 8예중 6예가(75%) 10대와 20대였다.

2. 원인

8예중 7예가 관통성 심장손상이었고 이중 6예가 공격에 의한 자상이었으며 1예가 우발적인 사고에 의한 것이었다. 둔상성 심장손상 1예는 교통사고에 의한 것이었다(Table 1).

Table 1. Etiology of cardiac injury

Etiology	cases
Penetrating cardiac injury	
Aggression	6
Accident	1
Blunt cardiac injury	
Traffic accident	1
Total	8

3. 임상증상 및 이학적 소견

8예중 7예에서 내원시 의식은 명료 하였으며, 1예에서 혼미상태였다. 청색증은 7예에서 나타났다.

관통성손상 7예중 6예에서 좌측 전흉벽에, 1예에서

우측 전흉벽에 길이 1 cm에서 4 cm의 자상이 있었으며 이 자상은 주로 3번 4번 5번 늑간을 관통하였다(Table 2).

Table 2. Clinical data.

Case No	Age	Sex	External Wound		Cause of injury
			site	size	
1	25	M	Rt Ant 3rd ICS	2 cm	P
2	29	M	Lt Ant 5rd ICS	4 cm	P
3	46	M	Lt Ant 5rd ICS	1.5 cm	P
4	27	M	Lt Ant 4rd ICS	1 cm	P
5	19	M	Lt Ant 4rd ICS	1.5 cm	P
6	17	M	Lt Ant 3rd ICS	2 cm	P
7	17	M	Lt Ant 5rd ICS	2 cm	P
8	46	M	Lt Ant chest	-	A
Mean 28.3				2 cm	

P ; penetrating stab injury
A ; automobile traffic accident
ICS ; intercostal space

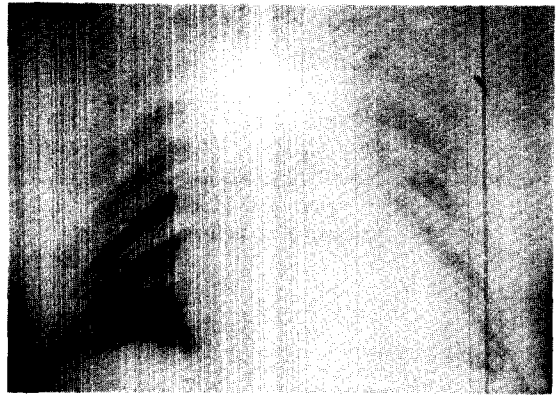


Fig. 1. Preoperative chest X-ray; Moderately increased cardio-thoracic ratio and diffuse haziness in left hemithorax.

맥박은 분당 54회에서 128회로 극도의 빈맥이나 서맥을 보이는 경우는 없었다.

중심정맥압은 6예에서 15 cmH₂O 이상이었고 8예 모두 수축기 동맥압은 80 mmHg 이하였다.

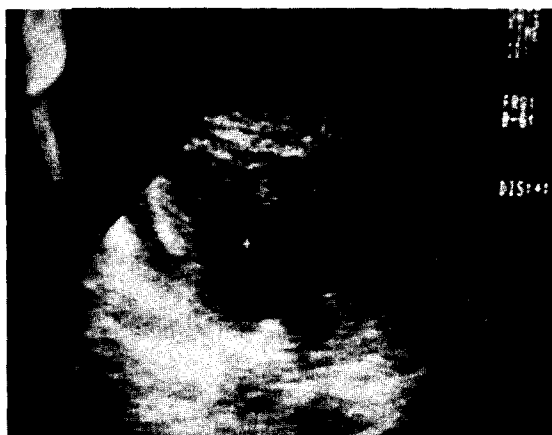단순 흉부X-선상 6예에서 심장비대 소견을 보였으며(Fig. 1), 7예에서 수흉이, 1예에서 수·기흉의 소견이 있었다(Table 3).

초음파 심장 검사를 시행한 5예 모두 심낭내 삼출액의 소견을 보였으며(Fig. 2), 심낭천자는 1예에서 시

Table 3. Initial clinical symptoms and signs.

Case No	Blood pressure (mmHg)	Pulse rate (rate/min)	Neck vein distension	Cyanosis	CVP (cmH ₂ O)	Cardiomegaly (Chest X-ray)
1	50/0	72/min	(+)	(+)	14	(-)
2	60/30	128/min	(++)	(+)	25	(+)
3	60/30	80/min	(-)	(-)	7	(-)
4	70/40	88/min	(+)	(+)	15	(+)
5	70/40	76/min	(++)	(++)	34	(++)
6	70/30	54/min	(+)	(+)	18	(++)
7	60/0	66/min	(++)	(++)	40	(++)
8	80/50	88/min	(+)	(+)	19	(+)

(-); no (+); mild (++); severe

**Fig. 2.** Preoperative echocardiogram; Moderate amount of fluid collection in pericardial space.

행하여 응고되지 않는 혈액이 천자되었다. 관통성 심장손상 7예에서 수상후 수술시작까지 소요된 시간은 15분에서 2시간 45분으로 평균 1시간 26분이었으며 (Table 4), 특히 7번예에서는 shock상태와 중심 정맥압의 현저한 증가, 수상부위와 방향등에 의해 심낭압전의 진단하에 바로 수술실에 들어갔으며 이때 심장정지가 와서 심폐소생술을 시행하면서 개흉을 하였다.

극적으로 생명을 구한 이 환자는 수상후 수술을 받을때까지 15분밖에 소요되지 않았다.

4. 수술 소견 및 방법

7예에서 정중흉골절개를 하였고 1예는 우측 전측방 흉강절개술을 시행하였다. 심낭내 혈액저류량은 최소 200cc에서 최고 700 cc까지 있었다.

손상부위별로 보면 좌심실이 4예, 우심실이 3예였으며, 1예는 상공대정맥과 우심방 사이에 열상이 있

Table 4. Operative findings and Method of operation.

Case No	Time to operation	Blood amount in pericardium	Injured area Site Size	Op method	Type of approach
1	2hrs 45min	200cc	SVC-RA Junction 2 cm	Mattress suture with pledget	A-L
2	2hrs 15min	500cc	RV 1 cm	same as above	M-S
3	1hr	300cc	LV 0.5 cm	same as above	M-S
4	1hr 35min	400cc	LV 1 cm	same as above	M-S
5	55min	600cc	LV 2 cm	same as above	M-S
6	1hr 15min	500cc	RVOT 2 cm	same as above	M-S
7	15min	700cc	LV 0.5 cm	same as above	M-S
8	13hrs 40min	500cc	RVOT 0.7 cm	same as above	M-S
Mean		463cc			1.2 cm

(-); no (+); mild (++); severe

었다.

심장열상의 길이는 0.5 cm에서 2 cm까지였으며 평균 1.2 cm이었다(Table 4). 모든 예에서 Mattress suture with pledget의 방법으로 손상부위를 봉합하였다.

좌심실열상 1예에서는 左前不降枝 관상 동·정맥(Left anterior descending coronary artery and vein)이 원위부에서 완전히 절단되어 있었다.

5. 병발손상

혈흉이 7예, 폐열상이 3예, 흉골골절이 2예였고, 늑간골절, 기흉, 복강내 출혈, 내유동맥(internal mammary artery)파열, 관상동·정맥의 左前不降枝의 원위부에서의 절단이 각각 1예였다(Table 5).

Table 5. Associated injury and treatment

Associated injury	No of case	Treatment
Hemothorax	7	Closed thoracostomy
Lung laceration	3	Simple closure of lung
Sternal fracture	2	observation
Rib fracture	1	observation
Pneumothorax	1	Closed thoracostomy
Hemoperitoneum	1	Explo-laparotomy
IMA rupture	1	Ligation of IMA
LAD transsection	1	Direct suture

IMA: internal mammary artery

LAD: left anterior descending coronary artery

6. 술후 합병증

술후 무기폐가 2예, post-pericardiotomy syndrome 2예 CLBBB가 1예에서 발생하였다(Table 6). Mortality는 없었다.

Table 6. Post-operative complication.

Complication	No of case
Post-operative atelectasis	2
Post-pericardiotomy syndrome	2
CLBBB	1

CLBBB: complete left bundle branch block

III. 총괄 및 고안

과거 수백년 동안 심장 손상은 치명적인 것으로 여겨왔다.

그러나 1829년 Baron Larry⁶⁾가 처음으로 실험용 개를 통하여 심장 손상시 심장 천자를 통하여 배액시켜 주므로써 이 손상이 반드시 치명적이지는 않다는 것을 보여주었다.

1895년 Cappelen³⁾은 처음으로 심장 손상 환자에게 단순 봉합을 시도하였으며, 1897년 Rehn²⁾은 우심실 관통 손상을 입은 환자에게 단순 봉합을 실시하여 처음으로 성공하였다.

20세기에 들어오면서 더욱 더 심장 손상의 기회가 많아지면서, 동시에 수술의 성공률도 높아졌다.

Kuffier⁸⁾는 305예의 보고에서 50.4 %의 성공율을 보여 주었고, Griswold⁷⁾와 Drye는 1933년~1953년 동안 108예에서 62.1 %의 성공율을 보여주었다.

최근 Maryland 대학병원에서는 1977년~1983년 사이의 64예의 보고에서 45명이 생존하므로써 70 %의 성공율을 보여주었다.

또한 Louisville 시립병원에서는 최근 27예중 7예가 사망하여 74.1 %의 성공율을 보여주었다.

우리나라에서도 심장 손상의 빈도가 높아지면서 여기에 대한 보고가 많이 되고 있다 이¹⁶⁾의 8례, 이¹⁵⁾의 13례가 보고되었으며 또한 성공률도 전자의 경우 75 %, 후자의 경우 92 %로써 점차 높아지고 있다.

외상에 의한 성장 손상은 칼, 총알에 의한 관통성 심장손상과 주로 교통사고에 의한 둔상성 심장 손상으로 나눌수 있다.

Dolis¹⁾는 1975년 그의 논문에서 심도자법 시행도중 Catheter에 의한 심장 관통이 있을 수 있다고 보고했다.

국내에서는 Catheter에 의한 심장압진이 흉에 의해 1례 보고되었다¹⁷⁾.

심장손상 특히 관통성 심장 손상시 우심실이 가장 손상받기 쉽고 다음으로 좌심실, 우심방순이다. 그밖에 상공대정맥, 하공대정맥, 대동맥, 폐동맥 순이다.

저자들의 경우 좌심실이 4례로서 가장 많았으며 Trinkle¹⁴⁾등의 보고와는 일치하지 않았다.

Wilson¹²⁾은 심손상시 우심실, 좌심실이 손상당할 가능성이 80 %라 하였다. 저자들의 경우에서도 8례중

7례가 이에 해당되었다.

또한 Wilson¹²⁾은 좌심방과 폐동맥 손상시 가장 사망율이 높다고 보고하였다. Hewitt¹¹⁾는 심실중격 파열 및 판막 손상의 예를 보고하였다. 따라서 심손상시 반드시 청진을 통한 심잡음의 유무도 확인하여야 한다고 하였다.

심장손상의 진단은 환자의 병력, 이학적 검사소견, 방사선소견, 심전도, 심장 초음파검사등 여러가지가 있으나 환자의 상태가 급할시에는 병력과 이학적 소견이 가장 중요하다.

Tassi & Davis⁹⁾는 심장손상으로 인한 shock 상태 시에는 정맥압과 말초혈액 순환상태는 평가하기가 곤란한때가 많으므로 오히려 현병력과 손상된 위치가 진단을 내리는데 더 도움이 된다고 하였다.

Richard & Szentpetery⁴⁾는 심장손상 환자의 80%에서 precordial, parasternal wound가 있다고 하였다.

Richard⁴⁾는 심장 손상 환자의 진단에 있어서 흉부 X선은 조금밖에 도움이 되지않으나 심낭내의 이물질이나 공기가 나타날수 있으므로 반드시 촬영해야 한다고 했다. 또한 심장비대는 심낭이 급성 심압전시에는 조금밖에 확장하지 않으므로 흉부X선상 심장비대가 나오는것은 드물다고 하였다. 따라서 흉부 X선상 심장비대가 없다고 할지라도 심낭은 유연성이 부족하므로 소량의 혈액일지라도 심기능 장애가 올수 있다는것을 항상 염두에 두어야 한다고 하였다. 응급실에서 심장외상의 진단시 심낭천자가 도움이 된다고 여러 학자가 발표하였다. Sugg⁵⁾등의 예를 보면 심낭천자를 39명 실시하였는데 그중 단지 9명(23%)만이 심낭속에 100~650 cc의 혈액이 저류되어 있음을 발견했다. 따라서 심낭에서 혈액이 천자되면 진단이 확실히 될수는 있으나 심낭천자시 혈액이 천자되지 않았다고 하더라도 심장압전을 배제할수는 없다고 하였다.

심장압전의 Beck's Triad는 모든예에서 항상 관찰되는것은 아니다.

Wilson¹²⁾은 그의 치험 200예중 88예(40%)에서, Yao¹⁰⁾는 35%에서 Beck's Triad의 모든예가 나타났다 보고하였다.

저자들의 치험8예에서도 Beck's Triad가 모두 나타난예는 3예에 불과했다. 그의 진단방법으로 심장초음파검사, 심장조영술, 방사선 동위원소 검사법(Radioisotope scanning)이 있으나 응급 상황에서는 시행하기가 힘들다.

일반적으로 환자상태가 극도로 불량한 경우 즉각 개

흉을 하고 비교적 환자상태가 안정된 경우 반복적인 심낭내 천자와 혈·수액 공급등을 통한 보존적인 치료를 했었으나 최근에는 일단 심장 손상시 심장 압전의 소견이 조금이라도 보이면 바로 개흉을 하는 경향이 있다.

Griswold⁷⁾는 일단 심장압전으로 진단이 내려지면 심낭천자를 시행하지 않고 직접 개흉을 하여 심장 손상부위를 봉합하는것이 좋다고 보고하였다.

Szentpetery⁴⁾는 응급실에서 수술실까지의 불필요한 지연은 심정지및 뇌손상을 유발시킨다고 하였다.

심장손상 환자의 예후는 손상을 일으킨 흉기의 종류, 사고후 적절한 치료를 받을때까지의 시간, 손상부위등 여러가지 인자에 의해 영향을 받는다.

그러나 입원시 환자의 상태가 가장 중요하다고 생각된다.

Griswold⁷⁾는 심장손상시 예후는 손상부위와 얼마나 빨리 처치로가 시작되었는가에 의해서 좌우된다고 주장했다.

Wilson¹²⁾에 의하면 수상후 30분이내 수술받은 환자에서는 사망율이 10%이하이나, 30분이후에 수술한 예에서는 사망율이 26%로서 높았고, 입원시 환자의 의식이 없는 경우는 사망율이 53%였다고 하였다.

Griswold⁷⁾는 그의 27예 보고에서 사고후 20분동안 특별한 치료없이 놓여진 환자들은 7예(25.9%)에서 사망했다고 보고하였다.

과거에는 심장손상시 대개 병원에 도착하기 이전에 사망하는 경우가 대부분이었으나 최근 들어서는 환자의 신속한 수송체계, 조기진단, 조기수술에 의해서 사망율은 크게 줄어들고 있다^{11,13)}. 치료는 과거에는 심낭천자를 반복하면서 혈·수액을 공급하는 비수술적·보존적 요법이 주된 치료법이었으나 최근에는 Levitski나 Bolanowski¹³⁾등은 모든 예에서 더 적극적인 방법으로서 수술이 좋다고 주장하였다^{4,11,13,14)}.

Richard⁴⁾는 모든 관통성 자상은 재발성 심압진(Recurrent tamponade), 감염, 사망, Pseudoaneurysm 형성방지를 위해 조기수술을 해야된다고 주장하고, 심낭천자는 단지 진단과 응급시에 한해서 유효하다고 하였다.

결론적으로 최근 추세는 수술시의 처사율에도 불구하고, 수술적 치료가 심장손상시의 주된 치료법으로 되어가는 추세에 있다^{4,11,13,14)}.

IV. 결 론

마산고려병원 흉부외과에서는 1988년 4월부터 1989년 4월까지 심장손상 8예를 치험하였기에 이를 원인, 내원시의 임상증상, 진단방법, 수술방법 및 수술조건, 병발손상 및 술후 합병증등으로 분류하고 이를 비교 관찰하였다.

1. 8예 모두 남자였으며 이중 6예에서 10대와 20대였다(75%).
2. 7예가 관통성 심장손상이었고, 예는 둔상성 심장손상 이었다
3. 술후 사망자는 없었다.

REFERENCES

1. Dosis, T.T., Magovern, G.J., Gay, T.C., and Joyner, C.R.: *Cardiac tamponade complicating percutaneous catheterization of subclavian vein. Surgery.* 78:261, 1975.
2. Rehn, L.: *Ueber penetrende Herzwunden und Herznalt. Arch, Klin. Chir.,* 55:315, 1897.
3. Cappelen, A.: *Vulnus cordis, Suture of hirtet. Nor. Mag. f. Laegevidensk.,* 11:285, 1896.
4. Szenpetery, S. and Lower, R.R.: *Changing concepts in the treatment of penetrating cardiac injuries. J. Trauma.* 17:457, 1977.
5. Sugg, W.J., Ecker, R.R., et al: *Penetrating wound of the heart: An analysis of 459 cases. J. Thorac. Cardiovasc. Surg.* 56:531, 1968.
6. Sur une blessure du pericorde suivie d'hydropericarde. *Bull. Sci. Med.,* 6:1, 1810.
7. Griswold, R.A., and Maguire, C.H.: *Penetrating wounds of the heart in pericardium. Surg. Gynecol. Obstet.* 74:406, 1942.
8. Kupier, D.H.: *Cardiac tamponade and death in a patient receiving total parenteral nutrition. J.A.M.A.* 230:877, 1974.
9. Tassi, A.A. and Davies, A.D.: *Pericardial tamponade due to penetrating fragment wounds of the heart. Amer. J. Surg.* 118:535, 1969.
10. Yao, T.S.T., Vanecko, R.M., Printer K, and Shomaker, W.C.: *Penetrating wounds of the heart; A review of 80 cases. Ann. Surg.* 168:67, 1968.
11. James W. Jones, M.D., Robert L, Hewitt, Theodore Drapan as: *Cardiac contusion: A capricious syndrome Ann. Surg.* 181:567, 1975.
12. Wilson, R.F. and Basset, J.S.: *Pentrating wounds of the pericardium and its contents. J.A.M.A.* 195:513, 1966.
13. Bolanowski, P.J.P., Swaminatham, A.P., and Neville, W.E.: *Aggressive surgical management of penetrating cardiac injuries. J. Thorac. Cardiovasc. Surg.* 66:52, 1973.
14. Trinkle, J.K., Marcos, J., Grover, F.L. and Cuello, L.M.: *Management of the wounded heart. Ann. Ann. Thorac. Surg.* 17:230, 1974.
15. 기노석, 오봉석, 이동준: 심장손상 13례에 대한 임상분석보고. 대한흉부외과학회지, 제17권 제4호, 1984.
16. 이성광, 박동식, 김종원: 심장자창의 수술치험 8례 보고. 대한흉부외과학회지, 제6권, 제2호 1973.
17. 조창환, 이명진, 홍승록: 각종원인에 의한 급성 Cardiac tamponade 6례보고. 대한흉부외과학회지, 제5권, 제2호, 1972.