

## 腸重積症의 외과적 고정수술 예

### 손 화 섭\*

어린 강아지와 고양이에 있어서 회충, 설사, 이물 등으로 인해 과도한 장연동 운동으로 인한 장중적증의 예가 저희 병원에 내원하는 사례가 많아 다소나마 회원여러분과 기술정보를 교환코저 1件的 수술예를 소개코저 한다.

일반적으로 장내 이물질로 인한 장폐쇄 특히 X-Ray에 투과되지 않는 장내 이물은 진단이 비교적 용이하지만 X-Ray에 투과성 이물질은 사실 우리임상 수의사에게 상당한 부담을 안겨주는 증예이다.

지난 88년 3월 29일 생후 3개월령의 도사 강아지(4.2kg)가 내원하였는데 축주(영일군 오천읍 문덕4동 허용화씨)가 말하는 history는 대략 3일전부터 절식상태에 빠졌고, 식물을 강제급여하면 완강한 구토를 하고 복부의 팽대, 팔죽같은 설사를 하였다는 증상을 호소해 왔다.

우선은 심한 탈수와 쇠약을 교정할 목적으로 Hartman dex를 IV하였다. 처음 의심된 것은 지금 국내에서 유행하는 Parvo viral gastroenteritis로 의심되었으나 38.7°C의 체온, 청진상 정상적인 장연동운동의 소실, gas와 액체로 충만된 현저한 복부팽대, 복통, Parvo virus vaccination의 확인, 혈액검사 소견상의 백혈구수의 현저한 상승 등 소견으로 미루어 볼 때 장폐쇄의 의심이 커서 콰벨린 0.12cc를 IV하고 X-Ray투시를 실시하였다.

투시결과 복부 좌측면에 굴곡된 검은 원기둥이 나타나 다시 X-Ray를 촬영한 후 현상이 실시되는 동안 진정된 개를 복부 촉진을 한 바 사각사각하는 촉감후부에 두께 3.5cm, 길이 15cm 가량의 딱딱한 소세지양 물체가 촉진되어서 장중적에 의한 폐쇄로 판단되었다.

황산바륨 50ml를 위 카테델을 통해 투여하고 계속적인 투시로 관찰함과 동시에 필요부위에는 촬영을 실시함으로써 장중적으로 확진 하였다. 축주에 사진 설명으로써 수술의 불가피성을 주지시켜 승인을 얻어 개복술을 실시하였다.

개복을 위한 마취는 콰벨린 0.1ccIV, Rompun 0.25cc, Ketamin 1cc를 투여해 만족할 만한 마취를 유도하였다. 복벽절개부는 좌측 측정중선(left paramedianincision)을 선택하고, 복벽절개후 중적부위를 복강외로 견인 노출시켰다. 중적부위의 장을 육안으로 관찰하니 장은 팽대되고 있고 색조는 경한 암적색 충혈을 보이고 있었다.

장중적은 상부 소화기인 공장이 회장내강으로 진입되어 있어서 JeJunoileal intussusception으로 판정하였다. 투시에서 검은 기둥은 X-Ray촬영상 희게 나타나고, 촉진시 사각사각하는 촉감을 가지던 부위는 환축이 섭취한 흙과 모래가 축적된 것이었다. 또 소세지양의 딱딱한 물체는 공장이 15cm 가량 회장내로 삼입되어 중적된 부위였다. 중적된 장벽은 외관상 괴사도

\*포항 손수의과병원

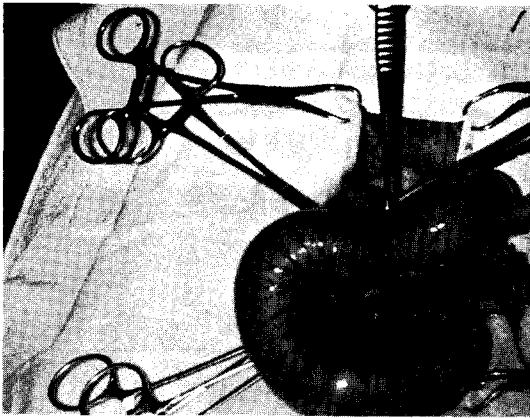


사진 1. 복강외로 노출시킨 중첩된 장

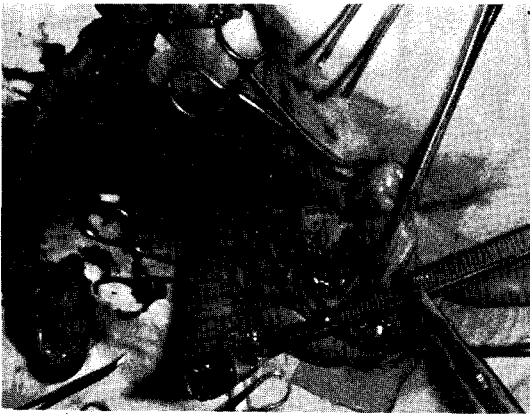


사진 2. 피사 천공된 장절을 적출함.  
절제한 두장의 단단을 볼 수 있음.



사진 3. 장 문합이 완료된 상태.

없고 비교적 신선하였으므로 조심스럽게 중적부위를 공장쪽에서 서서히 당기면서 결장쪽에 밀어 내었더니 중적이 풀리기 시작하였으나, 마지막 기시부를 펴서 조사해보니 이미 두곳에 천공이 생겨 있었고, 장내용물이 흘러나오기 시작하였다. 하는 수 없이 피사가 인정되는 20cm 가량의 장을 절제하기로 했다. 장 간막에 흐르는 혈관들을 3-4개씩 2-0 Cat gut로 결찰 후 피사부위 양단에 장감자를 장착하고 장의 양단을 절단하였고 생리적식염수액+항생제로 장을 깨끗이 세척한 후 장 물합술을 실시하였다.

공장과 결장의 단단의 굵기가 비교적 비슷하였으므로 수술의 편리를 위해 단단 물합술(end-to-end Anastomosis)을 하기로 대구 가축병원 이우열 원장과 의논 후 장 단단을 Lembert suture로써 물합하였다. 장간막은 장간막내로 장의 herniation를 방지키 위해 2군데를 봉합한후 복강내로 환납시키고 복강내에 항생제 첨가 Saline액 37℃을 주입하여 3~4회 세척한 후 복막, 근육, 피부를 봉합 하였다.

수술이 끝난후 Hartman dex 80cc를 수액하고 항생제는 수술 2시간전에 gentamycin 0.3cc, 수술후에 다시 gentamycin 0.3cc를 주사하였다.

후처치는 2일간 수액요법과 항생제 투여를 실시했고 3일째부터는 부드러운 유동식을 투여하고 5일 이후부터는 자유급식을 실시하여 환축은 완전히 원기회복하고 식욕도 되찾았다.

고통받던 동물이 회복되어 재롱떠는 것을 보니 다시 한번 수의사로써의 보람과 생명에 대한 경의감을 느끼며 가장 훌륭한 수의사가 되는 길은 우선 동물을 사랑하는 일이라는 말을 다시 한번 되새겨 본다. 미흡한 글이나마 회원 여러분에게 조금이나마 도움이 되기를 바라며 회원 여러분의 이 같은 예의 다른 좋은 경험과 조언을 주시기를...

감사합니다.