◆… 요통은 인간이 다른 동물과는 다르게두
◆…발로 걷기 시작하면서 숙명적으로 얻어진
◆…질환이다. 몸통의 모든 장기 즉 가슴과배
◆…속의 장기들이 척추의 앞에 매달려 있고
◆…그 외에 머리와 상지가 척추를 누르고있
◆…는 상태에서 요추부에 가해지는 과중한부
◆…담은 언제나 요통을 일으킬 요인을 갖고 있다. 더우기 자세의 이상이나 비만증등 과…◆
중한 체중 증가도 요통의 원인이 된다. …◆
이러한 이유로 40세이상된 사람치고 요통…◆
을 경험하지 않은 사람이 없을 정도이다…◆
그러나 요통은 반드시 척추에서만 생기는…◆
것은 아니다. 요통의 원인을 살펴보면 크…◆
게 5개로 구분된다. …◆

요통과 추간판탈출증

적당한 휴식·자세의 교정·온열療法실시
요추부補強 藥物요법으로90% 治療가능



崔 基 洪
〈梨花醫大 整形外科교수〉

◆장기성 요통 : 복강 또는골반내 장기에 원인이 있는 요통이다. 신장이라든가 특히 여성에서의 생식기 (자궁및 난소)를 포함한 골반내 장기에질병이 있을때 요통이 생긴다.

◆혈관성 요통 : 복부나 골반부및 둔부에 분포하는 혈관의 이상으로 혈류가 감소되어도요통 또는 좌골신경통까지도 유발시킨다.

◆신경성 요통 : 중추신경 계통의 이상으로 척수막의 염증, 신경계 자체의 종양성 질환에 의하여도 요통이 발생한다.

◆정신성 요통 : 순수한 정신적인 집착으로 요통이 초래되는 때도 있다. 드물기는 하지만 히스테리성 요통이며 감별에 많은 애를 먹는 요통이다.

◆척추성 요통 : 일반적인 개념상 진정한 요통이라고 할수 있는 것으로 척추골, 추간판및 이를 결합하고 있는 인대에서 발생하는 요통이다이제부터 척추성 요통에 관하여 더 자세히 살펴보고저 한다.

척추성 요통

척추에서 발생하는 요통하면 곧『추간판탈출증』(Disc)을생각하나 이것도 요통의 한가지 원인일뿐이다. 고로 요추부에발생하는 추간판의 만성 퇴행성 변화라든가 또는 추간판의 탈출증을 논하기 전에 기타 척추성 요통의 원인도 간단히집고 넘어가야 하겠다.

우선 척추골 자체에 원인이 있는 척추골절, 급성 또는 만성적 척추의 염증이 있으며양성 혹은 악성종양 (암) 도 있고 골이 약화되는 골다공증이 있다.

또 척추골이 전방으로 미끄러져 나가는 척추전위증이 있으며 이때도 추간판탈출증과같은 요통이 올수 있다. 그외에 여러가지 원인으로 천장골관절의 이상이 있다. 이는 척추의 아래뼈와 골반골의 관절로불안정 또는 강직성 척추염의 시초에 이곳부터 통증이 시작되는 곳이다.

척추는『디스크』(추간판) 관절부의 이상만 있는 것은 아니고『디스크』관절이외의 소관절과 척추간의 인대의 파열, 염좌및 척추를 움직이는 근육의 이상등 주로 허리를 삐었다는 개념하의 요통이 있다. 이러한 요통도 추간판 탈출증에 포함하여 생각하게 되는데 성인병으로서의 요통하면 이러한 요통과 전술한것중에서 골다공증및 척추전방 전위증들이 주원인이라 하겠다.

이상과 같은 여러가지를 종합하면 요통이라 하여도 단순한 것이 아님을 알수 있어일단은 전문가를 거쳐야 하겠다는 생각이 들것이다.

이제는 요통과 추간판 탈출증의 본래의 목적으로 돌아가 요부염좌등 성인들의 비만 또는 운동부족에 의한 요통과추간판탈출증을 집중적으로 논하여 보자.

추간판은 척추골체의 사이에 존재하며 23개가 있다. 이중파열탈출을 자주 일으키는 것은 제4, 5요추간과 제5요추 및 제1선추간의 추간판이다. 아래쪽에 위치하여 가장 무리한힘이 가해져서 퇴행변성을 일으키기 쉽기 때문이다.

그러나 전체 요추부의 추간판이 있는 척추관절은 전반적으로 퇴행변화가 잘 발생하는 곳으로 추간판 탈출증뿐만 아니라 관절의 퇴행성 변화만으로도 요통을 유발하며 추간판이 팽윤되거나 탈출되어 신경의 압박증상을 일으키는 전형적인 탈출증은 숫적으로 그렇게 많은 것은 아니다. 성인에서 요통은 자세이상, 급성염좌 또는 퇴행성변화인 요추의 골성관절염이 대부분을 차지하며 이는 요통이 있을뿐 하지로의 방사통은 없다. 고로 요통이있다고 하여도 좌골신경을 자극하는 하지 특히 슬관절보다아래쪽에 감각이상이나 통증등의 반사통이 없으면 이는 추간판 탈출증이라고 할수 없다. 이러한 요통은 적당한 휴식, 자세의 교정, 온열요법및 요추부를 보강하는 운동치료와 경한 약물요법으로 요통의 치료가 가능하다. 일반적으로 성인에 발생한 요통중 전술한 감염, 종양및 선천성인 것들을 제외한 퇴행변화에 기인된것의 9활정도는 이와 같은 치료로 치유될수 있으며 나머지 10%정도가 보다 세밀한 추간판의 퇴행팽류 또는 파열의 검사가필요하고 수술 또는 준수술적치료가 필요하다.

탈출증을 일으켜 문제되는추간판은 척추골 사이에 있는원판형이며 주위는 결체조직으로된 섬유윤이 있고 내부에는『제라틴』상의 유동체인 수핵이 있다. 변성을 일으키면 섬유윤이 얇아지고 수핵이 척추의압박으로 밀려나가 섬유윤이 팽대해진다. (1도A) 팽대해진 추간판은 옆을 지나가는 좌골신경근을 압박하게 됨으로 요통과 방사통을 일으키게 되는것이다. (1도B) 이것이 더 진행되어 섬유윤이 파열되면 변성된 수핵이 삐저나와 계속 신경근을 압박하며 수술적인 제거를 하지 않고는 치유시킬수 없게 된다. 탈출된 수핵이 신경근을 압박하는 위치에 따라서 (1도C) 환자의 자세도 다르며 자극받는 신경근에 의하여 검사소견도 달라진다.

특수검사는 척수강에 조영제를 주입하고 X-선을 찍거나 컴퓨터 단층촬영을 한다. 또척추간판에 직접 주사침을 삽입하여 조영제를 넣고 촬영하면 수핵의 변성, 파열을 완연하게 알수 있다. 특수검사로 추간판이 신경근을 압박하는 소견이 있을 때는 수술로 제거하거나 또는 변성된 수핵에 용해제를 주입하여 이를 녹여 내는 치료를 한다. 근래는 수술대신터빈과 흡인기가 달려 변성된추간판을 깍고 이를 흡인하여간단한 절개로 수술과 같은 목적을 달성할수 있는 치료법이 개발사용되고 있다.

이상 요통의 원인 전반에걸쳐서 논하고 퇴행성 요통과추간판 탈출증에 관하여 기술하였으나 요통및 좌골신경증상을 동반한 것이라 할지라도 우선은 비수술적으로 1~2주일간 치료를 하는 것이 원칙이다. 이에도 호전되지 않을때 적극적인 치료를 전제로 특수검사를 하여 추간판의 신경근 압박이 완연히 확인될때 이를용해시키거나 제거하는 준수술또는 수술치료가 요망된다.

◆요통및 좌골신경증상을 동반한 요통이라 할지라도 우선은非手術的으로 1~2주 치료후 호전되지 않을때 특수검사등을 통한 수술치료를 하여야 할것이다.(사진은 記事특정사실과 관련없음)

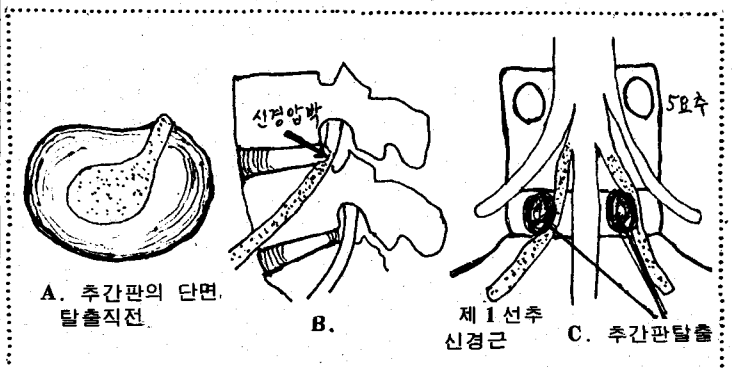

〈그림 1〉 추간판탈출과 신경근 압박

静脈注射用 γ-Globulin

아이.비-글로불린

●효능·효과 : 중증감염증에 항생물질과 병용투여, 특발성 혈소판 감소성 자반증(I.T.P), 저·무 감마글로불린혈증.
●포장단위 : 500mg/vial, 1,000mg/vial, 2,500mg/vial

GREEN CROSS 주식회사 녹십자
●본사 : 584-0131(代) ●판매 : 서울925-0131, 부산83-8977, 대구352-4911, 대전623-0131, 광주56-5781, 전주3-7310, 마산2-4991, 원주42-2759, 청주52-8661, 인천73-0132