

## 악성 섬유성 조직구조의 1례

- 증례보고 및 문헌적 고찰 -

서울대학교 치과대학 구강외과학교실

교수 민 병 일

- ABSTRACT -

### MALIGNANT FIBROUS HISTIOCYTOMA IN MAXILLA REPORT A CASE AND REVIEW OF LITERATURE

Byong Il Min, D.D.S.

*Department of Oral Surgery, Division of Dentistry, Seoul National University*

The malignant fibrous histiocytoma is a rare malignant tumor in oral and maxillofacial region. The author has experienced a case of malignant fibrous histiocytoma occurred in left maxilla of 43 year old male. The maxillary sinus was destructed on x-ray finding. The histologic pattern of the tumor was designated as storiform-pleomorphic type. The tumor was excised surgically accompanied radiotherapy.

#### I. 서 론

- 목 차 -

- I. 서 론
  - II. 증례보고
  - III. 고 찰
  - IV. 요 약
- 참고문헌

악성 섬유성 조직구조종(Malignant fibrous histiocytoma ; 이하 MFH라 함)은 조직구와 섬유아 세포로 분화하는 세포로 구성된 종양인 섬유성 조직구조종(fibrous histiocytoma ; 이하 FH라 함)의 악성형으로 조직 병리학적으로 FH와 유사한 양상을 보이며 임상적으로는 악성 종양의 특성도 나타내 신체 여러 부위에서 다발한다.<sup>1,2,3,4)</sup>

이종양은 과거에는 여러가지 명칭으로 불리워졌

으나<sup>5)</sup>, Kempson and Kyriakos(1972) 등이 처음으로 MFH로 기술한 이후 수많은 증례가 보고되어 왔으며<sup>12)</sup>, 악안면 영역에서는 매우 드물게 발생하는 것으로 알려졌다. Thompson과 Shear 등은 비강과 부비강, 그중 특히 상악동에 가장 호발한다고 보고하였다.<sup>2)</sup>

임상적 소견으로는 병소의 종창을 보이는 경우가 많으며 임파절로의 전이가 초기에 나타나는 것으로 알려져 있으며<sup>6,7)</sup>, 그와 다른 악성 종양과 마찬가지로 괴막형성이 없고 부분적으로 peripheral circumscription이 존재하는 것으로 보고되어왔다.<sup>2)</sup> 방사선 소견에서도 마찬가지로 대부분이 악성 종양의 특성을 나타내는 것으로 알려져 있어<sup>6)</sup>, MFH이외에 fibrosarcoma나 reticulum cell sarcoma로 자주 진단되어왔다.<sup>7)</sup>

병리조직학적 소견에 관해서는 이미 보고된 예가 많으며, 대부분이 공통적으로 섬유아세포, 조직구, 포말세포, 다형성 세포, 다형성 거대세포, 그리고 염색세포의 침윤을 기술하였으나<sup>1,5,7,8,9,10,11,12,13)</sup> 그 외에도 다양한 소견을 보이기 때문에 진단과 분류에 문제를 제기하기도 한다.<sup>5,12,14,15,16)</sup>

초기에는 이러한 소견을 보이는 종양의 기원에 대해 Stout가 섬유아세포에서 기원한다는 unitarian hypothesis가 제기되었으나<sup>1)</sup>, 그후 Aubick에 의해 반론이 제기되었으며, 지금은 한 종류의 간엽세포가 두가지 형태의 세포 즉 fibroblast와 histiocyte로 분화한다는 dual differentiation theory가 지배적이다.<sup>17,18,19)</sup>

원인에 대해서는 여러 학자들이 연구하여 왔으나 아직까지는 확실한 병인론이 밝혀진 것이 없다.  
(5,9,20,21,22)

저자는 악안면 영역에서 드물게 발생하는 MFH 1례를 경험하고, 이를 임상적 및 조직학적으로 관찰한바 있어 이를 보고하는 바이다.

## II. 증례 보고

본 환자는 43세 남자로서 좌측 상악골에 둔통을 주소로 내원하였다. 본 병원에 입원할 당시에는 둔통이 존재하고, infraorbital area에 둔통을 호소하였고 nasal discharge를 보여주었는데 좌측보다는 우측이 더 심하였다. 그외, 주 병소로 생각되어 지는 제

2 소구치와 제 3 대구치 사이의 상악 우측 치조정에는 직경이 5mm되는 궤양이 존재하였으며, 주변 조직은 fluctuant surface로 덮여있었으며, 제 3 대구치는 촉진에 반응하였고 치아 동요도를 보여 주었다.

방사선 상에서는 우측 상악 구치부 치조골과 우측 상악동의 측벽이 심하게 파괴되었으며, 협골의 일부와 안와저의 일부까지 파괴된 양상을 보여 주었다. C·T상에서는 종물이 우측 상악동을 차지하고, pterygoid fossa로 연장된 소견을 보여 주었다. 그 외에도 방사선 소견과 마찬가지로 상악동의 전 측벽에 bone erosion과 destruction을 보여주었다.

Chest x-ray상에서는 활동성의 병소는 발견할 수 없었으며, Bone scan상에서도 전이 병소는 발견할 수 없었다. 그 외, WBC count가 약간 증가한 외에는 실험실 소견은 모두 정상이었다. 또한 안와저의 골 파괴 때문에 안과적인 검사를 시행하였으나 정상이었다.

환자는 3년 전부터, 양쪽 비강에서 discharge가 있었는데 환자는 이것이 pus인지 bloody discharge인지 구별하지는 못하였다. 이 당시 ENT(L/C)를 내원하였는데, 1주일 동안 투약을 받고 증상이 완화되었다고 한다. 그후, 2년후 우측 상악 구치부에 둔통이 있고, 또 다시 nasal discharge가 있어 치과(L/C)에 내원하였는데 치주염의 진단 하에 동측의 제 2 대구치를 발거 하였다. 이때도 환자는 간헐적인 둔통이 존재하였으며, 계속적인 둔통이 있었다고 하였다. 그후, 3달후 다시 동측의 둔통으로 제 1 대구치를 발치하였는데 발치와의 치유과정에는 아무 이상이 없었으며, 역시 마찬가지로 nasal discharge, dull pain, intermittent headache가 존재하였다. 본 환자는 본 병원에 내원하기 10일전에 시내의 모 병원에 같은 주소로 내원하였는데 이 때의 진단을 편평상피 암종이었다.

환자의 과거 병력에는 12-13년전에 peptic ulcer로 투약을 받은 외에는 특별한 것이 없었으며, 가족력으로 부친이 stomach carcinoma로 사망하였다고 하였다.

환자는 편평상피암종의 임상 진단 하에 편측 상악골 절제술을 시행하였으며 이차적으로 방사선 치료를 겸하였다.

육안 소견으로, 적출된 병소는 비교적 뚜렷한 경

계를 보여주었으며, 절단시 회백색의 단면과 부분적인 괴사와 출혈 소견을 보여주었다. 현미경상에서는 섬유아세포가 storiform을 이루는 소견이 predominant하고 부분적으로 포말세포, 염증세포의 침윤, 특히 임파구의 침윤이 많이 관찰되었다. 그의 악성 종양의 특징인 pleomorphism과 많은 세포 분열을 보여주었다. 본 증례는 MFH로 storiform-pleomorphic type으로 분류하였다.

### III. 고 찰

섬유성 조직구종(fibrous histiocytoma)은 섬유아세포와 조직구들로 구성된 종양으로 대부분 연조직에 호발하나, 골조직 및 다른 장기에서도 발생한다.<sup>2,3,4)</sup> 섬유성 조직구종이라는 명칭은 Stout와 Latters에 의하여 최초로 사용되었고<sup>1)</sup>, Enzinger등은 WHO의 연조직종양의 조직학적 분류에 이 명칭을 새로이 삽입하였다.<sup>23)</sup>

이러한 FH의 기원에 관해서는 여러가지 가설이 많았으나, 최초로 Stout가 FH에서 나타나는 조직구는 facultative fibroblast라는 unitarain origin을 주장하였다.<sup>30)</sup> 그러나, 그후 1971년에 Merlow등은 이러한 종양에서 histiocyte와 fibroblast의 이면성 세포군을 확인하였으며, Carsten과 Schrodt(1974), Katenkamp와 Stiller(1975), Taxy와 Batifora(1977)도 같은 소견을 발표하였다.<sup>9,24,25,26,27)</sup> 또한 Aubock(1975)는 dermatofibrosarcoma protuberance, dermatofibroma, fibroxanthoma, histiocytoma등의 전자현미경 연구에서 histiocytoma는 histiocyte에서 기원하며, 나머지 세 종류의 종양은 fibroblast에서 기원하며, 나머지 세 종류의 종양은 fibroblast에서 기원한다고 발표하였다.<sup>(17)</sup> 후에 Stout와 Lattes(1967)는 FH는 fibroblast와 histiocyte 양쪽으로 분화하는 세포에 의해 발생한다고 설명하였으며,<sup>1)</sup> Blitzer(1977), Fu(1975)등은 종양조직을 배양한 바 FH의 기본세포는 조직구임을 밝혀냈고 이 조직구가 경우에 따라 종양의 섬유아세포 성분으로 화생한다고 보고 하였다.<sup>5,8)</sup> 또한 Fu등은 MFH가 조직구상(histiocyte-like) 또는 섬유아세포상(fibroblast-like)의 세포로 이루어져 있음을 광학현미경과 전자현미경상에서 확인하였고 종양조직의 배양에서도 같은 세포를 관찰하고 이 종양의 주세포

인 이들 주 세포가 미분화 stem cell에서 유래되었을 가능성을 제시하였다. 이러한 가설은 현재까지는 가장 적절한 가설로 받아들여지고 있다.

과거에는 이러한 FH에 악성의 형태가 정말로 존재하는가에 여러 논란이 있었으나 Kempson과 Kyriakos(1972)가 30case의 연조직 종양을 재검토하여 FH와는 조직학적으로 유사하나, 미분화 다핵세포와 다수세포분열을 보이면서 전이를 하는 종양을 분류해 내고 이를 fibroxanthosarcoma라고 명명하였으며 이러한 것이 FH의 악성 형태(MFH)라고 발표한이후<sup>12)</sup> 악성형태의 존재를 인정하고 있다.

이러한 MFH는 대개 하지, 하지, 그리고 복막후강에 호발하는 것으로 알려져있으며, 두경부에서는 드물게 발생한다.<sup>2,3,28)</sup> 그러나, Thompson과 Shear(1984)는 두경부의 MFH의 발생빈도를 연구하고 비강, 부비강, 특히 상악동에 MFH가 호발한다고 발표한바있다.<sup>2)</sup>

MFH는 주로 연조직에 발생하는 종양으로 인식되어져있어, 초기에는 골조직의 MFH는 다른 진단명으로 진단되어져왔었다. 그러나, Feldman과 Norman(1972)등은 최초의 진단때 골에 병발되어 있는 9증례를 발표하였으며<sup>6)</sup>, Spanier(1975)등은 400례의 원발성 골종양을 재분류하여 11례의 MFH를 감별하였다.<sup>7)</sup> 그의 Dahlin(1977)등은 골조직에 병소를 가지고 있는 962례의 osteosarcoma와 158례의 fibrosarcoma에서 35례의 MFH를 감별함으로써<sup>4)</sup> 골조직내에도 MFH는 존재하는 것으로 인식되어지고 있다.

병리조직학적 특성은 여러학자들에 의해서 많은 연구가 발표되어져 왔는데 대부분, 조직구(및 포말세포), 방추세포(와 storiform pattern), 다핵세포(Touton and tumor type)등이 주로 많이 관찰되고 그의 염증세포의 침윤, mitoses, pleomorphism등도 관찰되어진다.<sup>1,5,7,8,9,10,11,12,29)</sup> 그러나, MFH의 조직소견은 이외에도 다양한 소견이 많고, 또한 유사한 소견을 가지는 여러 형태의 종양이 있어 진단과 분류에 어려움이 많다.<sup>5,14,30)</sup>

이러한 제한성에도 불구하고 다양한 조직학적 소견을 바탕으로 여러가지 분류법이 발표되었는데, Enzinger(1977)는 storiform-pleomorphic, myxoid, giant cell, inflammatory, angiomatoid type등 5가지 형태로 분류한바 있으며<sup>38)</sup>, Kearney(1980)등

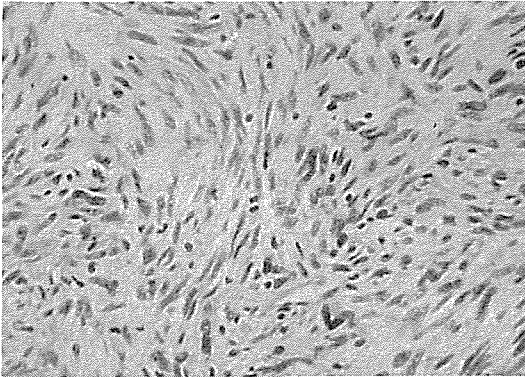


Fig. 1 : 섬유아 세포와 조직구가 함께보이며 중심부에 세포분열, 그리고 염증세포의 침윤을 관찰할 수 있다. (X 100)

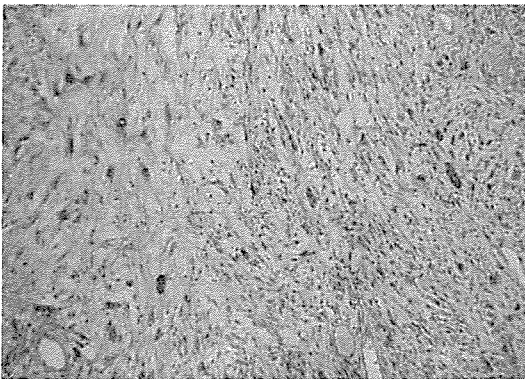


Fig. 2 : 조직구로 보이는 large giant cell, 포말세포, 그리고 염증세포의 침윤이 보인다. (X 40)

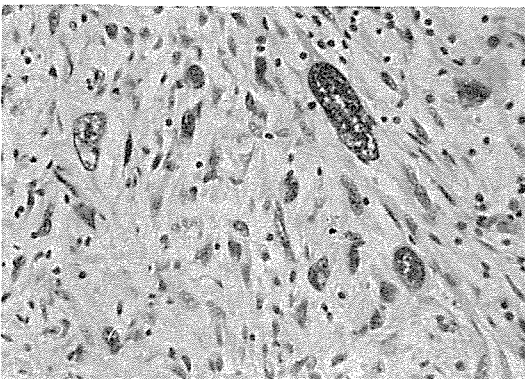


Fig. 3 : stypical bizarre giant cell, 섬유아 세포, 그리고 염증세포의 침윤이 관찰된다.

은 fibrous, giant cell, inflammatory variant로 분류하였다.<sup>31)</sup>

이종양은 Kempson과 Kyriakos(1972) 등이 처음으로 기술한 이후 수많은 증례가 보고되어 왔는데 대부분이 연조직에서 발생한 예이고 골조직에서의 발생은 드문 것으로 알려져있다.<sup>2,3,4)</sup> Dahlin(1977) 등은 과거 골조직에서 발생한 osteosarcoma와 fibrosarcoma로 진단된 레에서 35례의 MFH를 감별하였는데, 평균연령은 35세이고 상악과 하악에 발생한 레는 각각 1례씩이었다.<sup>4)</sup> 그 중 남자는 15례이고 여자는 20례였으며, 35명의 환자중 19환자에서 예후를 검토하였는데, 10명이 5년이상 생존하였고, 그 중 4명은 15년이상 생존한것으로 보고하였다. 이 10환자중 3명은 최초로 치료후 전이와 함께 6-7년후 죽었으며, 한 환자는 7년뒤에 pulmonary metastasis로 죽었다고 발표하였다. 그의 증례에서는 임파절 전이는 없었으나, 다른 저자들의 증례에서는 높은 임파절 전이률을 보여주었다.<sup>6,7)</sup>

Spanier(1975) 등은 골조직에서 발생한 11례의 MFH를 발표하였는데, 그중 9례는 pulmonary metastasis를, 3례는 임파절 전이를 보여주었다.<sup>7)</sup> 남자와 여자의 비율은 4 : 7로 여성에게 호발하였으며, 연령 분포는 18-68세로 평균 연령은 44세이었다. 그는 환자들의 공통적인 임상증상은 동통과 병적골절이라고 하였으며, 과거의 방사선 소견은 fibrosarcoma, reticulum cell sarcoma, osteolytic osteosarcoma라고 하였다.

Huvos(1976)는 골조직에 발생한 18례의 MFH를 발표하면서 자신들의 증례에서는 67%의 5년 생존률을 관찰하였다고 발표하였다.<sup>3)</sup> 18례중 남자환자와 여자 환자의 비율은 11 : 7이었으며, 연령은 7-57세로 평균 연령은 28세였다. 그는 특히 남자환자의 평균 연령은 36세인데 비해 여자환자의 평균연령은 17세라고 기술하면서 여자에게서는 발병이 남자에 비해 젊은 연령에 일어난다고 주장하였다.<sup>34)</sup>

Blitzer(1977) 등은 두경부에 발생한 MFH 3례를 보고하면서 문헌 고찰을 통하여 남 녀환자의 평균 연령은 43세이나, 남자환자의 경우는 47세이고 여자 환자는 30세라고 기술하면서 Huvos의 주장을 뒷받침하였다. 그는 또 본 증례에서 성별비율은 남자 대 여자가 3 : 1로 남자에게서 호발한다고 발표하였다.

그외 Spanier(1975) 등은 11례를 발표하였으며<sup>7)</sup>,

Newland(1975)는 특이하게 verbebrae에 발생한 1례의 MFH를 보고하였다.<sup>32)</sup>

MFH의 원인은 아직까지 잘알려진 것은 없으나, Gonzales(1970) 등은 radiation에 의한 intracranial MFH를 보고하였다.<sup>21)</sup> 그의 Fretzin과 Helwing(1973)는 predisposing factor로 solar 또는 ionizing radiation을 제시하였으며<sup>22)</sup>, Pradham(1974) 등은 rat에서 tannin을 포함한 plant extract를 subcutaneous injection함으로써 FH와 유사한 종양을 유발하였으며<sup>20)</sup>. Fu(1975) 등은 전자현미경 소견에서 viral origin을 주장한바있다.<sup>8)</sup>

또한 몇몇 저자들은 MFH와 다른 질병과의 상관관계를 조사하였는데, Mirra(1974) 등은 sickle-cell anemia와 병발한 2례, Caisson disease와 같이 발생한 2례, 그리고 bone infarction이 있는 곳에 발생한 2례를 발표하였다.<sup>33)</sup>

MFH의 치료법에 관해서도 여러가지 보고가 있는데, Spanier(1975) 등은 화학 요법으로 Adrimycin과 DTIC를 제시하였으며, 전이 병소의 경우는 구성 세포의 종류에 따라 치료를 한다고 하였다. 즉 그는 전이 병소가 주로 조직구로 이루어져 있다면 방사선 치료를 추천하고, 전이 병소가 섬유아세포로 구성된 경우는 외과적인 치료를 추천하였다.<sup>8)</sup> 또한 역시 Leite(1977) 등도 Adriamycin이 가장효과적인 치료약이라고 발표하였으며<sup>34)</sup>, Blitzer(1977) 등은 광범위한 국소적 절제가 가장 좋은 치료법이라고 보고하였다. Feldman과 Norman(1972), Soule과 Enriquez(1972), Taylor와 Helwing(1962), Spector와 Oguras(1974) 등은 방사선치료는 좋은 효과를 기대하기 어려워 수술에 위험이 따르거나 수술이 불가능한 재발이나 전이 병소에만 국한되어야한다고 주장하였다.<sup>6,13,15,35,36,37)</sup>

본 증례는 악골에 드물게 나타나는 MFH 1례를 경험하고, 임상, 조직 소견과 문헌을 검토하여 MFH의 Clinicopathologic correlation과 올바른 치료법을 제시하고자 보고하는 바이다.

#### IV. 요 약

1. 본 환자는 43세 남자로서 우측 상악골에 동통을 주소로 내원하였다. 방사선 상에서는 상악동을 파괴하고 주변 조직으로 파급되는 악성종양의 소견을 관

찰할수 있었다.

2. 병리 조직 소견상에서는 storiform form이 대부분이었고, 부분적으로 포말세포와 염증세포의 침윤을 관찰할 수 있었다.

3. 병리 진단을 Malignant Fibrous Histiocytoma로서 Storiform-Pleomorphic type으로 분류하였다.

4. 본 증례는 Thompson과 Shear가 밝힌 바와 같이 악안면에서는 MFH의 호발부위인 상악동에서 발생한 것으로 사료되며, 다른 곳으로의 전이는 발견할 수 없었다.

5. 치료법으로 외과적인 적출을 시행하였으며, 부가적으로 방사선 치료를 겸하였다.

#### REFERENCE

1. Stout, Ap and Lattes R.: Tumors of Soft Tissues Atlas of Tumor Pathology Armed Forces Institute of Pathology, Washington DC, 1967.
2. Thompson, S.H. and Shear, M.: Malignant fibrous histiocytoma of the oral and maxillofacial region. J. Oral Path. 13:282-294, 1984.
3. Huvos AG.: Primary Malignant Fibrous Histiocytoma of Bone NY State J. Med, 75:552, 1976.
4. David C. Dahlin, Krishnan K. and Takeo Matsuno: Malignant (fibrous) histiocytoma of bone - fact or fancy? Cancer 39:1508-1516, 1977.
5. Andrew Blitzer, William Lawson and Hugh F. Biller: Malignant fibrous histiocytoma of the head and neck. Laryngoscope 87: 1479, 1977.
6. Feldman F. and Norman D.: Intra- and Extraosseous Malignant Histiocytoma Radiology, 104:497, 1972.
7. Spanier, S.S., Enneking, W.P. and Enriquez, P.: Primary malignant fibrous histiocytoma

- of bone. *Cancer* 36:2084-2098, 1975.
8. Fu, Y.S., Gabbiani G.L. and Lattes R.: Malignant Soft Tissue Tumors of Probable Histiocytic Origin General Considerations and Electron microscopic and Tissue Culture Studies, 35:176, 1975.
  9. Merlow L.P. et al.: Ultrastructural of a Fibroxanthosarcoma *Cancer*, 28:372, 1971.
  10. Esterly N.B., Sahihi T. and Medina M.: Juvenile Xanthogranuloma *Arch Dermatol*, 105:99, 1972:
  11. Kjaerheim A. and Stokke T.: Juvenile Xanthogranuloma of the Oral Cavith Oral Surg, 38:414, 1974.
  12. Kempson R.L. and Kyriakos M.: Fibroxanthosarcoma of the Soft Tissues *Cancer*, 29: 961, 1972.
  13. Soule E. and Enriquez P.: Atypical Fibrous Histiocytoma, Malignant Fibrous Histiocytoma Malignant Histiocytoma and Epithelioid Sarcoma *Cancer* 30:128, 1972.
  14. O'Brien J.E. and Stout A.P.: Malignant Fibrous Xanthoma *Cancer* 17:1445, 1964.
  15. Taylor, H.B. and Helwig, E.B.: Dermatofibrosarcoma protuberans: A study of 115 cases. *Cancer* 15:717-725, 1962.
  16. Ozzello L., Stout A.P. and Murray M.: Cultural Characteristics of Malignant Histiocytomas and Fibrous Xanthomas *Cancer* 16:331, 1963.
  17. Aubock L.: The Ultrastructure of Fibrous and Histiocytic Skin Tumors *Virchows Arch* 368:253, 1975.
  18. Harrison, M.: The ultrastructure of benign and malignant fibrous histiocytoma. *Histopathol.* 4:29-44, 1980.
  19. Lagace, R. and Seemayer, T.A.: Myxoid variant of malignant fibrous histiocytoma. *Cancer* 43:526-534.
  20. Pradhan, S.N., et al.: Potential carcinogens. I Carcinogenicity of some plant extracts and their tannin-containing fractions in rats. *J. Natl. Cancer Inst.*, 52:1579-1582, 1974.
  21. Gonzales-Crussi F. and Campbell, R.J.: Juvenile Xanthogranuloma Ultrastructural Study *Arch Pathol*, 89:65, 1970.
  22. Fretqin, D.F. and Helwig, E.B.: Atypical fibroxanthoma of the skin. *Cancer*, 31: 1541-1552, 1973.
  23. Enzinger, F.M., Lattes, R., and Torloni, H.: Histologic typing of soft tissue tumors. International Classification of Tumors. No. 3 World Health Organization, Geneva, 1969.
  24. Carstens, P.H.B. and Schrodt, G.R.: Ultrastructure of sclerosing hemangioma. *Am. J. Pathol.* 77:377-382, 1974.
  25. Katenkamp, D. and Stiller, D.: Cellular composition of so-called dermatofibroma (histiocytoma cutis). *Virchows Arch. Pathol. Anat. Histol.* 367:325-336,
  26. Saito, R. and Caines, M.J.: Atypical fibrous histiocytoma of the humerus, a light and electron microscopic study. *Am. J. Clin. Pathol.* 68:409-415.
  27. Taxy, J.B. and Battifora, H.: Malignant fibrous histiocytoma, An electron microscopic study. *Cancer* 40:254-267, 1977.
  28. Sharon Whelan Weiss and F.M. Enzinger: Myxoid variant of malignant fibrous histiocytoma. *Cancer* 39:1672-1685, 1977.
  29. Edward H. Soule, and Pablo Enriquez: Atypical fibrous histiocytoma, Malignant fibrous histiocytoma, Malignant histiocytoma, and Epithelioid sarcoma. *Cancer* 30: 128-143, 1972.
  30. Kauffman S.L. and Stout A.P.: Histiocytic Tumors in Children. *Cancer* 14:469, 1961.
  31. Kearney, M.M., Soule, E.H. and Ivins, J.C.: Malignant fibrous histiocytoma, a retro-

- spective study of 167 cases. *Cancer* 45: 167-168,
32. Newland, R.C., Harrison M.A. and Wright R.G.: Fibroxanthosarcoma of bone. *Pathology* 7:203-208, 1975.
  33. Mirra, J.M., et al.: Malignant fibrous histiocytoma and osteosarcoma in association with bone infarcts. *J. Bone Joint Surg.*, 56A: 932-940, 1974.
  34. Leite, C., Goodwin, J.W., Sinkovics, J.G., Baker, L.H. and Benjamin, R.: Chemotherapy of malignant fibrous histiocytoma. *Cancer* 40:2010-2014,
  35. Spector G.J. and Oguras J.H.: Malignant Fibrous Histiocytoma of the Maxilla. *Arch Otolaryngol*, 99:385, 1974.
  36. Pack, G.T. and Tabah, E.J.: Dermatofibrosarcoma protuberans. *Arch. Surg.*, 62:391-411, 1951.
  37. Jones, F.E., Soule, E.H. and Coventry, M.B.: Fibrous xanthoma of synovium (Giant-cell tumor of tendon sheath, pigmented nodular synovitis). A study of 118 cases. *J. Bone Joint Surg.*, 51-A:76-86, 1969.
  38. Enzinger F.M.: Recent developments in the classification of soft tissue sarcomas, in *Management of primary bone and soft tissue sarcomas*. Chicago, Year Book Medical Publishers Inc., 1977.