

# 임 상

## 보철 및 치주치료를 하기위한 보조적인 교정치료

서울대학교 치과대학 교정학교실

현 성 옥

보철, 치주치료등 여러가지 치과치료를 완전하게 하기위한 보조적인 교정치료를 하려고 할때의 교정치 장치 설계는 어떻게 할것인가?

여기에 대해서는 이미 여러 선생님께서 발표하셨지만 몇 부분으로 나누어 재음미 해본다.

보조적인 교정치료라는 것은 다른 여러가지 치과 기술을 쉽게 해주고 교합기능을 회복시켜 주는 데 도움을 주기 위한 복합적인 교정치료를 말하는 데 본 란에서는

1. 진단 및 치료계획을 수립하는 데 있어서의 고려 사항.

2. 생역학적으로 고려해야 할 사항.

3. 치료술식

① 치아의 직립이동(uprighting of posterior teeth).

② 치아맹출의 유도(Forced eniption)

③ 치아재발열(Alignment of teeth)

등으로 나누어 간략하게 기술해 보겠습니다.

1. 진단 및 치료계획을 수립하는데 있어서의 고려할 점

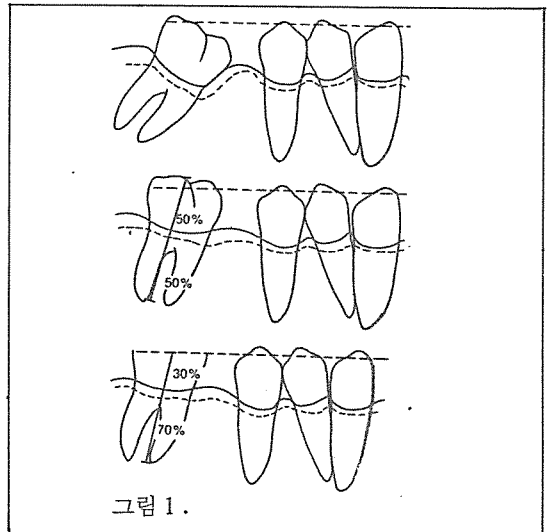
보조적인 교정치료를 시행하기 전에 적절한 진단 자료를 수집하고 그 자료에 근거하여 치료계획을 세우는 데는 전체적인 본격 교정치료(Corrective orthodontic treatment)와 별 차이가 없으나 보조적인 교정치료는 치료대상이 대부분 성인이면서 이동시켜야 할 치아의 수가 극히 제한되어 있다는 점을

항상 염두에 두셔야 하겠습니다.

필수적인 진단자료로는 연구모형(study model)과 구내필름(intra oral X-ray)인데 연구모형에서는 치관의 근원심경사(crown position), 순설축 기울기(inclination of the teeth), 치조골의 외형(contour of supporting alveolar bone)을 알수 있으며 구내필름에서는 치근의 형태, 치주 상태, 크의 치과 병소를 파악해야 하며 파노라믹 필름(panoramic film)이나 세팔로그림(cephalogram)은 반드시 필요한 자료는 아닙니다.

이상의 진단자료를 가지고 치아를 어떻게 어떤 방법으로 이동시킬 것인가를 결정하는데 보조적 교정치료의 치아이동 방법은 본격 교정치료시의 치아이동, 즉 치관, 치근의 근원심 이동, 이동된 치아의 치축 변화, 혈설적으로의 치관 변화 수직적 치아이동등 여러가지 이동을 시킬 수 있겠으나 치아의 압하이동(intrusive movement)만은 기술적으로 어려울 뿐만 아니라 시간이 오래 걸릴 가능성이 많기 때문에 피하는 것이 좋으리라 사료됩니다.

뿐만아니라 성인 환자에서 이 보조적인 교정치료 후에 보철치료를 해야하는 경우에는 굳이 압하이용시키기 보다는 치관을 삭제해서 보철을 해 줌으로써 그림 1과 같이 치관치조길이의 비(Crown to root ratio)를 양호하게 해 주는 것이 여러가지 면에서 훨씬 좋으리라고 생각합니다.



이런 보조적인 교정치료는 환자의 문제점정도나 치아를 어느정도 이동시킬 것인가 하는 데 따라 다

르겠지만 보통 6개월 이상 치료기간을 소요할 경우에는 이 치료범주를 벗어난다고 보아야 하겠습니다.

## 2. 생역학적으로 고려해야 할 사항

보조적 교정치료를 필요로 하는 성인 환자의 대부분에서 지지골조직(supporting alveolar bone)이 많이 파괴되어 있거나 치주조직이 건강하지 않기 때문에 건강한 치주조직을 가지고 있는 경우에서 보다 교정력을 가하는 데 주의해야 합니다.(그림 2)

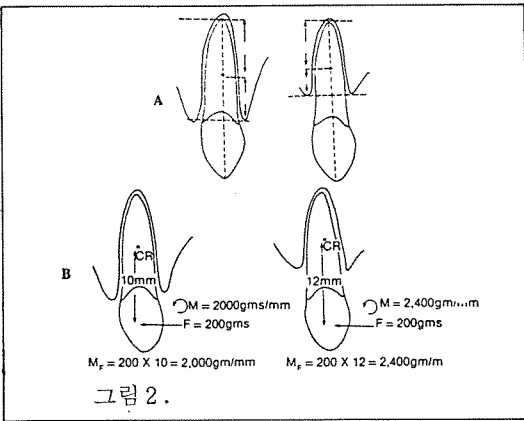


그림 2.

즉 이동시키려고 하는 치아의 치조골 높이(alveolar bone level)가 낮을수록 그 치아에 가하는 교정력을 감소시켜야 된다는 것을 명심해야 하겠습니다.

성인 환자들은 고정식 교정장치가 눈에 많이 띄므로 상당한 거부반응을 느끼므로 자주 가철식 교정장치를 사용하게 될 경우가 있는데 이 교정장치로는 단순한 경사이동 이외의 복잡한 치아이동을 시키는 데 매우 어려우며 이 장치를 사용할 경우 교정력의 방향(force vector)을 반드시 고려해서 설계해야 하겠습니다. (그림 3)

고정식 교정장치(fixed appliance)를 사용해서 보조적 교정치료를 할 경우에는 우선 어떤 치아를 어떻게 이동시킬 것인가를 결정한 후에 브라켓 부착 위치를 결정하는데 모든 경우마다 치료교정(corrective fixed appliance)을 할 경우처럼 이상적으로 브라켓을 위치시킬 필요는 없으리라고 생각됩니다.

예를들면 그림 4와 같이 하악 우측 제1대구치 6가 초기 상실되어 7이 경상되었을 때 7만 직립이동(uprighting)시킨 후 보철치료를 할 경우, 브라켓 위치

를 그림 5와 같이 할 경우에는 7이 직립되기 전에 543의 위치에 변화가 일어나므로 전체 교합에 변화를 초래할 수가 있습니다.

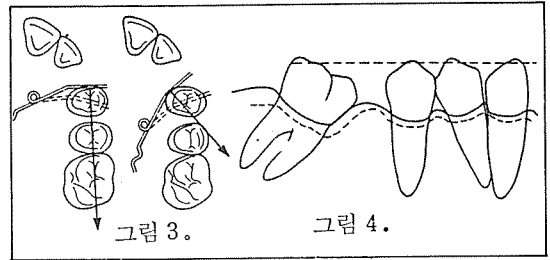


그림 3.

그림 4.

이런 경우에는 그림 6과 같이 브라켓을 위치시켜 543에 와이어 Wire가 직선으로 삽입될 수 있도록 하며 543을 고정원으로 사용하는 것이 훨씬 합리적인 방법이라 할 수 있습니다.

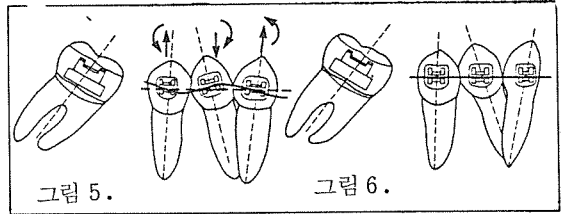


그림 5.

그림 6.

만약 543만으로 고정원이 약하다고 생각될 경우에는 그림 7과 같이 3-3까지 설측면에 굵은 Wire(약 003")로 치아 설면을 따라 철사를 구부려준 후 다이렉트 레진(direct resin)으로 붙여서 고정원을 더욱 강화시킬 수 있습니다.

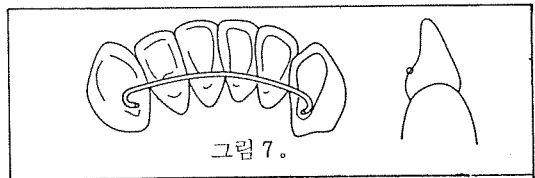


그림 7.

(다음호는 치료술식에 대하여 기술함)

## 국민건강생활지침

1. 식사전에는 손을 씻고 식사후에는 이를 닦으십시오.
2. 음식은 제 때에 싱겁게 골고루 먹으십시오.
3. 행주와 도마는 삶거나 햇볕에 말려서 쓰십시오.
4. 쓰레기통은 뚜껑을 덮고 주위를 깨끗이 합시다.
5. 예방접종과 건강진단은 때 맞추어 받으십시오.
6. 지나친 담배와 술을 삼갑시다.
7. 알맞게 운동하고 즐겁게 생활하십시오.

\*보건사회부\*