

선천성 치아 결손을 동반한 부정 교합의 치료-③

(증례 2)

14세된 남학생으로 전치부의 spacing을 주소로 내원하였다. 진단 결과, 상악 우측 제2 소구치, 제2 대구치와 좌측 제1, 2 소구치 및 제2 대구치와 하악 좌우측 제2 소구치의 선천적 결손과 상악 우측에 peg lateral을 보였으며, 하악에는 전치부의 crowding

을 갖고 있었다. 악골 관계는 A NB각이 0°로 class III 경향을 보였다.

4 개의 제2 유구치는 양호한 상태였으므로, 가능한 보존하기로 하였고, 상악악 고정 장치를 장착하여 상악 좌측 제1 소구치 자리를 만들어 주었고, 상악 우

측 측절치는 crown을 하기로 하였으며, 하악의 crowding은 좌우측 제2 유구치를 disking하여 그 space를 이용하여 해소하였다.

상악 제1 소구치 부위는 연령을 고려하여 Mayland Bridge 로 회복하였으며, 치료후 양호한 교합 관계를 보였다.

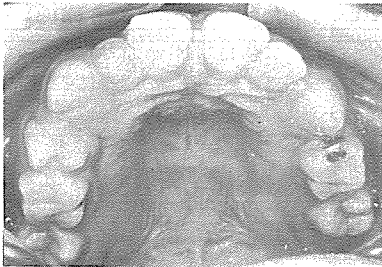


사진 1. 치료전 상악

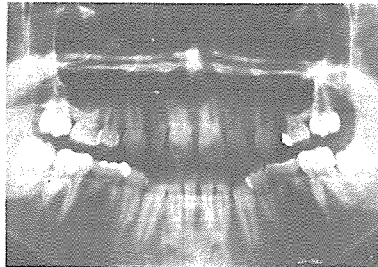


사진 3. PANEX ($\frac{75}{5} | \frac{457}{5}$ Missing)

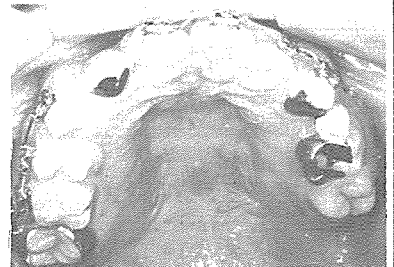

사진 5. 치료후 상악

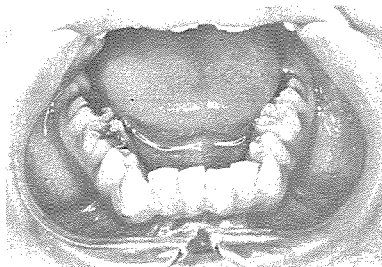


사진 2. 치료전 하악

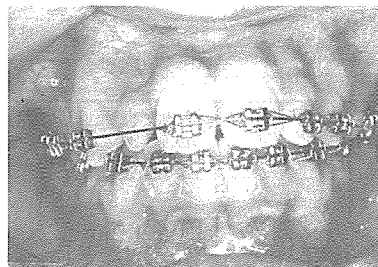


사진 4. 고정식 장치를 장착한 정면

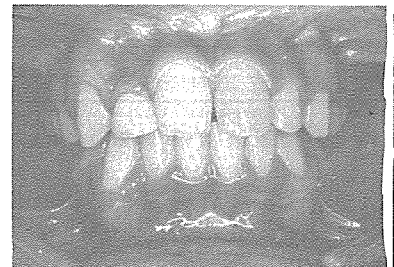

사진 6. 치료후 정면

정우치과기공소

Jung Woo Dental Lab.

전화 765-0606, 743-6633

서울특별시 종로구 효제동 145번지
(혜암빌딩 5층)