

전신적 요인과 관련된 치주 질환의 증례 (Ⅲ)

Ⅲ. Idiopathic Thrombocytopenic Purpura

피부 표층에서 발생하는 소 혈관 출혈인 Petechia (점상출혈)나 보다 광범위한 출혈인 Ecchymosis(반상출혈), 즉 피하출혈을 초래하는 Purpura(자반병)는 혈소판의 수가 감소되어 발생하는 Thrombocytopenic purpura와 혈소판의 수는 정상이나 기증부전으로 인하여 발생하는 Non-Thrombocytopenic Purpura로 구분 된다.

혈소판 감소성 자반병은 일반적으로 Idiopathic하게 발생하는 경우가 흔하나 functioning marrow의량을 감소시키는 원인요소 즉 골수형성부전이나 골수내 종양발생, 혹은 방사선조사나 특수약물에 의한 골수과피 등에 의하여 결과적으로 Circulating platelet수가 감소되어 발생하게 된다.

혈액 검사치의 특징으로는 platelet수가 현저히 낮고 Bleeding time이 지연 되며 Coagulation time은 비교적 정상이거나 약간의 지연을 보인다.

임상적 특징으로는 피부나 점막에 점상출혈이나 출혈성 수포를 관찰할수 있으며, 부종성 치은과 자발출혈 증상을 흔히 볼수 있는데 치은 변화는 국소 자극요소와 밀접한 관계가 있어 자극 요소를 제거해 주면 현저하게 완화되는 것을 확인할 수 있다.

\*. 증례 ; 6세 여아 에서 발생된 Idiopathic Thrombocytopenic Purpura

1. Chief Complaint ; 자발적 치은 출혈
2. 임상적 소견 ; 1) 전 악궁에 걸친 치은열구에 출혈상과 Bluish-red, edematous marginal gingiva(사진 1)
- 2) 혀에 감염된 동통성 궤양 형성(사진 2)
- 3) 불량한 구강위생상태와 심한 구취
- 4) 안면에 산재된 다수의 출혈성 수포와 왼쪽 가

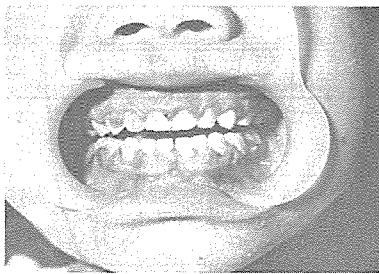


사진 1

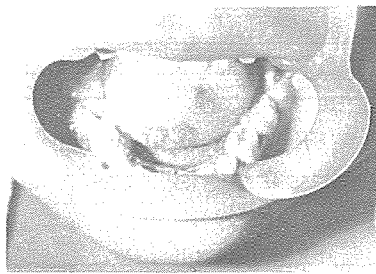

사진 2

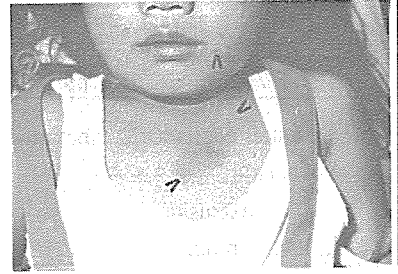

사진 3

CHOI'S DENTAL LAB

崔鍾煥 치과기공소

서울 · 종로구 송인동 1081

923-6671 · 923-2998

습부의 및 왼발에 피하출혈상(Ecchymosis)이 관찰됨.(사진 3, 4)

5) High Fever (38°C)

3) 치과 방사선 소견(사진 5)

1)  $\frac{E. D}{D | E}$  의 광범위한 치아우식증과 함께 치근단 농양형성

2) 전반적으로 moderate 한 치조골 흡수

4. 혈액검사결과 ; (표 1 참조).

5. 골수검사 소견, (표 2 참조).

6. 최종 진단명 ; Idiopathic Thrombocytopenic Purpura

7. 치료경과 ; 본과에서 도포 마취후 Superficial Scaling과 Mouth Wash에 의한 구강위생관리의 반복실시로 치은상태는 현저히 완화 되었으며 소아과에 입원치료 하였음.

표 1.

· Hemoglobin	11.2 gm/dl	· E S R	25mm/hr
· Hematocrit	32.3%	· Platelet count	4만/mm <sup>3</sup>
· R B C	431만/mm <sup>3</sup>	· Bleeding time	4'00" min
· W B C	10,500/mm <sup>3</sup>	· Coagulation time	7'00" min
		· Prothrombin time	11.2/100
* Diff. Count			
Seg. Neutrophil	66%	Lymphocyte	29%
Band Neutrophil	.2%	Monocyte	3%
Eosinophil	.%	Immature Cell	.%
Basophil	.%		

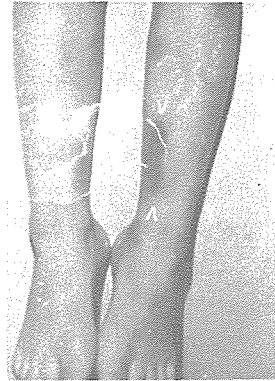

사진 4

표 2.

Myeloblast	1.6%	Pronormoblast	2.2%
Meta myelocyte	10.9%	Baso normoblast	1.5%
Promyelocyte	.%	Ortho. normoblast	12.0%
Myelo cyte	20.2%	Poly normoblast	8.7%
Seg. Neutrophil	14.2%	Monoblast	0.5%
Band Neutrophil	10.3%	Plasma cell	0.5%
Eosinophil	1.1%	M : E = 1 : 1.4	

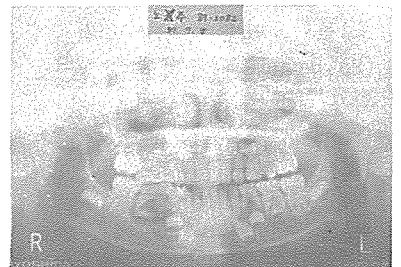

사진 5

서울특별시 인정 제12호

# 아세아치과기공소

## ASIA DENTAL LABORATORY

대표 이 흥 규

서울 종로구 종로 5 가 115 번지

☎ (763) 8559 · 7518 · 4488