

지상진료실

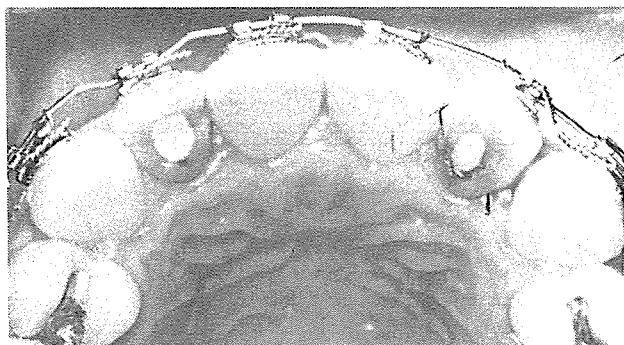〈교정 치료시 전치부 폭경의 부조화 개선을 위한 방법〉 ②

(중례1)


성인 환자로 상악 전치부의 Cowding을 주소로 내원하였다. 좌우 측절치의 근원심 폭경이 중절치에 비해서 큰 상

태였으며, 근관 치료를 받았으며, 교합관계는 거의 정상이나, 측절치 부위가 약간 edge-to-edge 관계였다.

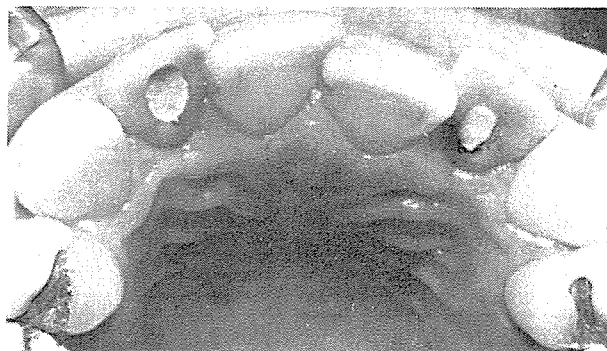치료는 측절치를 Stripping 하면서 상악에만 Fixed-Appliance를 하여 치아의 배열을 하기로 하였다.



(사진1. 치료전 구강내사진)



(사진2. 측절치 Stripping 하는 모습)



(사진3. 치료후 전치부 배열상태)

BAK JAE DENTAL LAB,

白劑齒科技工所

代表 金 貞 年

☎ 742-2005 · 742-2006

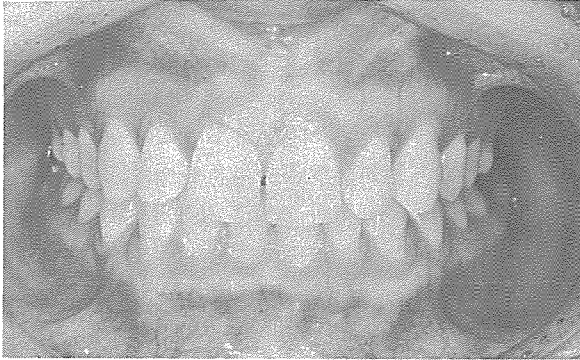서울 · 鍾路區 孝悌洞 218  
(大和빌딩 4층)

(증례 2)

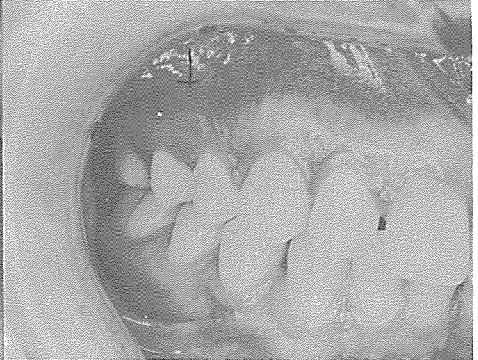
상악 전치부의 Spacing을 주소로 내원한 여대생으로, 하악과의 교합은 약간 깊은 상태였고, 구치부의 관계는

정상이었다. 좌우측 근원심 폭경이 작은 상태로 인한 spacing 이라 진단하고, 상악에만 Fixed appliance를 장착하여, 중절치는 모으고, 나머

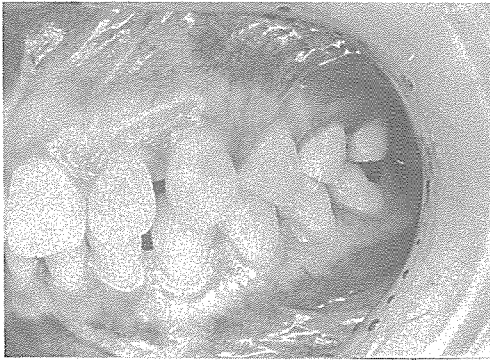지 space를 축절치 근원심에 분리시킨 후 Porcelain Jacloetcrown을 하여 해결하기로 하였다.



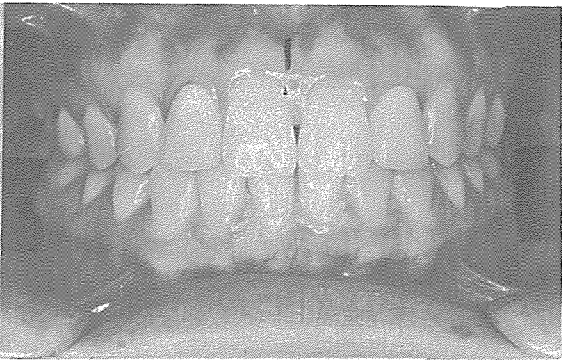(사진4. 치료전 정면사진)



(사진5. 치료전 우측사진)



(사진6. 치료전 좌측사진)



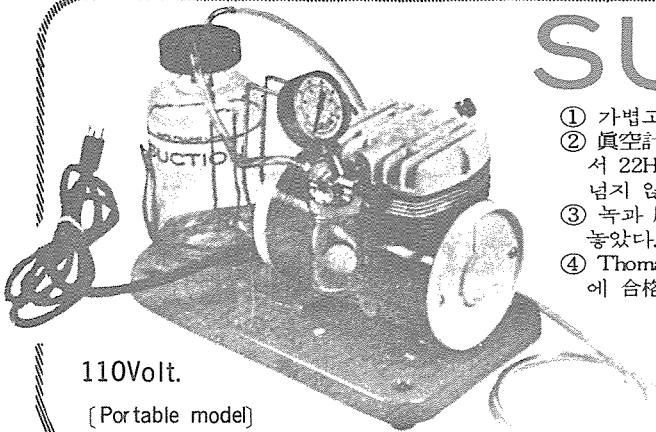
(사진7. 치료후 정면사진)

# SUCTION

- ① 가볍고 移動하기 쉬우며 기름칠을 할 必要가 없다.
- ② 眞空計를 읽기 쉬우며 調節손잡이로 眞空度를 0에서 22Hg까지 쉽게 調節할 수 있으며 排泄物이 흘러 넘지 않게 安全트랩이 달려 있다.
- ③ 녹과 腐蝕을 防止하기 위하여 Alcorite皮膜을 입혀 놓았다.
- ④ Thomas社가 만든 本 Suction은 醫療機器標準(規格)에 合格한 精巧한 製品이다.

眞元洋行

서울·鍾路區 鍾路3街157 (영광빌딩 505호)  
C. P. O. Box 501 ☎ 274-4465



110Volt.

[Portable model]