


III. Gold Inlay와 Gold Onlay수복물

서울대학교 치과대학 보존학교실

교수 권혁준



• Gold Inlay는 고강도의 금합금이 필요할 때나, 간접적인 gold technique이 제공해 주는 contour와 contact의 우수한 조절이 필요할 때 쓰인다. Gold onlay는 우식이나 실패한 수복물에 의해 매우 약해졌으나 협설측면은 별로 손상을 받지 않은 치아의 수복에 쓰이고 있다. onlay의 외동 형성시 압축과 인장에 의한 dislodging force에 저항할 수 있도록 해야 하며, 이때 치아의 외형, 힘의 방향(line of force), 교합력등을 고려해야 한다.

I. Class II Inlay 수복물

• Convenience form은 치아의 장축에 대해 cavity wall이 2°에서 5°의 divergence를 갖도록 형성한다.

• Secondary flare에는 다음과 같은 이유가 있다.

즉, margin을 embrasure로 확장시켜 자정 작용이 가능하며, 40°의 marginal metal을 형성시키고 뚱뚱하고 강한 범랑질 margin을 만들어 준다(사진 1 참조).

II. Class V Inlay 수복물

Axial wall은 절단 부위에서는 1.25mm깊이, 치은부위에서는 1mm 깊이로 하며 또한 근-원심뿐 아니라 절단 치은쪽으로 convex하게 형성한다.

항상 bur를 그 장축이 치아 외면에 수직으로 향하도록 유지한다. 근심과 원심 pin hole을 1.5mm깊이로 형성하여 유지형태를 부여한다. No.1/4 bur로 시작하여 위치가 적당한지의 여부를 확인한 후 저속으로 회전하는 0.6mm twist drill로서 삭제를 계속한다.

pin hole은 철거 선에 평행하고, 상아범랑경계

(Dentioenamel junction)와 치수 중간에 위치하도록 설정한다(사진 2 참조).

III. Gold Onlay 수복물

치질의 광범위한 손상시의 수복에 쓰이는 Gold Onlay와동 형성시는 부가적인 유지 및 지지 형태가 필요하다.

일반적으로, Gold Inlay나 Onlay의 유지와 지지에는 다음과 같은 요소들을 들 수 있다.

1) 마찰 유지(frictional retention) :

수복물을 감싸는 상아질과 범랑질에 의해 얻어질 수 있고 (Intracoronar retention), 치질을 감싸는 수복물에 의해 (cextracoronar retention)을 얻을 수 있다.

이때 인접면에 flare를 부여하여 치질의 많은 부분을 노출시켜 수복물의 마찰 유지력을 증가시킨다.

2) 시멘트(Cement) :

시멘트는 치아와 수복물의 irregularity사이에 다만 mechanical lock을 부여하는 luting agent 역할을 한다.

3) 와동벽의 적당한 경사도 :

치질과 수복물 사이에 frictional grasp를 제공하고 수복물의 rotational displacement를



<사진 1>

상악 제1소구치와 제2소구치의 인접면에 생긴 우식증을 치료하기 위해 각각 MO cavity와 DO cavity를 형성했다.

Occlusal step :

No.271이나 No.701등의 tapered fissure bur로 치관의 장축에 평행하게 형성한다.

제1소구치는 distal pit에서 제2소구치는 mesial pit로부터 1.75~2mm깊이로 punch cut을 시작하여 dovetail을 완성한다.

· Proximal boxing :

Proximal ditch를 형성하여 free enamel을 분리한다. 인접치와의 clearance는 0.5mm이다.

· 가는 flame-shaped, fine-grit diamond나 white stone 또는 margin trimmer로 bevel을 준다.

Occlusal margin에는 30°~40°, proximal box의 gingival margin에는 30°로 형성한다.

(B) Axio-pulpal line angle은 뚱뚱하게 해서 이 부위에 가해지는 stress를 분산시킨다.

No.169 carbide bur로 facioaxial 및 linguoaxial line angle에 깊이 0.3mm로 retention groove를 주어 retention을 증가시킨다.

(C) Die 상에서 wax-up을 완성한 형태이다.

Contact point를 정확히 형성하기 위해서는, 치실로 협설측과 Occlusogingival에서 proximal surface contact의 지름을 측정된 뒤 2개의 평행선이 1 1/2~2mm이상 떨어지지 않도록 한다.

대개 contact point는 occlusogingival에서는 occlusal 1/3에 두며, lingual embrasure가 buccal embrasure가 크게 되도록 buccal측에 만들어 준다.

(D) casting하고 polishing한뒤 협면 및 설면에 ball을 두어 시적을 편하게 한다.

막을 수 있도록 2°~5°의 경사도를 부여한다.

vertical wall이 짧을 경우에는 2°, vertical wall이 길 경우에는 5°가 적당하다.

4) 치수벽과 치은벽

수복물에 작용하는 힘의 방향에 수직이 되어야 치아에 작용하는 stress를 흡수할 수 있으며, floor가 경사를 이루면, 교합력이 lateral stress가 되어 치질의 파절 및 수복물의 탈락을 야기하게 된다.

5) 예리하고 뚜렷한 선각(sharp, well-defined line angle)

6) Occlusal interlock 또는 dovetail

7) Tapered groove :

인접면 벽의 상아질 부분에 형성하여 수복물

의 lateral dislodgment에 저항하는 데 사용된다.

8) 최대 저항 형태를 위한 부가적인 방법.

① pinhole 이나 lug :

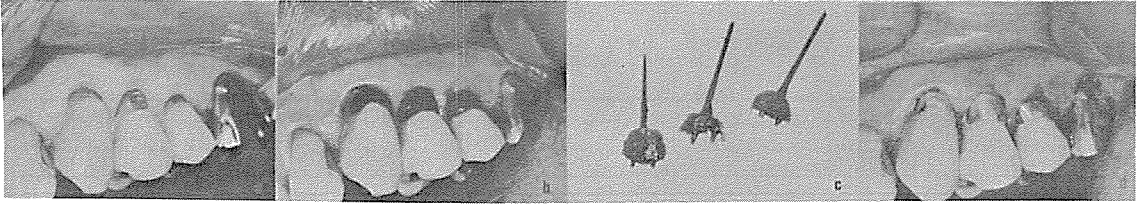
수복물에 대한 치질의 frictional grasp를 증가시키며 rotational displacement를 방지한다.

② Skirt Extension :

적은 치질 삭제로도 유지와 지지 형태를 증가시킬 수 있으며, secondary flare로부터 치아의 line angle 조금 넘어서까지 연장되는 proximal margin의 thin extension을 말한다.

적응증

· 제 2급 외동에서 설측면의 치질 손상이 많



〈사진 2〉

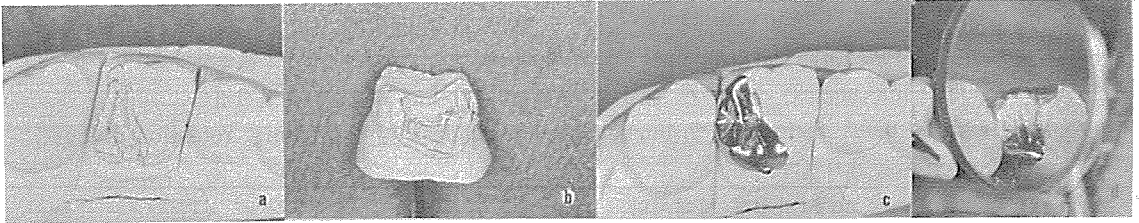
(A) 상악 견치 및 소구치 부위에 5급 와동을 형성했다.

mesial과 distal에 각각 1.5mm 깊이로 pin hole을 형성하고 fine grit, pointed stone으로 40°로 폭 0.5mm의 bevel을 부여한다.

(B) 구강내에서 직접법으로 wax-up하여 wax pattern을 얻는다.

(C) wax pattern에서 cavity내에 형성한 pin hole이 보인다.

(D) 구강내에서 시적한 뒤 장착했다.



〈사진 3〉

(A) 상악 제 1대구치에 DOLcavity를 형성했다.

occlusal divergence는 vertical wall에서 2° 정도이며 각 line angle을 명확히 하고 lingual groove를 따라 cavity를 확장한다.

약해진 Distolingual cusp가 파절되지 않게 capping한다.

(B) Distolingual cusp은 1 1/2mm로 균일하게 삭제한다.

이때 이 axial wall의 occlusogingival dimension은 최소 2.5mm는 되어야 한다.

No.69L bur로 distal box의 facioaxial, linguoaxial line angle에 retention groove를 주어 유지 형태를 증가시킨다.

(C) Die상에서 wax-up을 완성한 형태이다.

(D) 구강내에서 시적한 후 장착한 모양이다.

을 때.

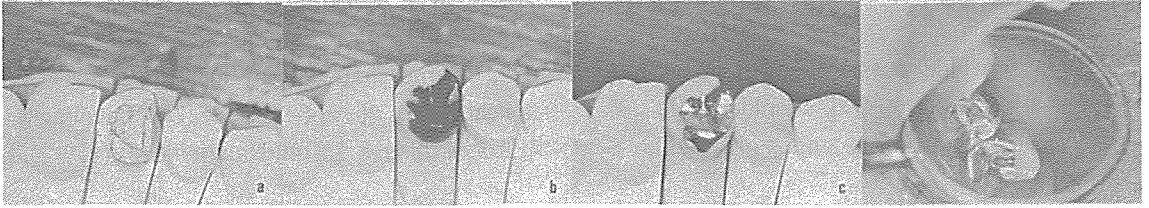
- Split-tooth syndrome을 나타내는 치아.
 - 인접면 형태나 접촉점이 정상적인 경우보다 험·설로 더 넓은 경우.
 - 구치를 splint하는 경우.
 - 근심쪽으로 경사진 치아의 교합평면을 회복하는 경우.
- 넓이는 flame-shaped diamond bur의 1/3정

도가 되도록 형성하고 치경부 margin은 proximal box의 gingival bevel보다 윗부분에 위치해야 한다.

심미성을 고려하여 상악 소구치 및 제 1대구치의 근심협축 변연에는 사용하지 않는다.

③Slot :

치질을 좀 더 보존하고, 치관부의 강도를 증가시키기 위해 쓰이며 slot을 형성하여 marginal



<사진 4>

(A) 상악 제 2소구치의 광범위한 치질 손상 및 치아 우식을 치료하기 위해 DOL onlay cavity를 형성했다.

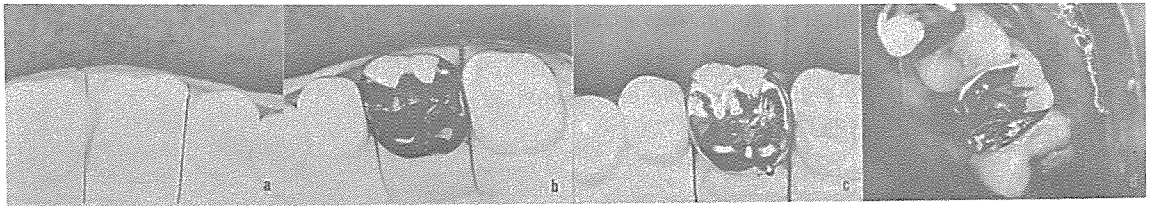
교합력을 받는 설측교두가 파절되지 않도록 capping 한다. 설측 교두를 1mm이상 삭제하여 수복물이 충분한 두께가 되도록 하며 modified reverse bevel을 준다.

수복물이 근심측으로 힘을 받아 탈락되는 것을 방지하기 위해 교합면의 distal 부위에 lug를 형성하였다.

(B) Die 상에서 wax-up을 완성했다.

(C) Casting하고 polishing한 Onlay body를 Die상에서 시적했다.

(D) 구강내에서 시적한 뒤 장착한 사진이다.



<사진 5>

(A) 상악 제 1대구치에 광범위한 치아 손상을 수복하기 위해 onlay cavity를 형성하였다.

교합력이 작용하는 Mesiolingual cusp와 Distolingual cusp는 각각 1mm씩 삭제하였다.

Mesiolingual cusp는 shoulder를 주어 collar preparation을 하고 distolingual cusp 에는 modified reverse bevel을 준뒤 proximal box의 bevel과 연결시켜 cavity를 완성한다.

(B) Die 상에서 해부학적 및 기능적 측면을 고려하여 wax-up을 완성한다.

(C) Casting 하고 polishing한 onlay body를 Die상에서 시적한다.

(D) 구강내에서 시적한 후 setting한 사진이다.

outline 을 감소시킬 수 있다. 근원심의 폭은 bur의 직경과 같고, 협설측으로는 2mm의 두께를 주며, 깊이는 2mm로 형성한다.

Slot 형성시는 치수 노출이나 원심측 치은에 천공이 되지 않도록 주의해야 한다.

④Capping 과 shoeing :

교두가 약해진 경우 치질의 파절을 막기 위해 교두를 보호해 주어야 한다.

· capping은 직접 교합력이 작용하지 않는

부위에 수복물의 변연이 위치하도록 충분한 bevel로 교두를 감싸는 것이다.

· shoeing 은 교두정 위에 약간의 finishing bevel이 형성되도록 교두를 감싸주는 것을 말한다.

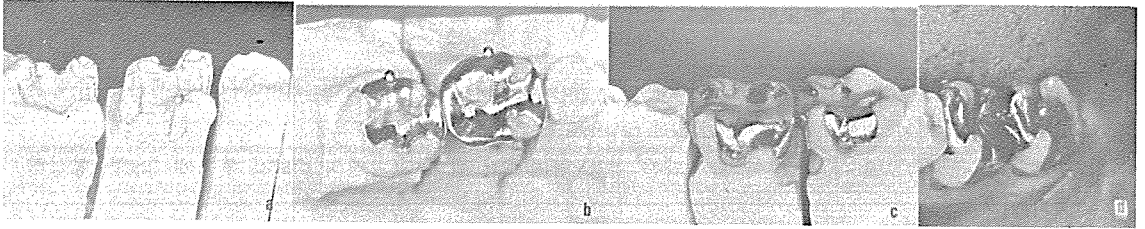
· 모든 교두를 덮는 MOD onlay를 할 약화된 치아의 유지와 저항 형태를 증진시키기 위해서는 협측 또는 설측 collar 혹은 양쪽이 다 필요할 수 있다.

그러나, 심미성을 만족시키기 위해서 상악 소구치와 제 1대구치의 협면에는 collar를 형성하지 않는다.

N0.271 carbide bur를 사용하여 설면 혹은 협면 주위에 0.8mm길이의 shoulder를 형성하여 occlusogingival로 2~3mm높이의 collar를 제공한다.

금속이 일정한 두께를 갖게하기 위해 치아 외형을 따라 교합면을 1mm삭제한다.

불필요한 예리한 line angle은 부드럽게 해 주고, flame-shaped, fine-grit diamond 기구로 shoulder의 치은연에 약간의 beveling을 함으로써 변연에 30° gold angle이 생긴다.



<사진 6>

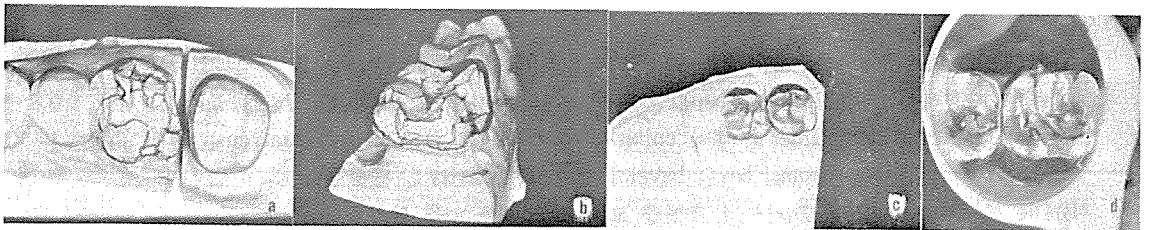
(A) 하악 제 1대구치와 제 2대구치에 onlay cavity형성한 모양이다.

제 1대구치의 MOD onlay는 buccal groove extension을 하고 Distolingual cusp 수복시 shoulder와 bevel을 준뒤 유지와 저항을 증가시키기 위해 pin hole을 형성했다. 제 2대구치는 근심측에 proximal box를 형성하고 buccal groove extension을 했다.

(B) casting body를 시적한 모양으로 Die의 교합면에서 본 사진이다.

(C) 설측에서 본 모양으로 lingual groove extension이 잘 나타난다.

(D) 구강내에서 시적한 후 장착했다.



<사진 7>

(A) 상악 제 1대구치의 onlay형성을 보여준다.

교합면은 groove를 따라 dovetail을 형성한다.

Mesiolingual cusp와 distolingual cusp는 1mm삭제하고 modified reverse bevel을 주어 capping한다. Distobuccal cusp는 capping하고 collar preparation을 하였으며 buccal groove extension 부위를 연결한다.

각 부위의 margin을 부드럽게 연결하여 cavity형성을 완성했다.

(B) 원심측에서 cavity를 본 모양이다.

proximal box 및 capping된 cusp와 각 groove extension이 보인다.

(C) Die 상에서 wax-up을 완성시킨 형태이다.

(D) 구강내에서 시적하고 setting하였다.