

Case 1: 상하악 공히 유리단
결손이며 교합고경이 낮아진 증례

제 6 일 ⇨

Chair side	Laboratory side
23. Bridge adaption	18. Making the individual
24. Temporary setting the bridge	tray for impression
25. Imp. taking for ind. tray	of partial denture
26. Old partial denture 수리 및 조정	

그림 50, 51 : 완성된 P.F.M.Br
를 임시 Set한 후 수리완료된
Old denture를 장착한 상 및
하악의 합면 사진이다.

그림 52, 53 : 완성된 P.F.M.Br
를 임시 Set한 후 수리완료된
Old denture를 장착한 상악 및
하악의 중심위 및 좌측 측방운
동시의 정면사진이다.

그림 44 : 완성된 P.F.M.Br.를
구강내에 시적하고 Margin등
제반사항을 Check한다. 사진
은 시적 후의 정면사진이다.

그림 45 : 사진은 시적 후의 상악
교합면사진이며 외관은 제거되
어 있다.

그림 46 : 사진은 시적 후의 하악
교합면사진이며 외관은 제거되
어 있다. Temporary set는 Z.
O.E.paste를 이용 하였으며
Temporary setting이 끝난후
통법에 의하여 Alginate인상을
채득하고 Cast를 제작후에 국
소의치를 위한 인상채득을 할
수 있는 개인 Tray를 제작한
다.

그림 47 : 외관을 제거한 P.F.M.
Br의 Temporary set가 완료되

면 Old partial denture의
Clasp을 Cut하고 내관에 일치
하는 외관을 Resin으로 제작하
여 임시 보철물을 수정하여 최
종의치가 완성될 때까지 사용
한다. 단#23의 경우는 Wire
Clasp을 구부려 Denture에 부
착시킨다. 사진은 수리가 끝난
상악의치의 내면사진이다. #14
는 Resin의 외관이며 #23부위
에는 Wire Clasp이 부착되어
있다.

그림 48 : 수리가 끝난 상악 의치
의 교합면사진이다.

그림 49 : 수리가 끝난 하악의치의
내면사진이다. 양측 소구치부
는 Resin으로 외관을 제작하였
다.

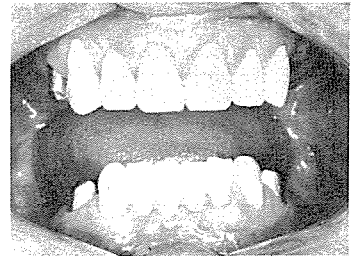

그림 44

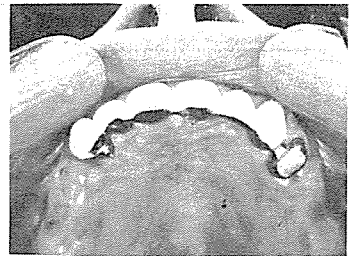

그림 45

CHOI'S DENTAL LAB

崔鍾煥 치과기공소

서울 · 종로구 송인동 1081
923-6671 · 923-2998

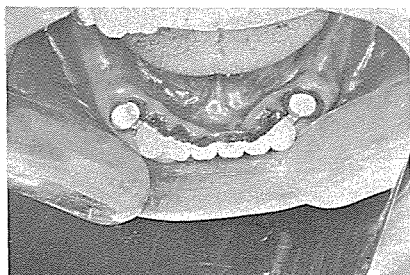

그림 46

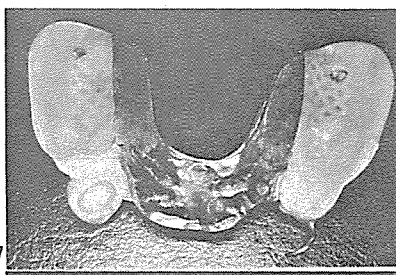


그림 47

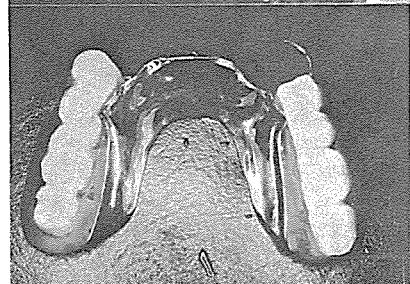


그림 48

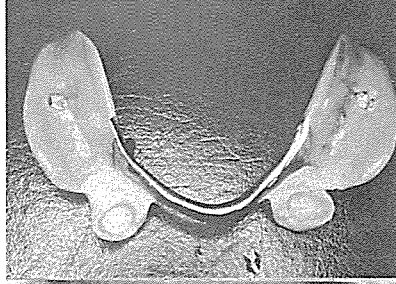


그림 49

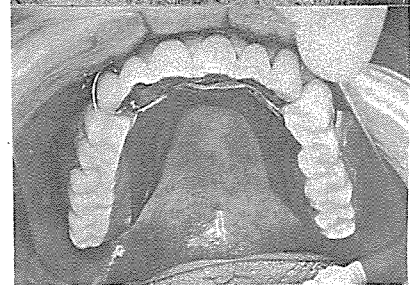


그림 50, 51

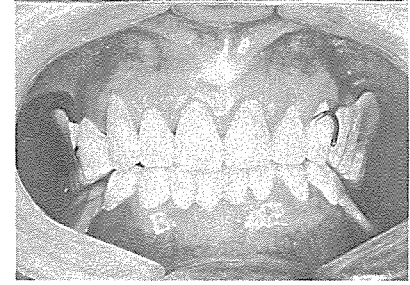
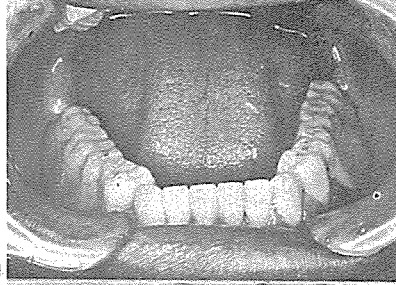
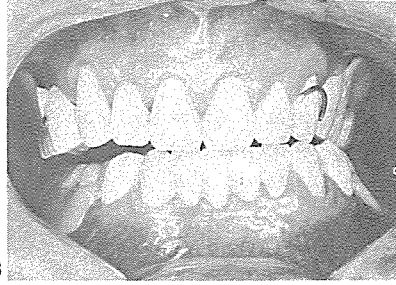


그림 52, 53



서울특별시 인정 제12호

아세아치과기공소

ASIA DENTAL LABORATORY

대표 이 흥 규

서울 종로구 종로 5 가 115 번지

☎ (763) 8559 · 7518 · 4488