

O—P Anchor attachment를 이용한 오버덴츄어에 관한 임상적 연구(I)

전남대학교 치과대학 보철학교실

방 몽 숙

— ABSTRACT —

A CLINICAL STUDY ON THE O-P ANCHOR ATTACHMENT OVERLAY DENTURE

Mong Sook Vang, D.D.S., M.S.D., Ph. D.

Department of Prothodontics, College of Dentistry, Chonnam National University

Overdenture can be defined as denture that cover natural teeth or roots. The use of O-P anchor attachment and overlay denture is indicated particularly in those instances where there are only a few teeth remained or most of teeth are unacceptable as abutments for conventional restorations.

Prefabricated O-P anchor attachments consist of the male portion soldered to a cast gold cap or post crown and the female ring is attached to resin denture base. This is fabricated over on endodontically treated tooth that has been reduced to gingival level.

The purpose of this study was a clinical evaluation of O-P anchor attachment overlay denture.

Author delivered O-P anchor attachment overlay dentures to two different cases of patients and evaluated function of the dentures and supporting structures of the abutment teeth by means of clinical and radiographic examination.

According to the examination data, author came to the conclusion that the prognosis of the O-P anchor attachment overlay dentures was excellent.

I. 서 론

치과 치료의 목적은 치아의 상실예방, 악구강계의 기능유지 및 잔존제조조직의 보호에 있다.

소수의 치아만이 잔존되어 있거나 고립치아가 있는 경우 발거하여 총의치를 장착한다면 의치

의 유지·안정원의 상실로 인하여 의치의 loosening(느슨함), 잔존치조제의 흡수 등 새로운 문제를 야기하게 되며, 잔존치의 보존적 치료후 clasp 국소의치를 장착하는 경우 지대치의 수명 단축으로 발치에 이르는 수도 있다. 그러므로 잔존치의 치경부를 절단하는 것에 의해

상. 하악 교합평면의 재구성, 교합력의 조절, 자연치 치근이라는 심리적 효과, 장래 충의치에 대한 이행의치로서의 환자 교육, 안모의 형태유지 등을 기대할 수 있는 오버덴츄어는 근관치료 술식 및 우식에방 기술의 발달과 자연치아를 가능한 한 보존하려고 하는 환자의 욕구에 따라 최근에 많이 이용되고 있다.⁵⁾ 오버덴츄어는 지지원 또는 유지원으로 잔존치아나 치근을 이용하는 술식으로 Miller¹⁵⁾는 치아를 biologic stabilizer로 이용하므로써 치조제의 형태유지, 치근막의 감각수용기에 의한 신경근 기구의 조절로 정상적인 저작운동 기능을 이행할 수 있다고 보고하였다.

저자는 증례를 기초로 해서 O-P anchor attachment를 오버덴츄어의 유지장치로 이용하여 시술한 후 지대치의 상태, 의치의 유지 및 지지등 임상적으로 연구해 본 결과를 보고하는 바이다.

II. O-P anchor attachment의 구조와 기능

O-P anchor attachment는 O-ring attachment라고도 하며 오버덴츄어의 유지장치로 이용되고 있는 stud attachment의 일종으로 임상에서 보다 간단히 사용할 수 있도록 치아의 해부학적 형태 및 크기에 따라 4종류가 있다^{7,18,19,21,22)} (그림 1).

plastic male pattern은 매몰 주조하여 금속으로 바꾸어 사용하며 O-ring은 의치상의 안쪽에 고정된 합성고무로써 female ring이라고도 한

No.	R	r	h	H
1	3.5	1.0	1.25	2.1—3.6
2	4.5	1.5	1.5	2.6—4.1
3	5.0	1.6	1.7	2.8—4.3
4	5.5	1.9	1.8	3.0—4.5

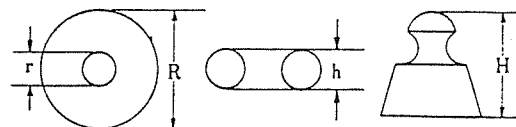


그림1. O-P anchor Attachment의 종류 및 형태

다. 형태에 있어서 특징을 가진 male부분은 치근에 cementation(합착)되며 O-ring과 함께 유지력을 발현하여 지지 안정에 기여한다.

1. 유지 부분

금속 male의 경부에 O-ring을 받을 수 있도록 undercut이 있으며 그 내경 및 단면형태의 크기는 서로 일치하고 있다.

이 부위의 undercut양은 O-ring 반경의 1/3로 주된 유지력은 여기에서 생긴다.(그림 2)

의치가 탈락되는 경우 female ring은 탄성 변형하면서 저항하여 undercut부분으로부터 제거된다. O-ring은 단순히 기계적인 결합에 의해 유지되나, 약 5/8가 resin 의치상 중간에 매입되어 있으므로 반드시 의치상과 함께 이탈한다.

금속과 합성고무가 짝을 지어 있으므로 의치의 장착, 제거 및 기능시에 지대치에 가해지는 충격을 최소화 할 수 있으며 또한 지대치의 장기 보존에도 유리하다.

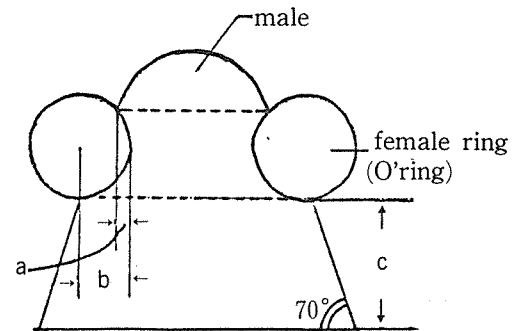


그림2. O-P Anchor Attachment 모식도

a : 1/3b

b : O-ring의 반경

c : 하부 0.5~1.5mm

2. 지지부분

교합압에 대하여 지지하는 부위는 male의 두부와 cast base이다. 두부는 원형을 이루고 있으며 여기에 가해진 힘은 male의 장축 방향으로 유도 전달되며 실제 male의 장축은 의치의 삽입로와 평행하여야 한다. male의 장축과 교합평면이

이루는 각도가 적을수록 즉 교합평면에 대해 male의 장축이 수직으로 위치할수록 O-ring의 마모가 적게 일어난다.(그림 3).

male의 두부이외에 교합압을 담당하는 또 다른 부위는 교합평면과 평행하게 만든 cast base로서 이것은 변연 치은의 높이와 같거나 또는 약간 상방으로 위치하도록 하여 male의 두부와 비교해서 훨씬 더 낮은 위치에서 교합압에 대하여 지지하게 되므로 치아에 가해지는 부담을 경감한다. 기능압이 가해져서 의치상이 조적방향으로 움직일때 두부는 썬기작용(wedging effect)으로 움직이는 의치상에 부딪혀서 파절의 원인이 되기도 하나, 교합평면과 평행하게 만들어진 cast base도 동시에 교합압을 담당하므로 썬기작용을 방지하여 두부에 대응하는 의치상 부분의 과도한 마모 또는 상의 파절을 예방하는 역할을 한다.

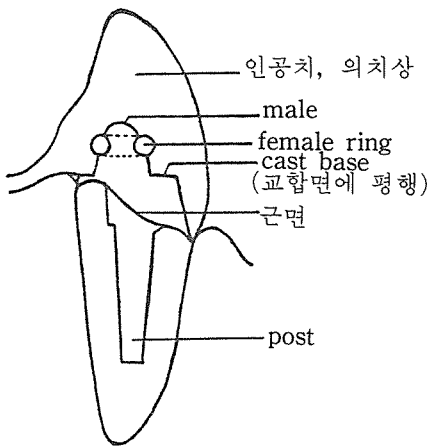


그림3. O-P Anchor Attachment 모식도

3. 안정 부분

의치의 안정을 제공하는 부분은 약 70°의 경사와 0.5-1.5mm의 높이를 가진 male의 하방부분으로 그 높이는 대합관계 즉 attachment의 높이, 인공치를 위한 space 및 의치 전체의 설계에 의하여 조절 가능하다. 또한 이 부위는 의치의 삽입 및 제거를 용이하게 하는 유도평면의 역할도 담당하며 의치가 조적에 마지막으로 안착하게 되면 사면이 의치상과 접촉하여 의치의 동요를 적극적으로 방지하여 안정을 도모한다. 그

러므로 공간만 허락한다면 높이를 1.5mm정도 최대한으로 이용하여 의치의 안정을 얻도록 하는 것이 좋다.

III. O-P anchor attachment의 응용범위

O-P anchor attachment의 적응범위는 광범위 하여 overlay complete denture, overlay removable partial denture의 유지장치로 거의 모든 증례에 이용하는 것이 가능하며 또 특수한 예로써 악안면 보철의 유지장치로 사용할 수 있다.

1. 소수 잔존치의 증례

2-3개의 치아만이 잔존되어 있는 경우 clasp 국소의치를 장착하면 지대치의 과중한 부담으로 수명이 단축되어 발거, 수리 및 재제작을 하는 경우도 있으며 총의치로 이행하는 수도 있다. 이러한 경우 치관부를 절단하여 오버덴추어를 적용하는 것에 의해 하중이 치근에 미치는 작용점을 하방으로 낮추므로 치근의 부담능력을 증가시키며 주위치조골 및 치근의 보존에도 유리하게 된다.

2. 고립치의 증례

고립치의 경우 대부분 위치이상, 경사, 정출되어 있어서 현상태 그대로 이용하기에는 인공치의 기능적 배열 및 심미적 회복에 장애가 될 수 있으며 또한 오버덴추어 이외의 다른 치료방법을 적용하려고 할때 충분히 지대치의 역할을 할 수 없는 경우에 이용할 수 있다.

3. 국소의치의 지대치 치관부를 상실한 증례

clasp이 장착된 지대치가 이차우식 등의 이유로 치관부를 상실한 경우 기존의 의치를 이용하여 간단히 O-P anchor attachment로 추가 수리하므로써 충분한 유지력과 심미성을 부여하는 것이 가능하다.

4. 전치가 결손부에 인접한 증례

치수 치료가 끝난 전치 또는 post crown이 결손부에 인접한 경우 clasp 국소의치로 이용하는 것은 그 내구성, 유지, 심미성의 관점에서 문제가 야기되며, 후방 결손부와 인접한 중절치, 측절치의 경우 적극적으로 치수 처치를 하여 O-P anchor attachment 또는 stud attachment의 다른 종류를 이용한 술식을 고려해 볼 수 있겠다.

IV. 환자증례 및 시술과정

1. 환자 증례 A :

성명 : 박 ○○

성별 및 연령 : 남, 1929.8.1

내원한 목적 : 계속가공의치의 파절 및 저작기능의 불완전.

1) 병력 : 특이한 전신적 병력은 없었으며 일반적으로 양호한 건강상태를 보임. 상악 우측 제 1, 2 소구치와 견치, 좌측 견치를 연결한 계속가공의치와 국소의치를 장착하고 있었음. 좌측 측절치 인공치와 견치의 유지장치 사이의 연결부위가 절단되어 있고 도재전장관의 파절을 볼 수 있었으며 우측 제 2소구치의 치경부에 심한 이차우식 병소를 보이고 있었음.

하악 좌.우측 견치와 제 1소구치가 고정연결되어 있었고 clasp 국소의치를 장착하였으며 시대치는 중등도의 동요를 나타내었다. clasp 국

소의치는 상.하악 모두 clasp arm의 파절로 적절한 유지, 지지를 얻을 수 없다고 사료되었으며 의치의 부적합을 보임. 잔존치가 전반적으로 치주질환에 이환된 것을 관찰할 수 있었다. 하악 좌.우측 견치와 제 1소구치는 약 10년전에 신경치료를 받아 silver point로 충전되어 있었고 상악 우측 견치는 gutta percha cone으로 충전되어 있었다.

2) 진단과 치료계획 : 상악 계속가공의치의 파절 및 동요 때문에 보철물 제거를 시행하였으며 상악 좌.우측 견치와 우측 제 1, 2 소구치에 중등도의 동요도가 있었고 방사선 사진으로 볼때 치조골의 약 1/3이 흡수된 양상을 나타냈으며 심미적, 기능적인 이유로 clasp 국소의치보다 오버덴츄어의 적응증으로 판단되었다. 또한 하악은 방사선 사진상으로 볼때 치조골의 높이와 대합관계등을 고려하여 치주치료후 오버덴츄어를 시행하는 것이 이상적인 치료계획이라 사료되었다.

2. 시술과정

오버덴츄어의 유지및 지지를 위하여 전략적인 가치가 있는 견치에는 O-P anchor attachment를, 소구치에는 short coping을, 비교적 치주조직이 건강하다고 판단되는 상악 우측 제 1소구치에는 long coping을 장착하였다. (그림 4)

1) 시대치의 형성, 인상 및 모형제작 : post의 길이는 통법에 의하여, 근면은 attachment의 고

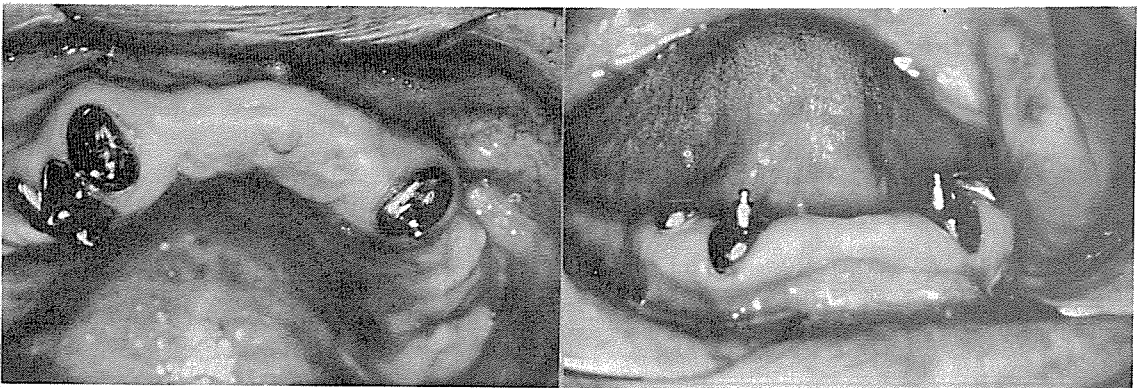


그림4. O-P Anchor Attachment가 장착된 상. 하악의 구강내 사진

경을 낮추도록 오목하게 형성하여 silicone 인상재로 인상채득하고 작업모형을 제작한다.

2) male부위 제작 : female ring의 외형이 치근면 안에 들어갈 수 있도록 크기를 고려하여 plastic male pattern을 선택한다. 치근면보다 큰 female ring을 선택한 경우에는 지지면으로 작용할 cast base의 제작이 어렵게 되며 이것은 또한 의치상 파절의 원인이 되기도 한다. 본 증례에서는 No. 1 크기를 선택하여 사용하였다. 변연치은보다 약간 높은 위치가 되도록 교합 평면에 평행하게 cast base를 wax로 제작한 후 surveyor상에서 의치의 삽입로와 male의 장축이 평행하도록 cast base위에 고정한다. cast base와 일체가 된 plastic male pattern을 통법에 따라 매몰, 주조 및 연마하였다.(그림 5)

3) female부위 제작 : 금속 male 위에 female ring을 끼우고 즉시중합 resin으로 cap 을 만든다. 경화후 resin cap을 제거하여 그 두께 및 변

연부위를 수정한다.

4) male의 합착 : 완성된 금속 attachment를 구강내에 시적 해본 후 치근에 합착한다.(그림 6)

5) 오버덴츄어 제작 : 상.하악을 인상채득후 통상적인 방법으로 오버덴츄어를 제작한다.

6) female ring을 의치상에 고정 : 교합관계가 안정되며 동통이나 불편함이 없이 환자가 의치를 편안하게 사용하는 것을 확인후 의치상에 female ring을 고정한다. 의치상과 resin cap이 접촉되지 않도록 의치상 내면을 삭제하며, #4 round bur로 설측에 구멍을 뚫어 여분의 resin이 흘러 갈 수 있도록 한 후에 의치상에 resin cap을 고정함으로써 female ring이 의치상에 고정된다.(그림 7)

7) 구강내로부터 제거하여 cast base의 주변 및 치은열구 등으로 흘러 들어간 resin을 조심스럽게 제거하여 완성한다.(그림 8)

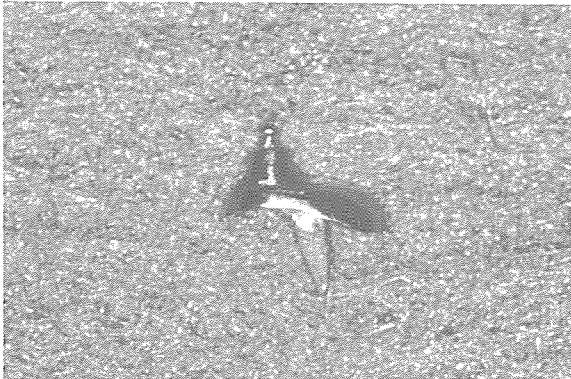


그림5. 완성된 male 하부

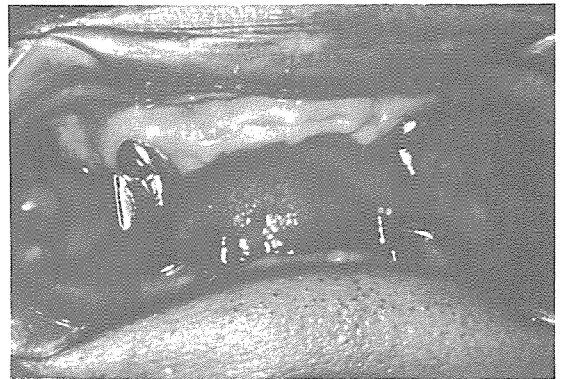


그림6. A 증례환자의 구강내 모습

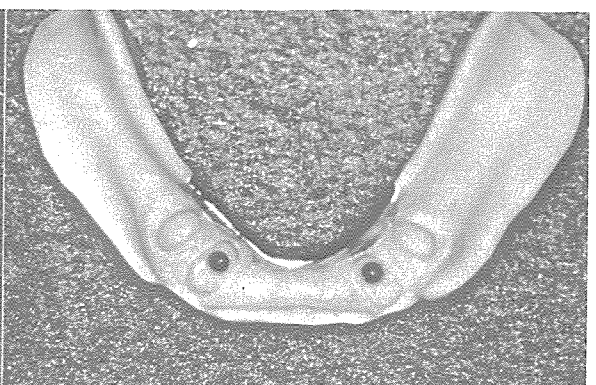
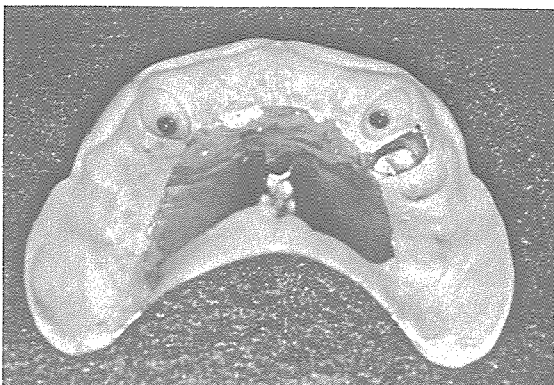

그림7. O-ring이 장착된 상. 하악의치

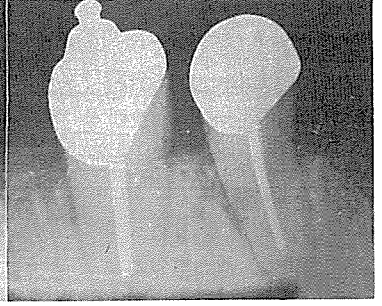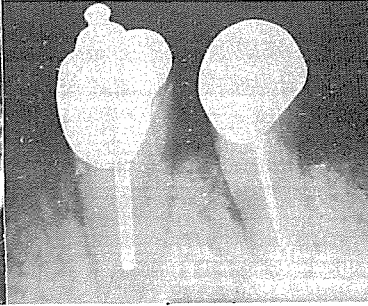
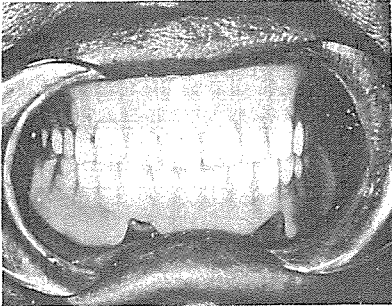


그림8. 구강내에 장착된 상·하악 오버덴추어

그림9. 치료시작시(좌) 및 10개월 후(우) 지대치의 방사선 사진

3. 환자증례 B

성명 : 김 ○○

성별 및 연령 : 여. 1928.10.29.

내원한 목적 : 부분적인 치아결손으로 인한 저작 기능의 장애.

(1) 병력 : 특이한 전신적 병력은 없었으며 일반적인 건강상태는 양호한 편임. 상악은 총의치를 장착하였으며, 하악은 좌측 견치와 우측 견치 및 제 1소구치가 잔존되어 있으며 치주조직은 비교적 건강함.

(1) 진단과 치료계획 : 하악 좌·우측 견치에 O-P anchor attachment를, 우측 제 1 소구치에는 coping을 설치한 오버덴추어를 시행하는 것이 이상적인 치료계획이라 사료된다.(그림 10)

V. 총괄 및 고안

오버덴추어는 1856년 Ledger¹²⁾가 치근을 치은

높이에서 절단한 후 상·하악모형을 제작하여 그 위에 의치를 제작하는 술식이라고 소개한 이후 치아나 치근을 이용한 다양한 치료방법과 attachment의 사용등이 개발되고 연구되어져 왔다.^{3,4,16,17)} 그러나 의치상이 지대치를 cover 함으로 혀, 뺨, 입술, 타액 등에 의한 생리적 자극의 결핍으로 치은염 및 이차우식증 등이 유발되기 쉬우며 철저한 사후관리가 없다면 발치할 수밖에 없는 단점을 가지고 있다.⁵⁾

소수 치아만이 잔존되어 있는 경우 잔존치아의 수, 위치, 점막의 상태, 잔존치조제의 형태, 대합치와의 교합관계등을 고려해서 여러가지 치료계획을 세울 수 있으나 잔존치아를 모두 발거하고 총의치로 회복해 줄 경우 치조골의 흡수가 큰 문제점으로 지적되고 있으며^{1,2)} 이러한 흡수는 연속적으로 일어나며 심하게 진행된 경우 총의치의 유지력·안정성의 감소 및 교합압을 잔존치조제가 감당할 수 없으므로 의치의 기능을

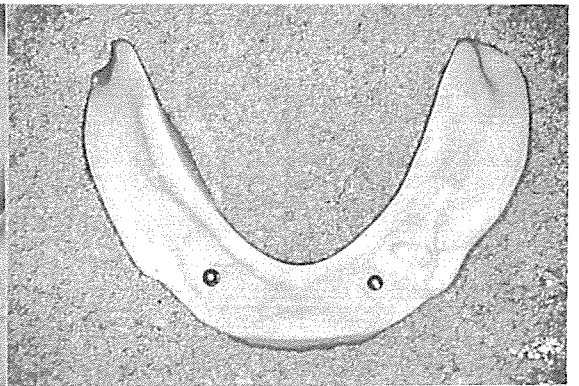
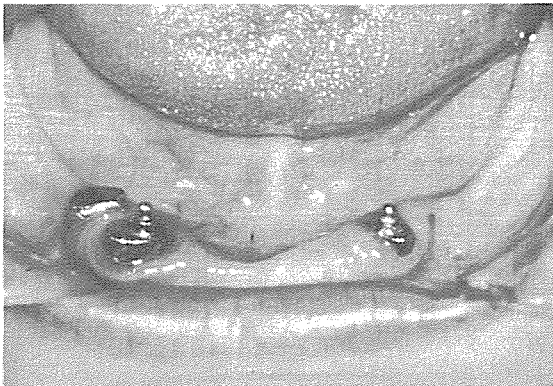


그림10. B 증례환자의 구강내 모습 및 의치

적절히 이행할 수 없다.^{9,20)}

● 치아를 보존 함으로써 얻을 수 있는 오버덴츄어의 가장 큰 장점은^{7,8,13,14,23)}

첫째 : 치관, 치근비를 개선할 수 있다.

신경치료가 끝난 잔존치를 치경부에서 절단한 후 그위에 특수한 유지장치, 즉 attachment등을 설치하여도 의치로부터 치근에 전달되는 기능력의 작용점을 상당히 치근 쪽으로 이동시킬 수 있으며 치아에 위해작용을 가져오는 측방력을 감소시킬 뿐만 아니라 치아에 가해지는 부담을 경감하며 지지능력을 증대하고 예방적인 측면에서 볼때 치아의 보존에도 대단히 유리하다.

(그림 11)

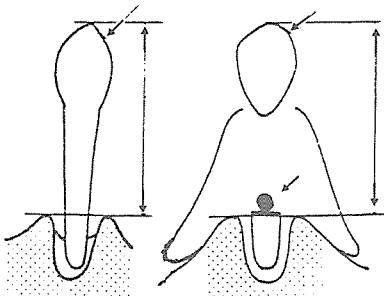


그림11. 치관. 치근비의 개선

둘째 : 치근막의 생리적 기능을 유지할 수 있다.

치근은 오버덴츄어의 유지·지지를 제공하며 저작기능 전체를 조절, 조화하는 감각수용기를 치근막에 포함하고 있으므로 저작 cycle 및 교합 감각-음식의 크기, 단단함, 힘의 방향, 위치 등에 대한 지각 및 식별능력을 가지고 있다. 그러므로 masticatory stroke의 범위와 형태를 조절하며 무치악 환자의 경우와 비교하여 볼때 음식물의 texture, 크기, 상·하악골의 관계를 잘 감지할 수 있다.

셋째 : 치조제의 형태를 보존 할 수 있다.

발치후의 치유과정에서 치조골의 흡수와 증식이 일어나나 치조제의 경우 고경, 폭경이 모두 감소한다. 이러한 치조제의 흡수는 의치의 유지, 안정에도 상당히 불리하며 흡수로 인하여 교합고경이 낮아지게 되면 구순은 그 긴장을 상실하여 노인성 안모를 나타내어 바람직한 외관이라고는 할 수 없다. 그러므로 가능한 한 치조

제를 보존하기 위하여 지대치로 이용할 수 없더라도 치근을 남기도록 노력하는 것 만으로 충분히 임상적 가치가 있다고 할 수 있다. 치아 중에 가장 오래도록 남는것은 상·하악 모두 견치이며 이것은 또한 치조골의 높이, 폭의 변화가 큰 것도 주지하여야 할 사실이다. 그러므로 견치의 받거는 신중하게 고려하여야 하며 Kruger와 Michel¹¹⁾에 의하면 가장 많은 neuron이 분포되어 민감하다고 한다.

넷째 : 교합평면. 치열궁을 재구성 할 수 있다.

2-3개의 치아 만이 잔존되어 있는 경우 대개 경사되어 있거나, 위치의 이상, 과봉출, 전이, 치경부 우식, 치주질환 등 임상상 바람직 하지 않은 상태인 경우가 많이 있다. 그러므로 교합관계, 심미성의 회복을 위하여 치경부를 절단한 후 오버덴츄어를 적용하므로 교합평면, 치열궁의 재구성이 가능하다.

다섯째 : 교합력을 조절 할 수 있다.

교합력의 발현능력, 즉 지지능력을 상·하악 모두 서로 유사하게 근접하여 있는 것이 지지조직에 손상이 적으며, 보철치료 후에도 장기간 유지되며 양호한 결과를 가져올 수 있다. 소수 잔존치의 경우 상·하악 간에 대응하는 부위의 지지능력의 균형이 파괴되어 있으며, 특히 교합위가 서로 다른 경우 오버덴츄어를 적용하여 교합력을 조절할 필요가 있으며, 이렇게 함으로써 잔존치에 가해지는 강한 충격을 완화하거나 또는 대합하는 치조제의 지지능력이 약한 경우 부담을 감소시킴으로 상·하악 의치의 안정 및 잔존조직의 장기보존에도 대단히 유리하다.

여섯째 : 심리적인 효과를 얻을 수 있다.

심리적인 면에서 치아를 하나도 가지지 않는 경우보다 자신의 치아를 가지고 있는 것이 정신적 안온감을 얻을 수 있다고 하며 또 갑자기 불안정한 충의치로 이행하는 것보다 안정이 좋은 오버덴츄어를 장착하므로 환자와 술자간에 신뢰도 구축에도 유리하며 의치를 능숙하게 사용하기 위하여 혀, 뺨, 입술등을 훈련하는 training denture로서의 역할도 얻을 수 있다.

● 오버덴츄어 치료 방법의 단점

첫째 : 근관 치료를 필요로 하며, 그에 따른

coping, attachment의 사용으로 치료비의 부담이 증가된다.

둘째: 지대치 특히 attachment등의 사용으로 일반적인 총의치에 비해 bulky 해진다.

셋째: 환자와 의사 모두에게 철저한 maintenance가 요구된다. attachment 주변의 복잡한 형태때문에 임상상 바람직하지 않은 상태가 야기될 수 있으므로 잇솔질 지도를 포함하여 철저한 구강 위생지도가 필요하다.

본 연구에서 오버덴츄어를 장착하여 환자가 어느정도 속달되어 교합이 안정된 1개월 후에 O-ring을 의치상 안쪽에 고정하였으며 A환자의 경우 약 7개월이 지난후에 하악 의치의 느슨함을 호소하였으므로 O-ring을 교환하였는데 이것은 불충분한 교합조정이 원인인 것으로 사료된다.

Quinlivan¹⁹⁾은 간단한 교합조정, O-ring이 장착된 의치상 부분의 수리 및 6개월 내지 8개월 간격으로 O-ring을 교환하여야 하나, 의치상의 rebase는 할 필요가 없었다고 보고하였다. 소수 치아만이 잔존되어 있는 경우 상·하악간의 악위가 불안정하게 되기 쉽고, 잔존치 및 치조제의 부담이 크게되므로 보철시술에 대한 적절한 치료계획의 수립이 필요하며 또한 장착된 보철물은 적절한 악위의 안정도모 및 치조제의 흡수, 변화가 최소이며 잔존치의 건강을 유지할 수 있어야 한다. 그러므로 이러한 시술에 대한 더 많은 관찰 및 예후조사가 필요하다고 사료된다.

VI. 결 론

저자는 소수 치아만이 잔존되어 있는 증례의 효과적인 기능회복을 위하여 O-P anchor attachment를 이용한 오버덴츄어를 시술하여 지대치의 치아주위 조직상태, 의치의 유지, 지지 등을 임상적으로 연구하였던 바 만족할 만한 결과를 얻었다.

REFERENCES

1. Atwood, D.A.: Some clinical factors related to rate of resorption of residual ridges. *J. Prosthet. Dent.*, 12:441, 1962.
2. Atwood, D.A., and Coy, W.A.: Clinical, cephalometric, and densitometric study of reduction of residual ridges. *J. Prosthet. Dent.*, 26:280, 1971.
3. Brewer, A.A.: The tooth-supported dentures. *J. Prosthet. Dent.*, 30:703, 1973.
4. Brewer, A.A., and Fenton, A.H.: The overdenture. *Dent. Clin. North Am.*, 17:723, 1973.
5. Brewer, A.A., and Morrow, R.M.: Overdentures. ed. 1. The C.V. Mosby Co. St. Louis, 1975.
6. Brill, N.: Adaptation and the hybrid-prosthesis. *J. Prosthet. Dent.*, 5:811, 1955.
7. Crum, R.J., Loiselle, R.J., and Hayes, C.K.: The stud attachment overlay dentures and proprioception. *J. Amer. Dent. Ass.*, 82:583, 1971.
8. Crum, R.J., and Loiselle, R.J.: Oral perception and proprioception: A review of the literature and its significance to prosthodontics. *J. Prosthet. Dent.*, 28:215, 1972.
9. Ebel, H.E.: Discussion. *J. Prosthet. Dent.*, 37:372, 1977.
10. Frantz, W.R.: The use of natural teeth in overlay dentures. *J. Prosthet. Dent.*, 34:135, 1975.
11. Kruger, L., and Michel, F.: A single neuron analysis of buccal cavity representation in the sensory trigeminal complex of the cat. *Arch. Oral Biol.*, 7:491, 1962.
12. Ledger, E.: On preparing the mouth for the reception of a full set of dentures. *Br. J. Dent. Sc.*, 1:90, 1856.

13. Loisel, R.J., et al.: The physiologic basis for the overlay denture. *J. Prosthet. Dent.*, 28:4, 1972.
 14. Manly, R.S.: Oral sensory thresholds of persons with natural and artificial dentition. *J. Dent. Res.*, 31:305, 1952.
 15. Miller, P.A.: Complete denture supported by natural teeth. *J. Prosthet. Dent.*, 8:924, 1938.
 16. Preiskel, H.W.: Precision attachment in dentistry, Henry Kimpton Publishers, London, 1973.
 17. Preiskel, H.W.: Prefabricated attachments for complete overlay denture. *Brit. Dent. J.*, 123:161, 1967.
 18. Quinlivan, J.T.: Fabrication of a simple ball-socket attachment., *J. Prosthet. Dent.*, 32:222, 1974.
 19. Quinlivan, J.T.: An attachment for overlay dentures. *J. Prosthet. Dent.*, 32:256, 1974.
 20. Rissin, L., et al.: Clinical comparison of masticatory performance and electrographic activity of patients with complete dentures, overdentures and natural teeth. *J. Prosthet. Dent.*, 39:508, 1978.
 21. Zamikoff, I.I.: Overdenture-theory and technique, *J. Amer. Dent. Ass.*, 86(4): 853, 1973.
-