

소에 感染된 住肉孢子蟲 無性生殖 增殖型에 對한 實驗室的 診斷

姜 英 培 · 張 桓
農村振興廳 家畜衛生研究所
(1988. 1. 21 접수)

Laboratory Diagnosis for *Sarcocystis* Asexual Stages in Cattle

Yung-bae Kang and Hwan Jang

Veterinary Research Institute, Rural Development Administration

(Received Jan. 21, 1988)

Abstract: For the laboratory diagnosis of *Sarcocystis* infections especially in domesticated food animals, several artificial digestion techniques were applied for the musculature specimens and several staining techniques were applied for the bradyzoites of *Sarcocystis* species isolated. The digestion technique using trypsin(0.5%) and sodium chloride(0.85%) mixed solution was regarded as the most valuable for the detection of asexual stages of *Sarcocystis* in bovine musculature specimens. Optimal time for digestion was approximately one to four hours. The tryptic digestion technique with Giemsa's stain could be helpful for the detection of *Sarcocystis* proliferative forms and for the observation of the nucleus of the parasite.

A systematic detection was also performed in an autopsy for a bovine carcass naturally infected with *Sarcocystis* species, and the asexual stages such as merozoites and bradyzoites were observed in the specific organs, respectively.

緒 論

우리나라에서 飼育되어 屠畜되는 소에 있어서 住肉孢子蟲類(*Sarcocystis* species)가 높은 比率로 感染分布하고 있다는 것은 最近에 確認(윤화중 등 1987; 강영배 등 1988)된 事實이며, 住肉孢子蟲類의 生活環을 關聯지어 생각해 볼때 中間宿主인 소 자체에 대한 病原性 및 防除對策問題(Fayer와 Johnson, 1973, 1974; Rommel 등 1974; Johnson 등 1975; Mahrt와 Fayer, 1975; Dubey, 1976; 志村, 1982; Levine, 1986)는 물론 肉속에 따라 개, 고양이 또는 사람을 終宿主로 선택할 수 있으므로 이에 對한 公衆衛生上の 여러가지 問題가 憂慮된다(Fayer, 1974; Dubey와 Streitel, 1976; Fayer 등 1976).

住肉孢子蟲類에 對한 診斷을 위하여는 基本的으로 形態學的 特徵에 根據를 두고 있으나(Levine, 1973,

1985; Soulsby, 1982) 肉속동정 등 鑑別診斷은 매우 어려운 實情이므로 人工感染實驗에 의한 宿主特異性(Dubey, 1976; Levine, 1977)이나 免疫學的 特異反應實驗(Lunde와 Fayer, 1977) 등이 遂行되어야 한다.

한편, 소를 中間宿主로 하여 寄生하는 住肉孢子蟲類들은 쇠고기에 感染되어 있는 狀態이므로 쇠고기와 關聯된 公衆衛生學의 重要性이 認定되는 바 畜産食品의 品質向上은 물론 安全性 제고를 위하여 쇠고기에 對한 衛生檢査技術이 診斷의 次元에서 要求되는 것으로 생각된다. 이에 저자들은 쇠고기에 對한 實驗室的 診斷을 위하여 屠畜牛에 있어서의 住肉孢子蟲 無性生殖 增殖型 檢出을 위한 몇가지 人工消化法을 比較實驗하였으며, 폐사축 1頭に 對한 부검소견과 分離된 病原蟲에 對한 몇가지 染色反應實驗을 遂行하였기에 그 結果를 본편에 報告하고자 한다. 본편에 報告된 사항이외에 屠畜牛에 對한 感染實態 豫備調査報告(강영배 등 1988)

와 增殖型에 對한 走査電子顯微鏡 觀察所見(Kang, 1988)은 別途로 報告되었다.

材料 및 方法

Sarcocystis 虫體材料의 採取 및 人工消化 處理: 本 試驗에 公시된 材料들은 시험우 1頭(剖檢材料)를 宰의 하고는 모두 서울시에 所在한 屠畜場(마장동: 우성 농역)에서 屠殺되는 屠畜牛로 부터 採取한 心臟肌肉材料이었으며 *Sarcocystis* 원충에 對한 檢査結果(강영배 등 1988), 陽性으로 判定된 것이었다.

總 檢査材料 159頭 중 陽性으로 밝혀진 66건에 對하여 *Sarcocystis* 原蟲의 感染이 確認된 檢査材料을 한테 모아 外科用 手術가위로 細切하여 基本材料로 삼았으며, 다음과 같은 몇가지 人工消化液에 關聯된 實驗과 그 뒤에 說明된 몇가지 染色性에 關聯된 實驗에 供試하였다.

① 齊藤 등(1984)에 의한 新簡易直接檢査法에 對한 反復 추시 및 檢討

② 齊田 등(1977) 및 森(1984)에 의한 trypsin(0.5% 수준) 소화법에 對한 反復 추시 및 trypsin+HCl에 對한 應用性 檢討

③ Seneviratna 등(1975)에 의한 pepsin(0.26% 수준)+HCl(0.7%) 消化法에 對한 단미 및 複合處理 反復追試 및 檢討

④ 염산(0.7% 수준) 단독처리에 대한 效果 및 應用性 檢討

⑤ 생리식염수(0.85% 수준) 稀釋法에 對한 效果 및 應用性 檢討

⑥ Homogenizer 마쇄법에 의한 效果 檢討

⑦ 人工消化液 處理溫度에 따른 시간차별 消化效果 및 蟲體檢出 效用性 檢討

試驗牛 1頭에 對한 剖檢材料: 家畜衛生研究所 寄生蟲科에서 사육중인 진드기 媒介 傳染病에 對한 試驗牛 1頭를 對象으로 體內 各 器官別로 剖檢材料을 採取하여 앞에서 提示한 trypsin 人工消化法으로 處理하였으며 *Sarcocystis* 原蟲의 各 發育段階別 感染實態를 調査하였다.

同 試驗牛는 1986년 6월에 牛市場으로 부터 購入된 송아지(당시 약 2개월령)였으며 購入後 *Anaplasma marginale* 接種을 위하여 脾臟摘出 手術을 받은 바 있는데 1987년 11월 斃死 당시에는 약 19개월령으로 추정되었다. *Anaplasma marginale* 人工感染으로 인한 전 반적인 健康狀態가 不振한데다가 營養 및 發育이 不良한 狀態였으며 實際의인 斃死原因은 급성고창증으로 병성감정된 바 있다. 同 試驗牛는 1986년 飼育期間中

에는 우사내에서 사사하였으며 1987년 초봄부터는 附屬放飼場에 放飼된 狀態이었으나 개나 고양이 등 특정한 *Sarcocystis* 原蟲의 固有宿主로 看做되는 家畜과는 直接的인 接觸기회는 없었던 것으로 사료되었다.

Sarcocystis bradyzoites에 對한 染色性 調査: 대 부분의 檢査는 檢査材料에 對한 人工消化後 無染色 標本으로 境檢하였으나 實驗室的 診斷에 의한 病原 寄生蟲의 성상을 調査觀察하기 위하여 다음과 같은 4가지 染色法에 對한 染色反應을 比較觀察하였다.

① Lugol's Biostaining-7% Lugol's solution을 도말 표본 위에 떨어뜨려 5분 이내에 鏡檢하였다.

② Wright's staining-Wright's stock solution으로 染色한 後 Wright's buffer(pH6.4)를 동량 가하여 3~5분 동안 反應시킨 다음 水洗하여 鏡檢하였다.

③ Hematoxylin & eosin staining-無水 alcohol로부터 50% alcohol까지 段階別로 10초씩 총 1分間 固定시킨 도말표본을 蒸溜수로 洗滌하고(5분), hematoxylin으로 1分間 染色한 다음 다시 蒸溜수로 5分間 洗滌하여 殘留染色液을 除去하였으며, eosin으로 1分間 鑑別染色을 시켰다. 染色된 材料를 다시 70% alcohol로부터 無水 alcohol까지 단계별로 5초씩 약 30초간 脫水시킨 다음 乾燥, 鏡檢하였다.

④ Giemsa's staining-Methyl alcohol(무수)로 3分間 固定시킨 材料를 Giemsa's solution(1:19)에 40分間 染色한 다음 水洗, 鏡檢하였다.

結 果

Sarcocystis 原蟲의 檢査材料로 삼은 屠畜牛의 心臟肌肉標本에 對한 人工消化試驗에서 trypsin을 0.5% 水準으로 生理食鹽水(0.85%)에 溶解시킨 人工消化液이 原蟲識別 및 感染水準調査에 가장 適合하였다. Table 1에 나타난 바와 같이 對照區로 設定된 生理食鹽水(0.85%) 處理區에 있어서는 檢出率이 다른 試驗區에 比하여 낮았으며, 염산(0.7%) 단독 처리구 또는 염산과 消化酵素(trypsin 또는 pepsin) 混合處理區에 있어서 蟲體檢出率은 比較的 낮게 評價되지는 아니하였으나 적혈구의 溶血로 인하여 檢査材料가 선홍색에서 황갈색으로 變色되었으며 處理後 2時間 이후에 있어서는 粘度가 높아져서 鏡檢에 不便을 招來하였다. Trypsin(0.5%) 및 pepsin(0.26%)을 生理食鹽水에 溶解시켜 消化시킨 試驗區에 있어서는 處理後 2時間이 經過되도록 赤血球가 溶解되지 않으므로 粘度가 크게 增加되지 아니하였으며 蟲體鏡檢에 便利하였는데 檢出率에 있어서는 trypsin 消化法이 pepsin 消化法 보다 높았다. 그러나 本 調査에 있어서도 齊藤 등(1984) 및 尹和重 등

Table 1. Detection of *Sarcocystis* bradyzoites According to Digestate Treated and to Digest-Times

Digestate	30 mins Level* Remarks**	1 hr Level* Remarks**	2 hrs Level* Remarks**	4 hrs Level* Remarks**
Trypsin(0.5%) +NaCl(0.85%)	+ R, TN, E	## R, TN, E	## R, TN, E	## R, TK, E
Trypsin(0.5%) +HCl(0.7%) +NaCl(0.85%)	+ RB, TN, EH	## RB, TN, EH	## RB, TK, EH	## RB, TK, EH
Pepsin(0.26%) +NaCl(0.85%)	+ R, TN, E.	## R, TN, E.	## R, TN, E	## R, TK, E
Pepsin(0.26%) +HCl(0.7%) +NaCl(0.85%)	+ RB, TN, EH	## RB, TN, EH	## R, TK, EH	## RB, TK, EH
HCl(0.7%)	+ RB, TN, EH	## RB, TN, EH	## RB, TK, EH	## RB, TK, EH
NaCl(0.85%) (Control)	+ R, TN, E	+ R, TN, E	+ R, TN, E	## R, TN, E

* Level; Numbers of bradyzoites observed per high Power field.(400X)

- negative

+ less than 1 bradyzoite, but confirmed as positive

++ 2 to 10 bradyzoites per field.

+++ more than 11 bradyzoites per field

** Remarks; Color change, viscosity, etc.

R bright red

RB bright red to brownish yellow change

TN thin in viscosity

TK thick in viscosity

E erythrocytes not hemolysed

EH erythrocytes hemolysed

(1987)에 의한 直接檢査方法으로 시스트의 確認을 試圖한 바 있으나 確實한 結果는 얻지 못하였다. 그리고 人工消化處理에 對한 前處理過程으로 外科가위로 細切하는 대신에 호모지나이저를 使用하는 方法을 試圖하여 보았으나 檢査材料의 粘度가 너무 增加하여 鏡檢判定에 오히려 不便함을 느꼈다.

한편, 剖檢에 供試한 試驗牛 1頭의 體內臟器別 佐肉 孢子蟲 檢出試驗에 있어서는 Table 2에 나타난 바와 같이 肝, 腎臟(Fig. 1), 十二指腸(Fig. 3), 回腸, 盲腸(Fig. 2), 直腸 등에서 圓形 또는 橢圓形의 metrocystes가 檢出된 바 있으며, 顯微鏡用 미세척(micrometer)으로 計測結果, 장경 6.8 내지 11.6 μ m, 단경 5.2 내지 7.8 μ m로 나타났고 運動性은 確認되지 아니하였다. 試驗牛의 絞근, 혀, 식도(Fig. 4), 횡격막, 심장(Fig. 5와 6), 십이지장, 사지근육 등에 있어서는 典型的인 바나나 모양의 bradyzoites가 檢出된 바 있는데, 계측 결과 길이 10.1~16.3 μ m, 폭 2.4~3.3 μ m를 나타내었으며 緩慢한 運動性을 確認할 수 있었다. 한편, 胃(1, 2, 3, 4胃)와 장관막에서는 蟲體가 檢出되지 아니하였는데 그 까닭은 밝혀지지 아니하였다.

Sarcocystis 原蟲의 無性生殖 增殖型의 한 段階인 bradyzoites에 對한 染色性 調查結果 Lugol 生體染色에 있어서는 蟲體 전반에 걸쳐 밝은 황갈색과 핵 周圍에서 짙은 황갈색 染色反應을 볼 수 있었으며(Fig. 7), Wright 染色과 Hematoxylin & eosin 染色에 있어서는 각각 청색 및 적색의 染色反應을 나타내었는데(Fig. 8 및 Fig. 9와 10) 일반적으로 染色性은 좋지 않은 것으로 認定되었다. 다만 Giemsa 染色에 있어서는 핵에 있어서의 자주색 反應 그리고 원형질에 있어서의 청색 反應을 뚜렷이 나타내어 形態學의 觀察 및 성장조사에 도움이 될 수 있었다(Fig. 11과 12).

考 察

屠畜牛로 부터 採取된 쇠고기에 對한 佐肉孢子蟲 檢出을 위하여는 Jacobs와 Melton(1957)에 의한 Toxoplasma 原蟲 診斷法이 應用된 바 있으나 近來에 이르러서는 미국의 Seneviratna 등(1975)에 의한 pepsin과 鹽酸(0.7%) 人工消化法, 일본의 齊田 등(1977) 및 森(1984)에 의한 trypsin(0.5%) 消化法 그리고 齊藤 등(1984)에 의한 新簡易直接檢査法 등이 報告된 바 있다.

Table 2. Detection of *Sarcocystis* Metrocytes and Bradyzoites in Digestate Specimens from Carcass Naturally Infected with *Sarcocystis* Species

Organs observed	Results		Remarks(size range, μm)
	Metrocytes	Bradyzoites	
Masseters	—	++	10.8—15.7×2.4—3.1
Tongue	—	+	11.3—14.8×2.8—3.2
Esophagus	—	++	11.8—12.6×3.4—3.8
Rumen	—	—	
Reticulum	—	—	
Omasum	—	—	
Abomasum	—	—	
Liver	++	—	7.2—11.6×5.3—7.6
Kidneys	+++	—	10.8—11.6×7.0—7.8
Diaphragm	—	+	10.4—11.6×2.6—3.2
Heart	—	+++	10.1—16.3×2.4—3.2
Omentum	—	—	
Duodenum	++*	+**	*6.8—11.1×5.2—7.5 **9.8—14.3×2.7—3.3
Ileum	+	—	7.3—11.4×5.5—7.2
Cecum	++	—	7.2— 9.2×5.4—6.8
Rectum	+	—	7.4—10.6×5.2—6.8
Front legs	—	+	11.3—15.2×2.6—3.2
Hind legs	—	+	10.9—14.8×2.6—3.2

금번에 著者들이 여러가지 人工消化技法을 比較檢討 하여본 結果에 따르면 中等도 感染(400倍, 1視野當 2乃至 10마리의 感染水準 程度) 이상에 있어서는 消化促進物質을 添加하지 아니한 生理食鹽水 단독 處理에 의한 自然消化만으로도 住肉孢子蟲 無性生殖 增殖型의 檢出이 가능하였는데 다만 이 方法에 의하면 室溫에서 最少 4時間 以上 保存處理하였을 때 檢出率이 좋았다. 實驗室에서 多數의 檢査材料를 短時間에 檢査하고자 할 때에는 人工消化法을 適用시키는 것이 便利한 것으로 確認되었으나, 人工消化補助를 위하여 鹽酸을 添加하는 일이나 檢査材料를 호모지나이저 등으로 마쇄하는 일 등은 鏡檢과 判讀에 오히려 不便을 招來하였다. 今般의 比較試驗結果 쇠고기에 對한 住肉孢子蟲類 無性生殖 增殖型의 檢出을 위하여 가장 適合한 것으로 認定된 方法에 對한 處理過程을 要約하여 考察하면 다음과 같다.

① 生理食鹽水(NaCl, 0.85%)에 trypsin(Difco, 1:250)을 0.5% 濃도가 되도록 計量하여 磁石式 진탕기를 利用, 완전 溶解시켜 人工消化溶液을 製造한다.

② 檢査材料는 最少 20g 以上을 採取하여 單位當

5g 程度씩 配分하여 4反復以上의 檢査가 될 수 있도록 試驗區를 配置한다.

③ 各 檢査材料를 100ml짜리 비이커에 넣고 外科用 가위로 잘게 자른다. 이때 檢査材料별 Contamination을 막기 위하여 外科用 가위를 充分히 洗滌, 消毒하여 使用하도록 한다.

④ 人工消化溶液을 細切된 檢査材料가 들어있는 비이커에 약 50ml 程度 붓는다. Wood stick을 利用하여 檢査材料가 消化溶液과 잘 섞이도록 휘젓는다(5分程度).

⑤ 約 18°C 内外의 室溫에 定置시켜 1時間 以上 消化를 시킨다(*). 이때 溫度의 上昇에 따라 消化時間이 短縮될 수도 있으며 회전식 진탕기(예, 초자구 침전법의 용기 홀더)를 사용하면 더욱 좋다.

⑥ 消化된 檢査材料를 두겹의 gauze를 통하여 濾過시켜 濾過液을 모은 다음, 15ml짜리 원심관에 2乃至 3튜브로 나누어 1,500 r. p. m.에서 10분간 원심분리시키고 침전물을 취한다.

⑦ 원심관내의 침전물을 잔액으로 잘 混合시킨 다음 파스투어 피펫으로 슬라이드 글래스상에 1방울씩 옮긴

다.

⑧ 顯微鏡으로 200×視野에서 鏡檢하고 400×視野에서 確認한다.

(*: 檢査時間이 最初 人工消化溶液을 注入한 以後 4時間이 超過될 경우에는, ⑥번의 원심분리후 5% formalin 溶液으로 固定시킨 다음 ⑧번의 鏡檢직전에 재 원심분리를 실시해도 된다).

한편, 屠畜牛 또는 斃死畜으로 부터 試料를 採取하는데 있어서는 Seneviratna 등(1975)은 식도 재료가 가장 좋다고 하였으며, 森(1984)은 心臟 材料가 가장 좋다고 하였는데, 著者들의 實驗結果(Table 2)에 따르면 큰 차이는 없으나 心臟筋肉 材料에서의 檢出率이 높았다. 그러나 실제로는 病原蟲의 感染數나 發育時期(無性生殖型 增殖期間)에 따라 寄生部位가 다를 수 있으므로 段階적이면 여러 장기로 부터 檢査材料를 많이 採取하는 것이 좋을 것으로 思料된다.

住肉孢子蟲 無性生殖 增殖型 특히 bradyzoites와 metrocytes에 對한 染色反應 結果는 本 病原蟲에 對한 정상조사나 形態學的 確認을 위하여도 參考가 될 수 있지만 本 病原蟲에 對한 細胞培養(Fayer, 1972)이나 病理組織標本에 對한 實驗室的 診斷을 위하여도 參考가 될 수 있을 것으로 考察되었다.

今般의 試驗研究는 屠畜牛로 부터 採取된 蟲體感染 陽性 材料를 對象으로 하여 實驗室的 診斷을 遂行하여 본 것이지만, 앞으로 소 이외의 동물 즉 양이나(Rommel 등 1972; Munday 등 1975; Heydron 등 1976; Leek 등 1977; Leek와 Fayer, 1978) 기타 家畜에 對

하여도 應用이 可能할 것으로 思料된다. 그리고 今般의 試驗研究에 있어서는 住肉孢子蟲類에 對한 種屬同定은 이루어진 바 없으나 앞으로 免疫學的 比較試驗이나 終宿主(특히 개와 고양이)에 對한 人工感染試驗을 遂行함으로써 소에 있어서의 住肉孢子蟲類 즉 *S. cruzi*, *S. hirsuta*, *S. hominis*(Heydorn 등 1975)에 對한 種屬同定이나 鑑別診斷이 이루어 질 수 있을 것으로 考察된다.

結 論

食用家畜 특히 屠畜牛의 住肉孢子蟲症에 對한 實驗室的 診斷을 위하여 筋肉材料에 對한 몇가지 人工消化技法이 適用되었으며 分離된 原蟲 增殖型에 對한 몇가지 染色技法이 適用되었는 바 結果를 要約하면 다음과 같다.

1. 屠畜牛 筋肉材料에 對한 住肉孢子蟲 無性生殖 增殖型 檢出에 있어서는 트립신(0.5%)을 含有하는 食鹽液(0.85%)을 使用하는 技法이 가장 적합한 것으로 認定되었다.

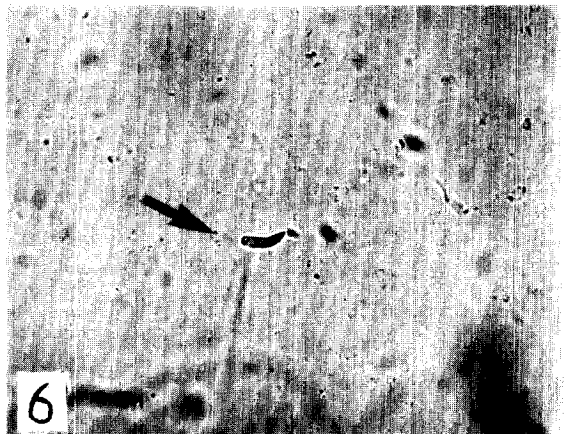
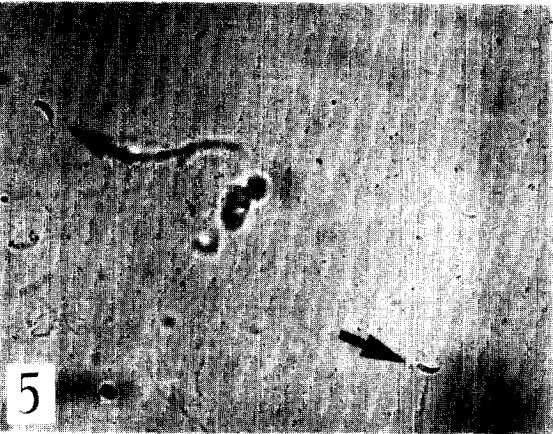


2. 技法에 따른 診斷 적정시간은 1시간 내지 4시간 이 適合한 것으로 判明되었다.

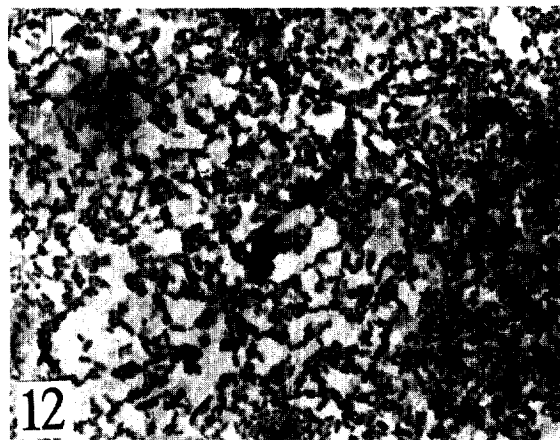
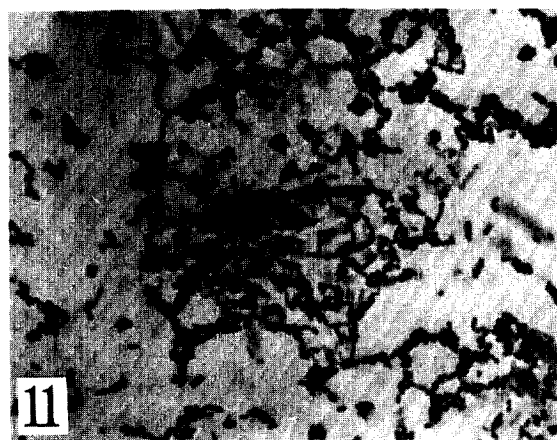


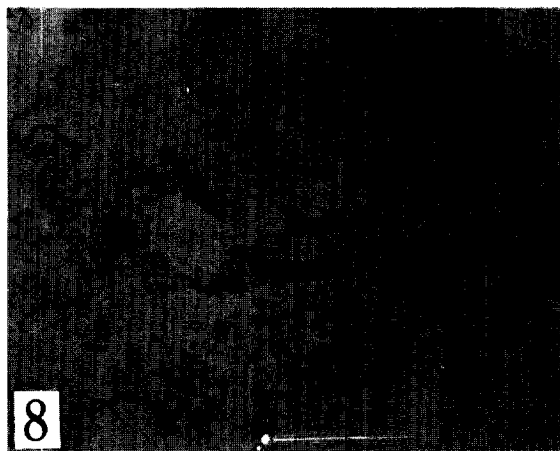
3. 트립신 消化法에 依하여 檢出된 蟲體의 增殖型에 對한 Giemsa 染色技法은 核의 位置確認 등 形態學的 및 實驗室的 診斷에 도움이 될 수 있었다.

4. 斃死畜에 對한 剖檢에 있어서 metrocytes와 bradyzoites 등 同 原蟲의 無性生殖 增殖型이 各 特定臟器에서 觀察되었다.

Legends for Figures

- Figs. 1~2.** Numerous metrocytes of *Sarcocystis* species from kidney digestate(Fig 1, Direct, 400X) and from cecum digestate(Fig2, Direct, 400X)
- Fig. 3.** Mixed presentation of metrocytes(marked with single arrows) and a bradyzoite(marked with double arrow) from duodenum digestate(Direct, 400X)
- Fig. 4.** Bradyzoites(marked with single arrows) of *Sarcocystis* species from the striated muscle of the esophagus digestate(Direct, 400X)
- Figs. 5~6.** Bradyzoites in banana shapes(marked weith single arrows) from the striated muscles of the heart without any staining treatments. (Fig 5. 200X, and Fig 6. 400X)
- Figs. 7~10.** Bradyzoites(marked with single arrows) from the heart muscle digested and stained in 7% Lugol's biostain(Fig. 7. 1,000X) in Wright's stain(Fig2, 1,000X), and in Hematoxylin and eosin stain (Figs 9~10, 1,000X)
- Figs. 11~12.** Bradyzoites(marked with single arrows) from the heart muscle digested and stained in Giemsa's stain. Notice the nuclei stained in purple-red and the plasms stained in blue(1,000X)





参 考 文 献

- Dubey, J.P. (1976) A review of *Sarcocystis* of domestic animals and of other coccidia of cats and dogs. J. A. V. M. A., 169 : 1061~1078.
- Dubey, J.P. and Streitel, R.H. (1976) Shedding of *Sarcocystis* in feces of dogs and cats fed muscles of naturally infected food animals in the Midwestern United States. J. Parasitol., 62 : 828~830.
- Fayer, R. (1972) Gametogony of *Sarcocystis* sp. in cell culture. Science, 175 : 65~67.
- Fayer, R. (1974) Development of *Sarcocystis fusiformis* in the small intestine of the dog. J. Parasitol., 60 : 660~665.
- Fayer, R. and Johnson, A.J. (1973) Development of *Sarcocystis fusiformis* in calves infected with sporocysts from dogs. J. Parasitol., 59 : 1135~1137.
- Fayer, R. and Johnson, A.J. (1974) *Sarcocystis fusiformis*: Development of cysts in calves infected with sporocysts from dogs. Proc. Helm. Soc. Wash., 41 : 105~108.
- Fayer, R., Johnson, A.J. and Hildebrandt, P.K. (1976) Oral infection of mammals with *Sarcocystis fusiformis* bradyzoites from cattle and sporocysts from dogs and coyotes. J. Parasitol., 62 : 10~14.
- Heydorn, A.O. and Gestrich, R. (1976) Beiträge zum Lebenszyklus der Sarkosporidien. VII. Entwicklungsstadien von *Sarcocystis ovis* in Schaf. Berl. Munch. Tierärztl. Wochenschr., 89 : 1~5.
- Heydorn, A.O., Gestrich, R., Mehlhorn, H. and Rommel, M. (1975) Proposal for a new nomenclature of the sarcosporidia. Z. Parasitenkd., 48 : 73~82.
- Jacobs, L. and Melton, M.L. (1957) A procedure for testing meat samples for *Toxoplasma* with preliminary results of a survey of pork and beef samples. J. Parasitol. 43(Supple), : 38~39.
- Johnson, A.J., Hildebrandt, P.K. and Fayer, R. (1975) Experimentally induced *Sarcocystis* infection in calves: Pathology. Am. J. Vet. Res., 36 : 995~999.
- Kang, Y.B. (1988) Scanning electron microscopy on proliferative forms of *Toxoplasma gondii* and *Sarcocystis* species. Korean J. Vet. Res., 28 : 00~00.
- Leek, P.G. and Faynr, R. (1978) Sheep experimentally infected with *Sarcocystis* from dogs. II. Abortion and disease in ewes. Cornell Vet., 68 : 108~123.
- Leek, R.G., Fayer, R. and Johnson, A.J. (1977) Sheep experimentally infected with *Sarcocystis* from dogs. I. Disease in young lambs.
- Levine, N.D. (1973) Protozoan Parasites of Domestic Animals and of Man(2nd ed.) 288~294. Burgess Pub. Co., Mimmneapolis.
- Levine, N.D. (1977) Nomenclature of *Sarcocystis* in the ox and sheep and of fecal coccidia of the dog and cat. J. Parasitol., 63 : 36~51.
- Levine, N.D. (1985) Veterinary Protozoology., Iowa State Univ. Press, Ames Iowa, p. 233~260.
- Livine, N.D. (1986) Sarcocystosis, In "Current Veterinary Therapy-Food Animal Practice, 2, Howard, J.L., W.B. Saunders Co., Philadelphia, p. 630-631.
- Lunde, M.N. and Fayer, R. (1977) Serologic tests for the detection of antibody to *Sarcocystis* in cattle. J. Parasitol., 63 : 222~225.
- Mahrt, J.L. and Fayer, R. (1975) Hematologic and serologic changes in calves experimentally infected with *Sarcocystis fusiformis*. J. Parasitol., 61 : 967~969.
- Munday, B.L., Barker, I.K. and Rickard, M.D. (1975) The developmental cycle of species of *Sarcocystis* occurring in dogs and sheep with observations on pathogenicity in the intermediate host. Z. Parasitenkd., 46 : 111~123.
- Rommel, M., Heydorn, A.O., Fischle, B. and Gestrich, R. (1974) Beiträge zum Lebenszyklus der Sarkosporidien. V. Weitere Endwirte der Sarkosporidien von Rind, Schaf and Schwein und die Bedeutung des Zwischenwirtes für dieser Parasitose. Berl. Munch. Tierärztl. Wochenschr., 87 : 392~396.
- Rommel, M., Heydorn, A.O. and Gruber, F. (1972) Beiträge zum Lebenszyklus der Sarkosporidien. I. Die Sporozyste von *S. tenella* in den Fazes

- der Katze. *Beri. Munch. Tieraerztl. Wochens.*, 85:101~105.
- Seneviratna, P., Edward, A.G. and DeGiusti, D.L. (1975) Frequency of *Sarcocystis* spp. in Detroit, Metropolitan area, Michigan. *Am. J. Vet. Res.*, 36:337~339.
- Soulsby, E.J.L. (1982) *Helminths, Arthropods and Protozoa of Domesticated Animals*(7th ed.), Lea. and Febiger, Philadelphia, p.670-692.
- 姜英培, 金相羲, 魏星煥(1988) 屠畜牛에 있어서의 住肉孢子蟲 感染實態調査. *大韓獸醫學會誌*, 28:00~00.
- 尹和重, 羅盛安, 李元暢(1987) 소의 住筋孢子蟲에 관한 研究. 第1報. 心臟筋內 住筋孢子蟲의 調査研究. *建國大 畜科研 論集*, 12:81~90.
- 森泰良(1984) 牛の 住肉孢子蟲. *臨床獸醫*, 2(6):29~31.
- 齊藤守弘, 鉢須桂一, 岩崎一弛, 中島 著, 遮邊昭宣, 守屋英樹, 板垣 博(1984) 住肉孢子蟲シストの新簡易直接検査の 検討と應用. *日獸會誌*, 37:158~162.
- 志村龜夫, 伊藤進午, 角田清(1982) 牛 *Sarcocystis* 症の一實驗感染例. *日獸會誌*, 35:647~652.
- 齊田清, 星野利得, 小山孝, 福田二三男(1977) 牛住肉孢子蟲の 檢出法とその 成績について. *獸畜新報*, 671:22~25.