

## Cryptococcal Ventriculitis

— case report —

영남대학교 의과대학 신경외과학교실

김범대 · 백승찬 · 임좌혁 · 김오룡 · 지용철 · 최병연 · 조수호

### 서 론

Cryptococcosis는 진균의 일종인 *Cryptococcus neoformans*에 의해 발생하는 아급성 또는 만성 전신성 질환으로 인체 감염은 드물지만, 감염되면 대부분 신경계를 침범하며 높은 사망율을 나타내고, 뇌종양, 뇌농양 및 여러가지의 신경성 질환과 임상적으로 감별이 어렵다.

Cryptococcosis 증례는 1894년에 Busse에 의해 최초로 보고 되었으며,<sup>1,2)</sup> 1905년 처음으로 인간의 뇌에서 Stoddard와 Cutler가 이 균을 분리하였고, 1916년 Stoddard가 자세한 임상 기록을 발표하였다.<sup>3)</sup> 1955년 Emmons 등에 의해 처음으로 균이 배양되었으며, 1956년 Gold 등에 의해 Amphotericin B가 발명되어 치료가 가능하게 되었다.<sup>4)</sup> 한국에서는 1961년 윤등이 처음으로 뇌척수액에 침범한 *Cryptococcus neoformans*를 확인 보고 하였다.<sup>5)</sup>

본 신경외과학교실에서는 임상적 및 이학적으로 뇌압 항진 증상을 보이면서 뇌수두증이 동반된 Cryptococcal Ventriculitis 1례를 경험하였기에 이를 문헌 고찰과 함께 발표한다.

### 증 례

환 자 : 이 ○ ○, 남자 6세

주 소 : 두통 및 구토

과 거 력 : 출생시 체중은 4 kg으로 정상분만했으며, 생후 4일째 폐혈증으로 입원 치료 받았음.

가 족 력 : 특기 사항 없음.

현 병 력 : 환자는 약 3개월 전부터 좌측 하지 부전마비, 파행성보행, 경부두통이 지속되어 오다가 입원 2일 전부터 두통, 구토가 야기되어 개인 의원에서 대증 치료를 증세 받았으나 호전이 없어 본원 응급실을 통해 입원하였다.

입원당시 이학적 및 신경외과학적 소견 : 전신상태는 병약하게 보였다. 체중은 20kg, 체온은 36.8℃, 혈압은 110/70mmHg, 맥박은 70/min, 호흡수는 24/min로 정상이었으며, 피부, 인후, 입과선비대등 이상소견은 보이지 않았고, 흉부 및 복부에서도 특이 소견이 없었다.

의식 상태는 명료하였고 동공 및 대광반사도 정상범위 이내였으며, 안저부에도 별 이상이 없었다. 경부에는 약간의 강직이 있었다.

건반사는 좌측이 약간 감소 되었으며, 우측 하지의 운동은 약간의 강직성을 보였다. 바빈스키 징후는 나타

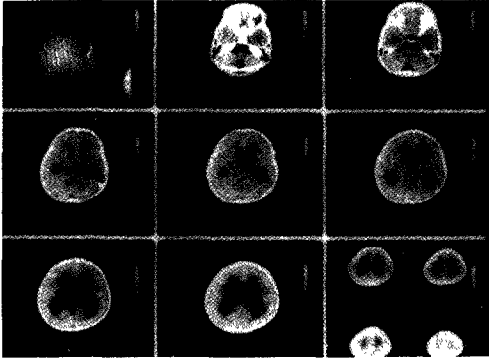


Fig.1. Brain CT scan shows more prominent dilatation of the 3rd. and lateral ventricle rather than the 4th. ventricle.

내지 않았고, 그 외의 신경학적 검사는 정상범위 내였다.

검사소견: 혈색소 13.5g/dl, 백혈구 8300/mm<sup>3</sup>, 적혈구 혈구용적은 39.1% 이었다. 그 외 검사 소견은 정상이었고, 입원당시 요추 천자는 시행하지 않았다. 혈청 면역학적 검사에서 IgG 1050 mg/dl, IgA 90 mg/dl, IgM 120 mg/dl, C<sub>3</sub> 115 mg/dl, C<sub>4</sub> 62 mg/dl, CH<sub>50</sub> 16.1 u/ml, T-rosette 79%, B-rosette 14% 이었다.

방사선학적 소견: 단순 흉부 X-ray 상은 정상소견이었고, 두개골 단순 촬영상 봉합선 분리가 발견되었으며, digital marking은 없었다. 컴퓨터 단층 촬영상 제 3 뇌실과 측뇌실의 확장소견이 보이나 제 4 뇌실의 확장은 보이지 않았다(Fig 1).

임상경과 및 치료: 입원당시 두통 및 구토를 보이는 뇌압 항진 증상이 있어 시행한 컴퓨터 뇌단층 촬영상 뇌수두증이 발견되어 metrizamide를 이용하여 뇌실조영술을 실시하였다. 뇌실조영술상 aqueduct of Sylvius 상부에서부터 뇌실이 확장된 소견(Fig2)이 보여 aqueduct 협착의 병명으로 뇌실복막 간

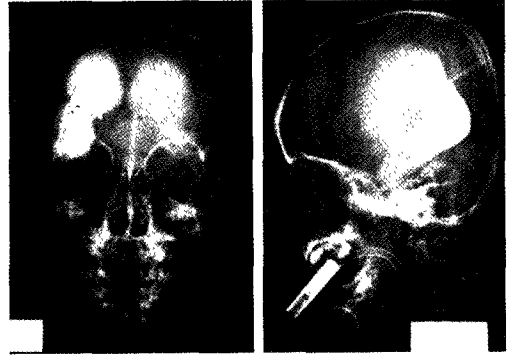


Fig.2. This ventriculogram shows huge dilatation of the lateral and 3rd ventricle without dye filling in the 4th ventricle, cistern magna, and cervical subarachnoid space.

단락술을 시행하였다.

수술 직후 증세의 호전을 보였으나 수술 3일 후부터 다시 뇌압 항진 소견이 보여 추적 컴퓨터 뇌단층촬영 및 뇌실복막간 도관을 통한 조영술상 단락 기능 부전이 확인되어 단락 재건술을 수술 6일 후 시행하였다.

수술 소견상 백색의 섬유성 막이 뇌실부 도관에 막혀 있었고, 도관을 통한 생리식염수 세척시 백색의 섬유성 부유물들이 나왔다. 이 당시 뇌척수액 소견은 다음과 같았다. 적혈구 1-2/HPF, 백혈구 40/mm<sup>3</sup>, 다핵구 5%, 임파구 95%, 단백 54 mg/dl, 당 45 mg/dl, Cl 119 mEq/L 였고, 뇌척수액의 진균에 대한 India ink preparation과 KOH mount 검사는 모두 양성이었으며, AFB 검사는 음성이었다. 그리고 Cryptococci에 대한 뇌척수액 세포진 검사는 양성이었고, 병리조직학적 소견은 뇌실내 단락 카테타 근측부 연부조직에서 Cryptococci가 보였고, 복강내 단락 도관 원측부에서도 역시 Cryptococci가 보였다(Fig3).

뇌실복막간 단락 도관의 기능 부전

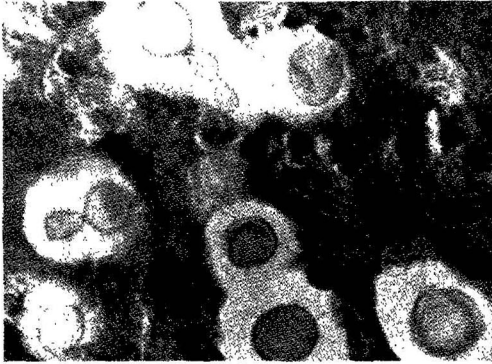


Fig.3. Microscopic findings of cryptococcus neoformans.

으로 E. V. D (뇌실외 배액법) 도관을 뇌실내에 삽입하여 뇌척수액을 우회시켰고, E. V. D 도관 삽입술은 감염 방지를 위해 우측, 좌측 전두엽에 1주일 간격으로 반복 시행하였다. 크립토크스 뇌실염에 대해서는 Amphotericin B (0.5 mg/kg/day)와 5-Fluorocytosine (37.5 mg/kg/day) 병합 치료를 6주간 시행하였고 치료 도중 구토 발열등 합병증이 동반되어 E. V. D 도관을 통해 Amphotericin B를 1일 간격으로 (0.025→0.05→0.10→0.20→0.30→0.40→0.50 mg)로 증량시켜 적정 뇌실내로 주입시키는 것을 병행하였다. 치료 시작 4주후 뇌척수액 소견상 크립토크스 뇌실염은 치료되었으나 의식상태는 기면상태였다. 섬유성 물질에 의해 야기된 나발성 뇌실내 폐쇄로 지속되는 뇌수두증과 양측 뇌실간 폐쇄에 대해 좌우 양측 뇌실과 복막간에 Y도관을 이용한 뇌실복막간 단락술 뿐만 아니라 제 4 뇌실의 확장에 대해서도 제 4 뇌실 복막간 단락술을 시행하였으나 (Fig.4-a,b) 환자의 의식은 회복되지 않았고, 물리 치료 등 대증 가료 중 보호자가 원하여 퇴원 하였다.

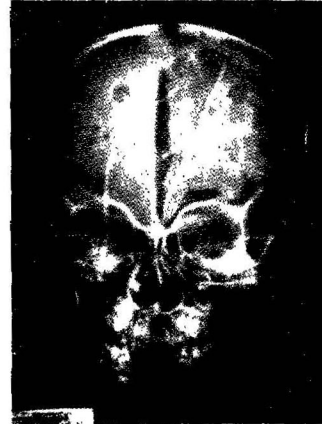


Fig.4-a. In the plain skull AP, multiple shunt catheters are introduced into the lateral and 4th ventricle because of multiple septation in the ventricular system.

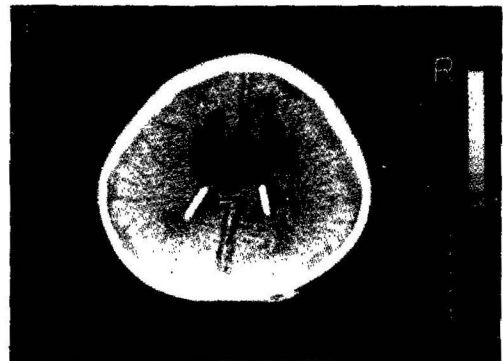


Fig.4-b. The ventricular size is normalized with decreased periventricular low density.

### 고 찰

Cryptococcosis를 일으키는 Cryptococcus neoformans는 직경이 4-20um 정도인 막낭을 지닌 효모양 진균이며 Budding에 의해 번식한다<sup>7)</sup>. 감염은 대부분 호흡기를 통하여 폐에 일차 병소를 이루고 숙주의 반응에 따라 90%는 폐에 국한 되고, 소수에서는 혈행성으로 전신에 퍼지게 되며, 혈행성으로 전신적으로 퍼지는 경우의 70-80%는 중추신경계에서 생기게 된다<sup>7)</sup>. 그 외에도 피부, 골수, 전립선, 심장, 간 등에

도 침범한다. 또한 드물게는 기저핵, 중뇌, 대뇌 피질 혹은 수막에 육아종이나 낭종을 형성하여 마치 뇌종양이나 뇌농양, 혹은 만성 경막하혈종과 유사하여 감별진단이 곤란하여 수술후 병리 조직 소견에 의해 확진되는 예가 많다.

이 진균은 Hodgkin씨 병, 악성임파종, 백혈병, 임파세포내피계질환, 당뇨병, 결핵, Sarcoidosis 만성폐질환, 부신피질 스테로이드 과량사용 환자에서 감염의 위험도가 높다<sup>8-13)</sup>.

본 예에서는 감염경로를 규명할 수 없었고, 임파세포내피계 질환과 임파선계 질환, 결핵 등의 질환도 발견할 수 없었다.

Freeman은 Cryptococcus가 중추신경계를 침범하는 경우는 수막형(meningeal) 혈관주위형(perivascular), 혈관 경색형(embolic)의 3가지 형태로 올 수 있으나 이 중 반수 이상이 수막형인데, 임상 증상이나 뇌척수액 생화학적 소견이 결핵성 뇌수막염과 비슷하여 감별진단이 곤란하다<sup>14)</sup>.

중추 신경계 감염의 가장 흔한 형태는 뇌막염인데<sup>15,16)</sup>, 본 예에서는 뇌막 자극 증상없이 뇌압 항진 증상만 나타나 처음부터 크립토코크스 감염을 의심하기는 어려웠다.

임상 증상으로는 두통, 오심, 구토, 의식장애, 경련, 청력감소 등이 나타나며 발열은 반수에서 나타난다<sup>17)</sup>. 그 외에도 뇌막 자극 증상, 율혈유두, 외전신경마비, 운동마비, 인격변화, 정신질환적 소견이 보이기도 한다. 본 예에서는 크립토코크스 뇌실염으로 야기된 수두증으로 인해 뇌막 자극 증상보다 오히려 뇌압 항진 증상이 특징적이었다. 검사실 소견은 뇌척수액 소견 즉 뇌척수액압의 증가, 다임파구증, 단백 증가와 당 및 Cl의 감소는 다른 형태의 아급상 뇌막염과 유사하여 그 구별에 어려움을 준다.

그러나 India ink preparation, 척수액의 도말 표본 검사, 뇌척수액 KOH 양 검사, 뇌척수액의 라텍스 크립토코크스 응집검사 등을 이용하면 60-90% 이상에서 양성반응을 보이므로 쉽게

확진이 된다<sup>14,17-21)</sup>. 본 증례의 경우도 India ink preparation, 뇌척수액 KOH 양 검사상 모두 양성 반응을 보였다.

크립토코크스가 신경계통에 침입했을 때의 치료로는 흔히 Amphotericin B가 최우선의 약으로 사용되고 있으며, 최근 개발된 5-Fluorocytosine을 추가하여 쓰면 더욱 효과적이라고 하며, Amphotericin B 단독으로 투여시에는 53-87%의 치료율이 있고<sup>22,23)</sup>, 18-35%에서 재발하는데, 재발은 1년 이내에 가장 잘 생긴다<sup>21)</sup>. 그리고 5-Fluorocytosine 단독으로 치료했을 때는 30%의 치료율이 있고<sup>24)</sup>, 20-30%에서 약 내성이 생기게 되며, 일단 약 내성이 생기면 Amphotericin B에도 반응하지 않게 되고 재발하거나 치료에 실패하게 된다<sup>25,26,27)</sup>. 결국, 크립토코크스에 대한 최선의 약물 치료 방법은 5-Fluorocytosin과 Amphotericin-B의 병합치료이다<sup>27)</sup>. 병합치료는 Amphotericin B 0.3mg/kg/day 정맥 주사와 5-Fluorocytosine 37.5mg/kg/6hr 경구 투입을 함께 6주간 투여해야 하며, 6주 치료 후 매주 배양검사에서 4회 이상 음성으로 유지될 때 까지 치료가 필요하다<sup>7)</sup>. Amphotericin B는 구토, 발열, 오한, 정맥염 및 hypokalemia 등의 부작용이 있을 수 있으며, 이런 경우 양을 줄여서 직접 수막내로 Amphotericin B를 준다<sup>28)</sup>. 치료 도중 뇌수두증이 동반되는 경우는 다른 뇌실염에서의 치료와 마찬가지로 EVD를 시행하여 뇌척수액을 배액시키면서, 뇌압항진증상 치료와 더불어 약물치료를 한다. 또한, 약물의 병합 치료에도 불구하고 뇌척수액 소견의 호전을 보이지 않을 때도 역시 EVD 도관을 통해서 직접 Amphotericin B를 뇌실내로 주입하여 치료하기도 한다.

본 예에서는 Amphotericin B 0.5mg/kg/day와 5-Fluorocytosine 37.5mg/kg/6hr을 약 6주간 투여 했는데 투여중 구토 발열등 합병증이 동반되어 Amphotericin B를 E.V.D 도관을 통해 뇌실내로 직접 주입(용량: 0.025→0.1→0.2

→0.4→0.5mg) 하는 방법을 약 4주간 병행했다.

일반적으로 신균성 뇌실염인 경우에는 Amphotericin B 치료부터 시작하고, 급성 뇌수두증이 동반되는 경우에는 일시적인 뇌실외 배액법을 시행한다. 뇌실염이 치료가 된 후 정상적인 뇌척수액 소견을 보일 때는 영구적인 뇌실복막간 단락술을 시행한다<sup>28)</sup>. 그러나 뇌실염으로 인해 뇌실내 격막이 형성되었거나, 뇌실간 누공 또는 aqueduct of Sylvius가 염증성 반응에 의해 폐쇄되었을 때는 일반적인 뇌수두증의 치료 방법과 같이 단일 뇌척수액 단락술로 뇌수두증이 해결이 안되는 경우가 많고, 여러 부위에 다발성 단락술을 시행해야되는 경우가 많다. 본 예에서도 뇌실복막간 단락술 시행 3일 후부터 다시 뇌압항진 증상이 보여 컴퓨터 뇌단층 촬영과 뇌실복막간 도관을 통한 뇌실 촬영술상 단락 기능 부진이 확인되어 수술 6일후 단락재건술을 시행했다. 그 후 계속되는 다발성 뇌실내 격막 형성과 양측 뇌실간 누공의 폐쇄로 인한 뇌수두증을 치료하기 위하여 Y-도관을 이용한 다발성 뇌실복막간 단락술을 재시행했다. 또한 제 4 뇌실의 확장 소견이 보여 제 4 뇌실복막간 단락술도 시행했다.

중추 신경계에 침범한 cryptococcosis를 치료하지 않는 경우 전예에서 사망하며, 적절한 치료를 하더라도 25%가 사망한다<sup>29)</sup>. 또한 회복된 환자의 50%만이 신경학적으로 정상이며 치료가 성공적으로 끝나도 뇌성마비, 수두증, 시신경위축, 성격변화, 지능저하 등의 후유증이 올수 있다. 본 예에서도 수두증, 뇌실염 등으로 인하여 백질 뇌증이 초래되어 치료는 되었으나, 계속해서 누워만 있는 기면 상태가 된것으로 사료 된다.

### 요 약

임상적으로 뇌압 항진 소견을 보여서 시행한 뇌 전산화 단층 촬영상 뇌수두증이 확인되어 뇌

실 복막간 단락술을 시행하였으나, 단락 도관 기능 부전증이 크립토크스 뇌실염에 의해 초래된 것이 조직학적 검사로 확인된 한 예를 문헌 고찰과 함께 보고하는 바이다.

### 참 고 문 헌

1. Burgetr, R. E., Morton, C. B.: Torula ingection. Review and Report of cases Surgery. 15: 312-325, 1944.
2. Cohen, J. R., Kaugman, W.: Systemic Cryptococcosis: A report of case with Review of the literature. Am. J. Cl. Path., 22: 1067, 1952.
3. Harland, W. A.: Cryptococcosis. A report of Five cases. J. of Canad. Med. Assoc. 83: 580, 1960.
4. Stoddard, J. L., Cutler, E. G.: Torular infection in man: Monograph of Rockefeller Institute for medical research, 6-1, 1916
5. Gold, W., Stout, H. A., Pagano, J. F., Donovan, R.: Amphotericin A and B, antifungal antibiotics produced a streptomycete. I. In vitro studies, in Anti biotics Annual, edited by Welch, H., Marli-Ibanez, F., Medical Encyclopedia, Inc. New York, 579, 1956
6. 윤정구, 유준: 두명의 환자 뇌척수액에서 분리된 cryptococcus neoformans에 관한 보고. The Journal of the Korean Society of Microbiologists, 2(1): 197-198, 1961.
7. Braude, M. D., Davis, C. B., Fiever, J.: Medical Microbiology and infectious Disease. Saunders Company, 634-641. 1981.
8. Lewis, J. L., Rabinovich, S.: The wide spectrum of Cryptococcal infection. Amer. J. Med., 53: 315-322, 1972.
9. Schupbach: Cutaneous: Manifestations of Disseminated Cryptococcosis. Arch Dermatol. 112: 1734-1740, 1976.

10. Spichard, A., Butler, W. T., Andriole, V., Utz, J. P. : The improved prognosis of cryptococcal meningitis with Amphotericin B therapy. *Ann. Int. Med.*, 58 : 66-83, 1963
11. De Wytt, C. N., Dickson, P. L., Holt, G. W. : Cryptococcal meningitis, A review of 32 years experience. *JNS*, 53 : 283-292, 1982.
12. Morales, C. F., Bristenson, B., Rodriguez, J. R. : Cryptococcal meningitis. *Bol. Asoc. Med. PR.*, 77 : 56-61, 1985.
13. Sabetta, J. R., Andriole, V. T. : Cryptococcal Infection of the central nervous system. *Med. clin-North, Am.*, 69(2) : 333-334, 1985.
14. Baker, A. B. : *Clinical Neurology*. New York, harper Row. ed 2. 2316, 1962.
15. Bennet, J. E., Dismukes, W. E., Duma, R. J. : A Comparison of amphotericin B alone and combined with fluorocytosine in the treatment of cryptococcal meningitis. *N. Engl. J. Med.*, 301 : 126-131, 1976.
16. Weenink, H. R., Bruyn, G. W. : Cryptococcal of the nervous system, in vinken P.J. Bruyn, GW(eds) : *Infections of the Central Nervous System, Part III*. Handbook of Clinical neurology, Vol. 35, Amsterdam, North-Holland Publishing Company. 459-502, 1978.
17. Kaufman, C. A., Bergman, A. G., Severance, R. J. : Detection of cryptococcal antigen : Comparison of Two latex agglutination test. *Am. J. Clin. Pathol.*, 75 : 106, 1981.
18. Stockstill, M. T. and Kaufman, C. A. : Comparison of cryptococcal and tuberculous meningitis. *Arch. Neurol.*, 40 : 81, 1983.
19. Sabetta, J. R., Andriole, V. T. : Cryptococcal infection of the central nervous system. *Medical clinics of north America*. 69 : 333-343, 1985.
20. Bernal, P. G., Szyfelbeim, W. M., Weiss, M. D. : Diagnosis of cryptococcal meningitis by cytology methods : An old technique revisited. *Neurology*. 30 : 102-105, 1980.
21. Diamond, R. D., Benett, J. E. : Prognostic factors in Cryptococcal Meningitis. *Ann. Intern. Med.*, 80 : 176-181, 1974.
22. Spickard, A., Buttler, W. T., Andriole, V. : The improved prognosis of cryptococcal meningitis with amphotericin B therapy. *Ann. Intern. Med.*, 58 : 66-83, 1963.
23. Sarosi, G., Parker, J. D., Doto, I. L. : Amphotericin B in Cryptococcal meningitis long term results of treatment. *Ann. Intern. Med.*, 71 : 1079-1087, 1969.
24. Block, E. R., Bennett, J. E. : Clinical and Pharmacological studies with 5-fluorocytosine. *Clin. Res.*, 20 : 525, 1972.
25. Utz, J. P., Shadomy, S., McGehee, R. F. : 5-Fluorocytosine : Experience inpatients with pulmonary and other forms of cryptococcosis. *Ann. Rev. Reppir. Dis.*, 99 : 975, 1969.
26. Zylstra, W. : Cryptococcosis and 5-fluorocytosine. *Aust. N. Z. J. Med.*, 4 : 296, 1974.
27. Bennett, J. E., Dismukes, W. E., Duma, R. J. : A comparison of Amphotericin B alone and combined with Fluorocytosine in the treatment of cryptococcal meningitis., 301 : 126-131, 1979.
28. Deborah Mangham, Dale N., Gerding Lance R Peterson, George A Sarosi. : Fungal meningitis manifesting as Hydrocephalus. *Arch. Intern. Med.* 143 : 728-731, 1983.
29. Bennett, J. E. : *Cryptococcosis : Textbook of Medicine*. 14th ed. W. B., Saunders Comp. Beeson McDermott, 449-451, 1975.

— Abstract —

## A Case of Cryptococcal Ventriculitis

Bum Dae Kim, Seung Chang Baek, Jowa hyuk Ihm, Oh Lyong Kim,  
Yong Chul Chi, Byung Yearn Choi, and Soo Ho Cho

*Department of Neurosurgery  
College of Medicine, Yeungnam University  
Taegu, Korea*

Cryptococcosis of central nervous system is uncommon, but fatal if untreated. We experienced a case of cryptococcal ventriculitis with hydrocephalus. The symptom was an increased intracranial pressure without meningeal irritation sign. It was confirmed by pathology and cytology taken from fibrous material, which caused a obstruction of shunt catheter in the lateral ventricle.

We report a case of cryptococcal ventriculitis in 6 years old male child.