

방사선조사가 타액선 도관세포에 미치는 영향에 관한 전자현미경적 연구

경희대학교 치과대학 치과방사선학교실
최원재 · 이상래

- 목 차 -

- I. 서 론
- II. 실험재료 및 방법
- III. 실험성적
- IV. 총괄 및 고안
- V. 결 론
- 참고문헌
- 영문초록
- 사진부도

I. 서 론

악성종양의 치료법에는 수술요법, 방사선요법, 화학적 요법, 면역학적 요법등이 있으며 이들은 종양의 위치와 크기, 전이병소의 유무, 환자의 나이 및 전신건강상태 등을 고려하여 단독 혹은 병용되어 사용된다.¹ 이중 방사선요법은 방사선의 생물학적 효과들을 이용하는 것으로 방사선이 생체에 조사되면 이의 에너지가 세포내 주요구조에 직접 흡수되거나, 방사선이 용매분자와 작용하여 발생된 유리기가 세포내 주요구조에 확산되어 물리적, 화학적 및 생화학적 과정을 거쳐서 세포의 기능장애, 조직의 파괴 등 생물학적 손상을 일으킨다.²⁻⁶

특히 치료목적을 위한 방사선조사시 종양세포 뿐 만 아니라 조사야에 포함되는 정상조직에도 많은 손상을 초래하게 되고, 악안면 영역에서 방사선치료로 인한 부작용 및 병발증은 조사대상, 조사방법, 조사선량과 선량률, 사용된 방사선질에 따라 다소 차이가 있으나⁷⁻⁹, Cherry와 Glucksman(1959)¹⁰, Pratt와 Sodicoff(1972)¹¹는 구강건조증을, Dale(1953)¹²은 점막염, Burstone(1953)¹³은 미각상실을, Gowgiel(1960)¹⁴과 Rankow와 Weissman(1971)¹⁵ 등은 골괴사들, Hand(1972)¹⁶ 등은 다발성 치아우식증을 보고한 바 있고 경부피부의 탄력성 소실 및 섬유화는 Brenk(1969)등¹⁷에 의하여 발표되었다.

이 중에서 구강건조증, 구강점막염, 미각상실, 다발성치아우식증 등은 방사선에 의해서 타액선이 손상을 받아 야기되는 타액분비량의 감소, 타액 pH의 감소 및 타액 점도도의 증가 등으로 인하여 이차적으로도 발생된다.¹⁷⁻¹⁹

타액선은 분비말단부의 선포와 엽내 분비관인 율관과 선도관, 소도관, 주도관으로 구성되어 있고 타액의 화학성분에 따라 장액선과 점액선으로 구분되는데, 이들은 각기 방사선에 의한 감수성이 다르므로 나타나는 영향도 상이하다.

北島와 森田(1977)²⁰은 타액선이 분화정도는 높으나 세포분열능력은 낮아서 중등도의 방사선 감수성을 보인다고 하였고 Kashima등(1965)²¹은 타액선 중에서 장액선의 방사선 감수성이 가장 높다고

보고하였다.

한편 타액선의 세포중에는 선포가 방사선에 가장 민감하며, 선도관세포는 방사선 감수성이 낮아 손상을 덜 받는데¹⁰⁻¹⁷, 이에 대하여 Anderson등(1981)²²은 선포세포와 선도관세포의 기능 및 구조가 다르기 때문이라고 하였다.

선도관의 세포중 윤관세포는 세포질내에 소수의 내형질망과 Golgi체를 함유하며²³ 세포내에 소포를 가지고 있는데¹⁰ 백서에서는 세포의 침부에 과립과 소포를 갖는 원주형을 이루고²³ 이들은 전해질의 균형을 유지시키며 타액의 성분을 결정지어주는 데 관여한다.²⁴

따라서 방사선조사시에 나타나는 선도관세포의 구조나 기능의 변화를 알아보는 것은 방사선조사 후에 나타나는 타액분비 및 구강내 환경의 변화를 이해하는데 매우 큰 도움이 되리라고 생각하며, 이에 관한 연구 특히 미세구조적 연구가 그리 많지 않다고 사료되어, 저자는 방사선조사 후 나타나는 선도관세포의 미세구조적 변화를 관찰하고자 인체 선도관세포보다는 증식율이 낮고²⁵ 방사선 저항성이 비교적 높은²⁶ 백서의 선도관을 대상으로 방사선을 조사하여 선도관세포 중 윤관세포를 전자현미경으로 관찰한 결과 다소의 지견을 얻었기에 이를 보고하는 바이다.

II. 실험재료 및 방법

실험에 사용된 동물은 일정한 조건하에서 사육된 체중 100gm 내외의 Sprague-Dawley계 웅성백서로서, 대조군에 4마리, 방사선조사 실험군에 32마리를 배정하였다.

방사선조사는 Co-60 심부치료기(model 4M60, Picker Co.)를 이용하였으며, 조사범위를 12×5 cm, 선량은 222cGy/min, 관구와 피사체의 거리는 50 cm, 심도는 1 cm가 되도록 하였다.

조사방법은 15Gy의 방사선을 두경부에 1회 조사하였으며, 조사 후 1, 2, 3, 6, 12시간, 1, 3, 7일에 각군 공히 4마리씩 희생시켰다.

실험동물은 방사선조사 후 2.5% glutaraldehyde 고정액으로 관류고정하였으며, 이하선을 절취한 다음, 동 용액속에 2 시간동안 전고정시켰고, 4℃의 1% osmic tetroxide에서 90분간 후고정시켰다. 고

정된 조직은 alcohol series로 탈수시켰으며 propylene oxide를 침투시킨 다음 Epon 812에 포매하여 중합시켰다.

제작된 시료는 초박절편기(Sorvall Mt 6000)로 두께가 1 μm정도로 박절편을 만들어 toluidine blue로 염색하여 광학현미경으로 검경하였고, 선택된 부위는 다시 600Å으로 초박절한 후 uranyl acetate와 lead citrate로 중염색하여 투과전자현미경(Hitachi 600)을 사용하여 관찰하였다.

III. 실험성적

1. 대조군

윤관세포는 기저막위에 위치하는 낮은 입방형의 세포로서, 핵은 중심부에 위치하고 있고 담염되었다.

전자현미경상에서 소수의 세포내 기관을 가지고 있기는 하지만 내형질망과 Golgi체가 뚜렷하였고 유막분비소포가 발견되었으며, 관강측세포막은 약간 짧고 뾰뾰한 미세융모로 구성되어 있다.

2. 실험군

1) 광학현미경적 소견

방사선조사 1시간 후에는 대조군과 유사한 납작한 모양의 세포가 도관을 형성하고 있으나(Fig. 1), 2시간 후에는 도관세포가 불규칙한 염색상을 띄었다. 3시간 후에는 핵이 농축, 농염되었고 관강은 넓어졌으나 내면이 불규칙하였다(Fig. 2). 6시간 후에는 도관세포의 크기가 증가되어 세포질이 풍부한 입방형으로 화생되었고, 핵은 담염되었으나 도관이 증식 되어 관강은 협소화 내지는 폐쇄되었다(Fig. 3). 또한 12시간 후에는 핵의 염색도가 증가되었고 세포의 배열도 보다 불규칙하게 증식된 소견을 보였으나(Fig. 4), 1일 후에는 세포질이 감소되었고 낮은 입방형의 세포가 잘 배열되어 도관을 이루고 있었으며, 3일 후에는 세포질이 더욱 감소 되어 납작하거나 입방형의 세포가 배열되어 거의 정상인 소견을 보였고, 7일 후에는 납작한 모양의 세포들이 다시 부분적으로 증식되는 소견이 관찰되었다(Fig. 6).

2) 전자현미경적 소견

(1) 방사선조사 후 1시간군

핵막이 부분적으로 소실되고 염색질이 작고, 둥근 과립상으로 핵 전체에 걸쳐 이상배열을 보이기 시작하였으며, 사립체의 능이 소실되어 불명료한 많은 수의 사립체가 부종상으로 관찰되었고, 리보솜은 과립성내형질망으로부터 다소 분리되는 소견을 보였다. 세포질의 침부층에는 전자밀도가 다소 감소된 분비과립이 다수 관찰되었으나 그 외막은 모두 파괴되어 분명하지 않았고 인접 세포와의 세포간극은 다소 이개된 소견을 보였다(Fig. 7).

(2) 방사선조사 후 2시간군

핵 및 세포질은 변성이 심하여 세포 전체에 걸쳐 등질성으로 전자밀도가 증가되었으며, 핵막의 심한 손상으로 핵과 세포질과의 경계가 불분명해졌고, 핵내 염색질은 작은 과립상의 구조도 심하게 이상배열되었다. 세포질내의 사립체, 과립성내형질망 및 분비과립, 교소체 등의 세포질내 소기관도 모두 용해되어 윤곽이 불명료하게 관찰되었다(Fig. 8).

(3) 방사선조사 후 3시간군

세포 전체에 걸쳐 전자밀도는 상당히 회복되었으나 핵내에는 작고 둥근 과립상의 염색질이 여전히 존재하고 있었다. 세포질내에는 소수의 사립체가 출현하였고, 세포의 기저부에는 자가용해소체로 생각되는 크고 불규칙한 모양을 한 중등도의 전자밀도를 갖는 유막소포가 관찰되었지만, 세포의 침부에는 분비과립이 소실되어 관찰되지 않았으며 세포간극은 여전히 이개되었다(Fig. 9).

(4) 방사선조사 후 6시간군

핵의 염색질은 거친 과립상의 정상적인 구조로 회복되었으며 이염색질이 감소되었고 핵은 심하게 함몰되었다. 또한 핵막은 부분적으로 재생되는 소견도 관찰되었다. 세포질은 매우 증가되어 풍부해졌으며, 세포질 전체에 걸쳐 매우 많은 수의 사립체가 산재되어 출현하였고 핵에 인접하여 Golgi 체들이 잘 발달되어 있었다. 세포질 내 소기관 사이에는 유리리보솜이 다소 증가되었으며 세포질 침부에는 소수의 분비과립도 관찰되었다(Fig. 10).

(5) 방사선조사 후 12시간군

둥근 모양의 핵내에는 염색질의 양이 다소 증가되어 거의 정상의 치밀도를 가졌고, 대체로 핵막이 재생되어 핵의 경계가 뚜렷해졌다. 세포질의 용적

은 현저하게 감소되고, 잘 발달된 사립체의 수도 감소되었으나, 세포전체에 걸쳐 과립성내형질망이 잘 발달되었고, 세포질 침부에 분비과립이 증가되었다. 세포간극은 현저히 감소되어 인접세포와 치밀하게 유착되었고 교소체도 매우 뚜렷하게 성숙되었으며 수적으로도 증가된 소견을 보였다(Fig. 11).

(6) 방사선조사 후 1일군

뚜렷한 핵의 구조를 가지고 있고, 세포질내에는 과립성내형질망과 Golgi체가 잘 발달되었으며, 세포질 침부에는 경계가 다소 불분명하기는 하나 전자밀도가 매우 증가된 분비과립이 다소 증가되었다. 인접 세포간 교소체는 상당히 발달되었고 그 수도 더욱 증가되었다(Fig. 12).

(7) 방사선조사 후 3일군

역시 잘 발달된 구조를 가진 핵과 능의 구조가 뚜렷한 사립체, 잘 발달된 과립성내형질망, 교소체 등을 관찰할 수 있었고, 세포질 침부에는 유막으로 잘 경계지워진 분비과립이 현저히 증가되었다(Fig. 13).

(8) 방사선조사 후 7일군

세포질내에 잘 발달된 사립체와 교소체, 더욱 증가된 유리리보솜체와 분비과립들을 관찰할 수 있었으나 핵의 구성이 변화되어 이염색질이 다소 응집되고 변연추향(margination)의 경향이 관찰되었다(Fig. 14).

IV. 총괄 및 고안

방사선은 진단 및 치료의학에 광범위하게 사용되고 있지만, 이는 잠재적으로 세포의 실활이나 변이, 또는 악성전환등 심각한 부작용을 야기할 수 있으므로²⁷⁾ 이에 대한 관리는 매우 중요하다. 두경부에 발생된 악성종양을 치료하기 위한 방법의 하나인 방사선 치료법은 구강영역에 많은 부작용을 나타내게 되는데, 특히 타액선의 손상에 따른 구강건조증⁷⁻⁹⁾은 타액의 구강조직 보호작용에 영향을 미쳐 방사선에 의해 직접 간접적으로 야기되는 세포 손상 외에 부가적으로 구강점막의 염증¹²⁾이나 미각장애¹³⁾등의 증상을 더욱 심화시키게 되므로 매우 중요하다고 생각된다.

방사선에 의한 손상의 정도는 방사선 조사량이나 세포의 방사선 감수성에 따라 다르게 나타나는데,

이러한 손상은 치사손상(lethal damage), 잠재적 치사손상(potential lethal damage), 준치사손상(sublethal damage) 등의 형태로 나타난다.²⁶⁾

따라서 치료목적으로 사용할 때의 방사선의 종류나 조사선량, 조사시간 및 방사선의 조사방법등은 대상이 되는 조직의 종류에 따라 설정되어야 한다.²⁹⁾

본 실험에서는 최근에 매우 보편화되고 조직이나 기관에 미치는 영향이 X선의 영향과 아주 유사하게 나타나는 Co-60³⁰⁾을 사용하였으며 비교적 방사선에 저항성을 가지고 있는 타액선의 선도관세포^{10, 17)}를 대상으로 하였는데 방사선의 선량은 세포의 변화를 관찰하기에 충분한 15Gy가 되게하였다.

방사선에 의한 타액선조직의 영향에 대해서 Ito (1967)³¹⁾는 백서의 타액선이 방사선을 조사받으면 효소등의 변화를 일으키는 비교적 방사선 감수성이 높은 조직이라고 하였으며, 이에 의한 반응으로 Brenk등(1969)¹⁷⁾은 인체 타액선이 전리방사선에 의하여 쉽게 손상을 받아 타액선염과 구강건조증이 야기된다고 하였다. 또한 Sinn등(1972)³²⁾은 Co-60을 가토의 악하선에 조사한 결과 장액선이 점액선보다 더욱 심한 영향을 받았다고 하였으며, Cherry와 Glucksman(1959)¹⁰⁾, Kashima (1965)²²⁾등 Sinn (1972)³²⁾등도 점액선에 비하여 장액선이 방사선에 대한 감수성이 높다고 하였다.

또한 1964년 Greenspan등³³⁾, Ito(1967)³¹⁾, Aderson(1981)등²²⁾ 등은 타액선중 이하선이 방사선에 가장 감수성이 높다고 보고하였다.

한편, 타액선의 조직중 선포조직과 선도관조직은 방사선에 대해서 서로 다른 감수성을 가지고 있는데 선포조직이 방사선 감수성이 가장 높고 엽의 분비관은 방사선에 저항성이 가장 높으며 엽내 분비관인 윤관, 선도관은 중등도의 감수성을 갖는다고 알려져 있다.^{22, 26, 31, 34)}

조직의 방사선 감수성에 대한 차이는 조직을 구성하고 있는 실질세포의 감수성에 차이가 있거나, 세포주기에 소요되는 시간, 조직내에서의 세포간의 상호작용, 손상된 세포의 회복기능에 따라 상이한데³⁵⁾ 이에 대한 평가는 Fabrikant (1972)³⁶⁾가 제시한 잔사효과(residual effect)로 측정할 수 있다. 잔사효과는 방사선에 대한 최초 손상으로부터 일정시간이 경과된 후에 회복된 조직의 양을 뺀 것으로서 방사선에 대한 고감수성, 중감수성, 저감수성등

으로 예민한 정도를 구분한 것이다. 본 실험에서는 위와 같은 수치의 계산은 하지 않았으나 선포, 도관 조직간의 변화나 조사선량에 따른 변화가 뚜렷하게 차이가 있어 감수성의 정도를 비교 확인할 수 있었다.

방사선에 의한 선도관의 변화에 대하여 Kashima 등(1965)³⁶⁾은 윤관의 이완된 관강내에서 항상 삼출물이 관찰되었다고 하였으며, 조직변화로서는 Cherry와 Glucksman(1959)¹⁰⁾은 3000R 이상의 조사에서 선포세포가 변화를 일으킨 후 이차적으로 윤관 세포에서 증식등의 변화가 일어나며 선포세포가 변성된 후에는 그 변화가 더욱 뚜렷해져 납작한 모양의 세포가 입방형 또는 원추형으로 되고 관강은 이완되지만, 3000R 이하에서는 큰 변화가 없었다고 보고하였다. 또한 이(1980)³⁷⁾는 1500R 조사 후 이하선의 선도관 상태가 1일째 부터 배열이 불규칙하고 관강이 협소해졌으며 7일째에 이르러서는 더욱 심화되어 입방세포로 이행되거나 위축, 파괴되고 관강을 인지할 수 없었으나, 10일째 부터는 재생성되었다고 보고하였다. 또한, 2000R 조사 후에는 1일째에 도관상피가 분리되었고 세포가 파괴되었으며 3일째에는 더욱 진행되어 입방세포로 화생되고 관강이 불명료해졌고, 7일째에는 도관상피가 불규칙하게 배열되었으나 21일째 되어서는 도관이 다시 관강을 형성하기 시작하였다고 하였다. 한편, phillips(1970)⁸⁾는 방사선조사 후 도관조직이 4일째에 가장 심한 변화를 보였고 8~16일이 지나서는 회복상을 관찰할 수 있었다고 보고하였으며 Greenspan등(1964)³³⁾은 방사선조사 후 4시간 후에 엽내 선도관이 변화되어 불규칙한 반점상으로 탄염되었고 거친 과립이 응집되어 나타났다고 보고한 바 있다.

방사선에 의하여 세포내 기관들은 주로 핵의 붕괴, 과립의 감소, 세포질내 공포화등³⁸⁾ 여러형태의 변화를 가져오는데, Beumer III와 Brady(1976)³⁹⁾는 세포핵이 세포질보다 100~1000배 정도 방사선 감수성이 높아서 방사선에 의해 가장 먼저 변화를 나타낸다고 하였으며, 이는 방사선이 직접적으로 작용한 결과이기보다는 DNA등의 핵내구조물과 분열기관의 손상으로 야기되는 것이라고 하였고, Santangelo와 Toto(1965)³⁸⁾는 방사선의 흡수로 인해 선량에 관계 없이 핵의 염색질이 분열된다고 하였다.

Hugon과 Borgers(1968)⁴⁰는 방사선조사에 의한 핵의 형태적 변화로서 염색질의 응집, 핵의 거대화, 핵막의 수포화 및 특정 염색시약에 대한 친화력의 변화등을 보고하였다.

본 실험에서도 핵의 변화는 초기에 발생되어, 방사선조사 1시간 후에 시작되어 6시간 후에 회복되기 전까지 핵내 염색질이 작고 둥근 과립상으로 이상배열을 하였으며 핵막의 소실이 뚜렷하여 핵이 방사선에 매우 예민하다는 것을 알 수 있었다. 그러나 조사 6시간 후에 회복되는 단계에서 핵이 함몰되며 이염색질이 감소되었던 소견은 활성도가 높은 세포에서 관찰되는 소견으로서 이 소견을 토대로 세포내 기관중 핵이 가장 빨리 회복되는 기관인 것으로 사료된다. 또한 시간이 경과됨에 따라 핵이 성숙되다가 조사 7일 후에 이염색질이 응집되고 변연추향되었던 결과는 방사선조사에 의한 잠복효과인지, 또다른 조건에 영향을 받은 것인지는 향후 염색제에 대한 세포화학적 관찰등의 방법으로 구명해 봄이 바람직하리라고 사료된다.

Liu(1974)⁴¹는 구균점막에 방사선을 조사하였을 때 초기에 염색질의 배열이상, 변연추향과 핵 부종이 관찰되었다고 하였고, de Ray와 Cabrini(1973)⁴²는 백서의 피부에 8~16Gy를 조사하여 3일 후에 기저세포의 대부분과 그세포 일부에서 심한 핵 함몰을 관찰하였다고 보고하였으며 최와 이(1987)⁴³는 16.5Gy를 조사하였을 때 구강점막 상피세포에서 6시간 후에 심한 핵 함몰을 보고한 바 있다. 핵의 또 다른 변화로는 핵막의 팽창 및 확장, 핵막 주위의 부종⁴⁴과 염색질의 응집, 핵막소실등⁴⁵이 있다.

사립체의 방사선에 대한 감수성은 조직의 생리적 변화에 따라 다양하나 매우 예민한 편으로 Warren(1942)⁴⁶은 핵보다도 더욱 예민한 기관이라고 보고한 바도 있다. 또한 Hugon등(1965)⁴⁶은 1350R을 십이지장 은와세포에 조사하였을 때 30분 후에, 최와 이(1987)⁴³는 점막상피에 18Gy를 조사하였을 때 1시간 후에 사립체의 확장 및 능의 상실이 관찰되었다고 하였는 바 이는 본 실험의 결과와도 유사하며 사립체는 비교적 방사선조사에 의해 빠른 변화를 보이는 세포내 기관이라고 생각되지만 핵과의 상호관계에서는 조사 1시간 후에 공히 변화상이 관찰되었으므로 서로 독립적으로 손상을 받았을 것

으로 사료되며, 조사 6시간 후에 사립체의 현저한 증가와 시간의 경과에 따른 감소는, 사립체가 세포생리적 반응에 매우 민감하게 반응하는 기관이라는 것을 시사해 주고 있다.

과립성내형질망은 단백질 합성에 중요한 역할을 하는 기관⁴⁷으로, Liu등⁴⁸은 세포질과 핵의 변화가 있을 후에 내형질망이 확장된다고 하였으며 여기에 부착된 리보솜은 방사선조사 2시간 후에 분리된다고 하였고 Hugon(1965)등⁴⁶은 조사 후 1일에 리보솜이 감소된다고 보고하였다. 그러나 본 실험에서는 방사선 조사 1시간 후에 과립성내형질망으로부터 리보솜이 분리되는 소견을 보여 다소 이른 반응을 보였고, 그후 파괴되었다가 조사 6시간 후에는 유리리보솜이 증가되고 12시간 후에는 과립성내형질망이 다시 회복되어 매우 발달된 소견을 보였던 것은 선학들의 견해와 다소 상이한 결과라고 생각되나 윤관세포에는 리보솜이나 내형질망이 원래 풍부하지 않아서 그 증감의 측정이 매우 어려우므로 이를 확인하기 위한 RNA측정등의 연구가 필요할 것으로 생각된다.

이외에도 방사선에 의한 세포내 기관의 변화는 Golgi체나 용해소체등의 효소체, 장원섬유, 교소체, 반교소체 및 기저판 등의 변화⁴⁹가 보고되고 있는데 본 실험에서도 방사선조사 초기에 소실되었던 Golgi체가 조사 6시간 후에 관찰되었으며, 조사 3시간 후에 용해소체가 출현되었고 조사 2시간 후에 교소체가 파괴되는 등의 변화가 확인되고 있어 방사선조사가 윤관세포내의 여러 미세기관에 미치는 영향은 지대하다고 사료되며, 향후 방사선 조사 선량과 조사방법에 따른 변화를 계속적으로 관찰해 봄이 바람직하리라고 생각된다.

V. 결 론

저자는 방사선조사가 백서 타액선 선도관세포, 특히 이하선의 윤관세포에 미치는 영향을 구명하기 위하여, Co-60 선부치로기로 백서 두경부에 15Gy의 방사선량을 조사한 후 1, 2, 3, 6, 12시간, 1, 3, 7일에 실험동물을 희생시키고 절편을 제작하여 광학현미경과 전자현미경으로 관찰하였던 바 다음과 같은 결과를 얻었다.

1. 광학현미경과 전자현미경상에서 방사선조사에 의하여 핵과 사립체의 분비과립이 초기에 심하게 변화되는 소견을 보였으며 세포변성도 방사선조사 2 시간 후에 가장 심하였고 3 시간 후부터 회복되기 시작하여 6 시간 후에는 가장 왕성한 회복상을 보였는데, 시간이 경과됨에 따라 점차 성숙되었다.

2. 전자현미경상에서 방사선조사에 의해 핵막의 소실, 염색질의 배열이상, 사립체의 부종과 파괴, 분비과립의 파괴와 감소, 세포간극의 이개등이 관찰되었다.

3. 광학현미경상에서 방사선조사에 의해 선도관세포의 위축 및 불규칙한 증식, 입방세포로의 화생, 염색도의 증가, 관강의 협소화 및 폐쇄등이 관찰되었다.

REFERENCES

1. Shklar, G.: Oral cancer. pp. 127-137, W.B. Saunders Co., Philadelphia, 1984.
2. Pizzarello, D.J. and Witcofski, R.L.: Basic radiation biology. 2nd ed., pp. 20-29, Lea & Febiger, Philadelphia, 1975.
3. Goaz, P.W. and White, S.C.: Oral radiology. 1st ed., pp. 41-60, C.V. Mosby, St. Louis, 1982.
4. Pizzarello, D.J. and Witcofski, R.L.: Medical radiation biology, 2nd ed., pp. 8-14, Lea & Febiger, Philadelphia, 1982.
5. Wuehrmann, A.H. and Mason-Hing, L.R.: Dental radiology, 5th ed., pp. 67-94, C.V. Mosby, St. Louis, 1981.
6. Burston, M.S.: Radiology of the oral tissue. J.A.D.A., 47:630-636, 1953.
7. Fowler, J.F.: Dose-rate effect; some theoretical and practical considerations. Brit. J. Radiol., 33:389-395, 1960.
8. Phillips, R.M.: X-ray induced changes in function and structure of the rat parotid gland. J. Oral Surg., 28:432-437, 1970.
9. White, D.C.: The histopathologic basis for functional decrements in late radiation injury in diverse organs. Cancer, 37:1126-1143, 1976.
10. Cherry, C.P. and Glucksman, A.: Injury and repair following irradiation of salivary glands in male rats. Brit. J. Radiol., 32:596-608, 1959.*
11. Pratt, N.E. and Sodicoff, M.: Ultrastructural injury following x-irradiation of rat parotid glandular acinar cells. Arch. Oral Biol., 17:1177-1186, 1972.
12. Dale, P.P.: The effect of x-ray irradiation on the rat incisor. J. Dent. Res. 32:117-125, 1953.
13. Burston, M.S.: A histochemical study of normal and irradiated salivary gland tissue in the mouse. Anat. Res., 115:543-557, 1953.
14. Gowgiel, J.M.: Experimental radio-osteonecrosis of the jaws. J. Dent. Res., 39:176-197, 1960.
15. Rankow, R.M. and Weissman, B.: Osteoradionecrosis of the mandible. Ann. Otol., 80:603-611, 1971.
16. Hand, A.R.: The effects of acute starvation on parotid acinar cells; ultrastructural and cytochemical observation on ad libitum-fed and starved rats. Am. J. Anat., 135:71-92, 1972.
17. Brenk, H.A.S., Hurley, R.A., and Gomez, C., et al.: Serum amylase as a measure of salivary gland irradiation damage; hyperamylasaemia following fractionated exposure to 4 MV x-rays delivered in high pressure oxygen, and effects of certain steroids on this response. Brit. J. Radiol., 42:688-700, 1969.
18. Elzay, R.P., Levitt, S.H. and Sweeney, W.T.: Histologic effect of fractionated

- doses of selectively applied megavoltage irradiation on the major glands of the Albino rat. *Radiology*, 93:146-152, 1969.
19. Names, J.L., Wheatcroft, M.G. and Leopold, R.S.: Effects of total body x-irradiation on salivary components of dogs. *J. Dent. Res.*, 31:603-608, 1952.
 20. 北島隆, 森田皓三: 放射線生物學. 第2版, pp. 4, 72-77, 通商産業研究社刊, 1977.
 21. Kashima, H.K., Kirkham, W.R. and Andrews, J.R.: Post irradiation sialadenitis; a study of the clinical features, histopathologic changes and serum enzyme variations following irradiation of human salivary gland. *Am. J. Roentgenol.*, 94:271-291, 1965.
 22. Anderson, M.W., Izutsu, K.T. and Rice, J.C.: Parotid gland pathophysiology after mixed gamma and neutron irradiation of cancer patients. *Oral Surg.*, 52:495-500, 1981.
 23. Mjor, I.A. and Fejerskov, O.: Human oral embryology and histology, 1st ed., pp. 243-284, Munksgaard, 1986.
 24. Riva, A., Testa-Riva, F. and Fiacco, M.D., et al.: Fine structure and cytochemistry of the intralobular ducts of the human parotid gland. *J. Anat.* 122:627-640, 1976.
 25. Withers, H.R. and Mason, K.A.: The kinetics of recovery in irradiated colonic mucosa of the mouse. *Cancer*, 34:894-903, 1974.
 26. Sholley, M.M., Sodicoff, M. and Pratt, N.E.: Early radiation injury in the rat parotid gland; reaction of acinar cells and vascular endothelium. *Lab. Inv.*, 31:340-354, 1974.
 27. Fry, R.J.N. and Ainsworth, E.J.: Radiation injury; some aspects of the oncogenic effects. *Fed. Proc.*, 36:1703, 1977.
 28. Fletcher, G.H.: *Textbook of Radiotherapy*. 3rd ed., Lea & Febiger, 1980.
 29. Blozis, G.G. and Robinson, J.E.: Oral tissue changes caused by radiation therapy and their management. *Dent. Clin. North Am.* 643-656, 1968.
 30. Coady, J.M., Santangelo, M.V. and Toto, P.D.: Gamma irradiated mouse incisor. *J. Dent. Res.*, 46:681-685, 1967.
 31. Ito, M.: Biological effect of x-irradiation on salivary glands of mice. *Radiat. Res.*, 30:283-300, 1967.
 32. Sinn, D.P., Stoker, N.G. and Epker, B.N.: Effects of fractionated doses of cobalt 60 irradiation on rabbit submandibular glands; light microscopic studies. *J. Oral Surg.*, 30:277-283, 1972.
 33. Greenspan, J.S., Melamed, M.R. and Pearse, A.G.E.: Early histochemical changes in irradiated salivary glands and lymph nodes of the rat. *J. Pathol. Bact.*, 88:439-453, 1964.
 34. Shafer, W.G.: The effect of selective x-ray irradiation on the histologic structure of the rat salivary glands. *J. Dent. Res.*, 31:486-487, 1952.
 35. Casarette, A.P.: *Radiation biology*. Prentice-Hall IMC, 1968.
 36. Fabrikant, J.I.: *Radiobiology; recovery and repair*. pp. 71-95, Year Book Medical Publisher, 1972.
 37. English, J.A.: Morphologic effects of irradiation on the salivary glands of rats. *J. Dent. Res.*, 34:4-11, 1955.
 38. Santangelo, M.V. and Toto, P.D.: Radiation effects on mouse submandibular gland. *J. Dent. Res.*, 44:1291-1298, 1965.
 39. Beumer III, J. and Brady, F.: Dental management of the irradiated patient. *Int. J. Oral Surg.*, 7:208-220, 1978.
 40. Hugon, J. and Borgers, M.: Fine structure

- of the nuclei of the duodenal crypt cells after x-irradiation. *Am. J. Pathol.*, 52: 701-723, 1968.
41. Liu, H.M.: The early effect of x-irradiation on lip mucosa of rat. Electron microscopy and stereology. Univ. of Illinois, Ph.D. Thesis, 1974.
 42. de Rey, B.M. and Cabrini, R.L.: Ultrastructural alternations in x-irradiated epidermis. *J. Invest. Dermatol.*, 60:137-149, 1973.
 43. 최승규, 이상래: 방사선조사가 백서 혀점막에 미치는 영향에 관한 전자현미경적 연구. *경희시대논문집*, 9: 209-222, 1987.
 44. Hendee, W.R. and Alder, M.: Ultrastructural manifestations of cellular radiation dose. *Radiology*, 88:588-589, 1967.
 45. Warren, S.: Effects of radiation on normal tissues. *Arch. Pathol.*, 34:403-450, 1942.
 46. Hugon, J., Maisin, J.R. and Borgers, M.: Changes in ultrastructure of duodenal crypts in x-irradiated mice. *Radiat. Res.*, 25:489-502, 1965.
 47. Letty, M.S. and Marlene, H.K.: Dental and oral tissue. 2nd ed., pp. 32-35, Lea & Febiger, 1985.
 48. Liu, H.M., Meyer, J. and Waterhouse, J.P.: An ultrastructural study of the effects of x-irradiation on the oral epithelium of the rat. *J. Oral Pathol.*, 5:194-208, 1976.

– ABSTRACT –

AN ELECTRON MICROSCOPIC STUDY OF THE IRRADIATION EFFECTS ON THE RAT PAROTID INTERCALATED DUCT CELLS

Won Jai Choi, D.M.D., Sang Rae Lee, D.D.S., M.S.D., Ph.D.

*Department of Dental Radiology, College of Dentistry,
Kyung Hee University.*

This study was designed to investigate the effects of irradiation on the salivary ductal cells, especially on the intercalated ductal cells of the rat parotid glands. For this study, 36 Sprague-Dawley strain rats were irradiated on the head and neck region with absorbed dose of 15 Gy by Co-60 teletherapy unit, Picker's model 4M60. The conditions irradiated were that field size, SSD, dose rate and depth were 12 x 5 cm, 50 cm, 222 Gy/min. and 1 cm. respectively.

The experimental animals were sacrificed 1,2,3,6,12 hours and 1,3,7 days after the irradiation and the changes of the irradiated intercalated duct cells of the parotid glands were examined under the light and electron microscope.

The results were as follows:

1. Under the light and electron microscope, the nucleus, mitochondria and secretory granules showed severe changes in the early stage after irradiation and the most severe cellular degenerations were observed 2 hours after irradiation, but the repair processes began from 6 hours after irradiation.
2. Under the electron microscope, loss of the nuclear membranes, derrangement of the chromosomes, swelling and destruction of the secretory granules, and widening of the intercellular spaces were observed after irradiation.
3. Under the light microscope, atrophy and irregular proliferation of the ductal cells, cuboidal metaplasia, hyperchromatism, and the construction or obstruction of the lumen were observed after irradiation.

EXPLANATION OF FIGURES

rER:	rough endoplasmic reticulum
SG:	secretory granule
D:	desmosome
hc:	heterochromatin
ICS:	intercellular space
M:	mitochondria
fR:	free ribosome
A:	autophagosome
N:	nucleus
G:	Golgi body

- Fig. 1.** Photomicrograph showing the flattened cells, similar to control group, forming the salivary duct.
(1 hour after irradiation, Toluidine blue stain, x200)
- Fig. 2.** Photomicrograph showing the hyperchromatic duct cell. The nuclei were clumped, and the cells were severely atrophied and heavily stained. The ductal lumen was dilated, but showed irregular inner surface.
(3 hours after irradiation, Toluidine blue stain, x200)
- Fig. 3.** Photomicrograph showing cuboidal metaplasia of the ductal cells. The nuclei were lightly stained, and the lumen was constructed or obstructed due to the proliferation of the ductal tissues.
(6 hours after irradiation, Toluidine blue stain, x200)
- Fig. 4.** Photomicrograph showing hyperchromatism of nuclei. The arrangement of cells became more irregular.
(12 hours after irradiation, Toluidine blue stain, x200)
- Fig. 5.** Photomicrograph showing lightly stained cytoplasm, decreased in volume. The duct was composed of well arranged low cuboidal cells.
(1 day after irradiation, Toluidine blue stain, x200)
- Fig. 6.** Photomicrograph showing more decreased volume of the cytoplasm. The cell shapes were flat or low cuboidal.
(7 days after irradiation, Toluidine blue stain, x200)
- Fig. 7.** Electron microscopic view showing the duct cell 1 hour after irradiation. The nuclear membranes were partly lost. The mitochondria also lost the cristae and were swollen. A number of secretory granules of low electron density were observed at the apical cytoplasm.

- Fig. 8.** Electron microscopic view showing the duct cell 2 hours after irradiation. The electron density was homogeneously increased within the cell due to the severe degeneration of the nucleus and cytoplasmic organelles.
- Fig. 9.** Electron microscopic view showing the duct cell 3 hours after irradiation. A few mitochondria were appeared within the cytoplasm. In the cytoplasm, a large and irregular membrane-bound vesicle was observed, which was considered to autophagosome.
- Fig. 10.** Electron microscopic view showing the duct cell 6 hours after irradiation. The nuclear membrane showed severe indentation, and partial regenerating appearance, Numbers of mitochondria and well developed Golgi zone were observed within the abundant cytoplasm.
- Fig. 11.** Electron microscopic view showing the duct cell 12 hours after irradiation. The regenerated nuclear membrane showed clear definition. The rER was well developed throughout the cytoplasm, and the secretory granules were increased in number within the apical cytoplasm. The intercellular space was also nallowed, and the desmosomes were finely observed, too.
- Fig. 12.** Electron microscopic view showing the duct cell 1 day after irradiation. Well developed rER and Golgi profiles and increased electron-dense secretory granules were observed within the cytoplasm.
- Fig. 13.** Electron microscopic view showing the duct cell 3 days after irradiation. Well developed rER, mitochondrial cristae, desmosomes were observed, and membrane-bound secretory granules were very increased.
- Fig. 14.** Electron microscopic view showing the duct cell 7 days after irradiation. The heterochromatin was clumped, and located peripheral to the nucleus. Increased secretory granules and free ribosomes were also well observed.

논문 사진부도 ①

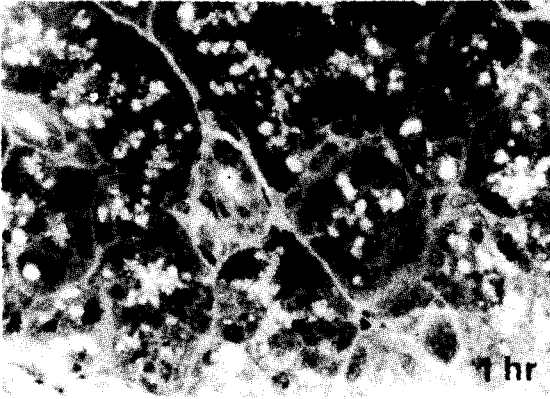


Fig. 1.

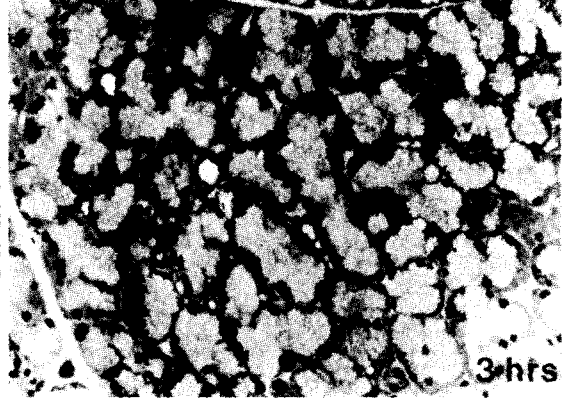


Fig. 2.

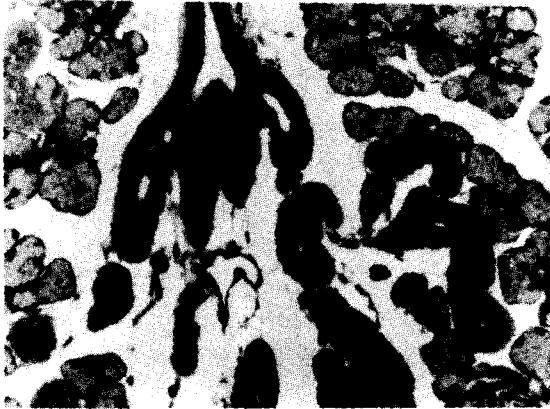


Fig. 3.

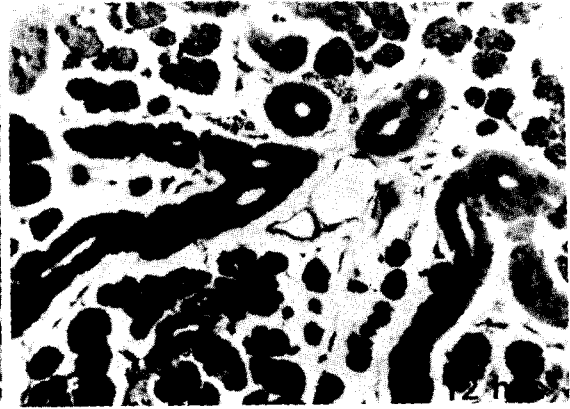


Fig. 4.

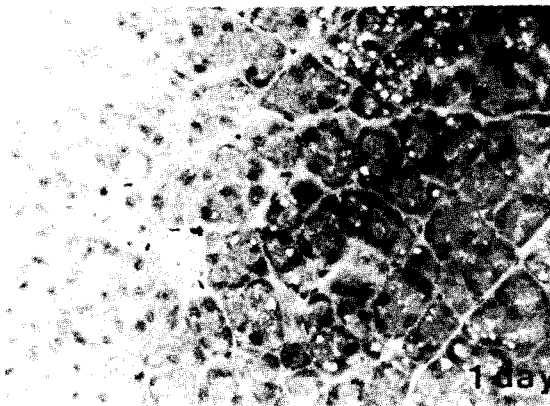


Fig. 5.

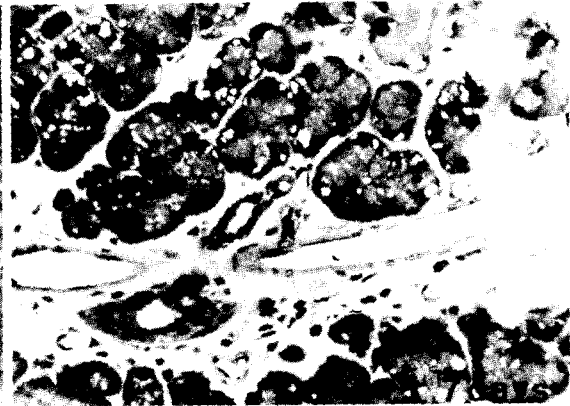
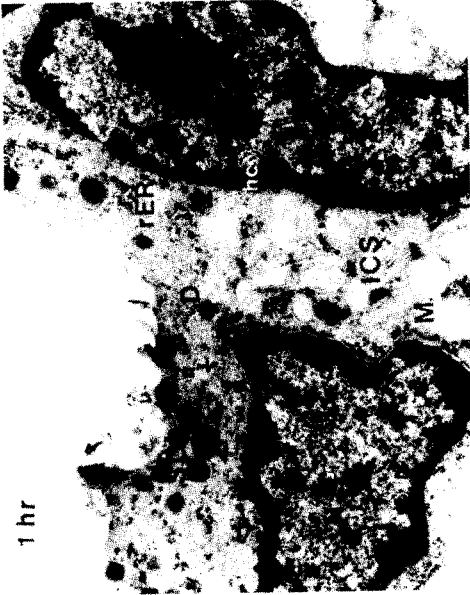

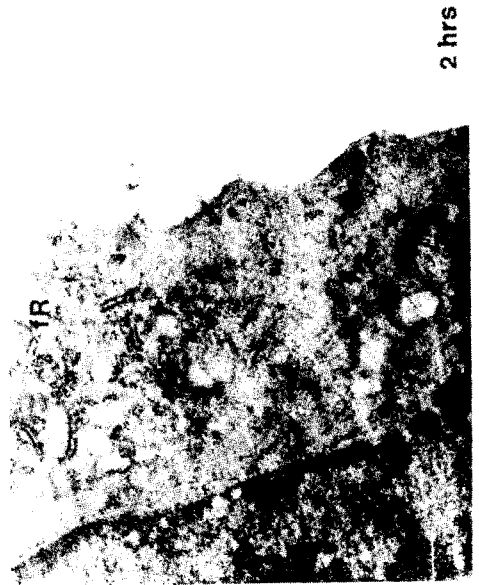Fig. 6.

논문 사진부도 ②



1 hr

Fig. 7.



2 hrs

Fig. 8.

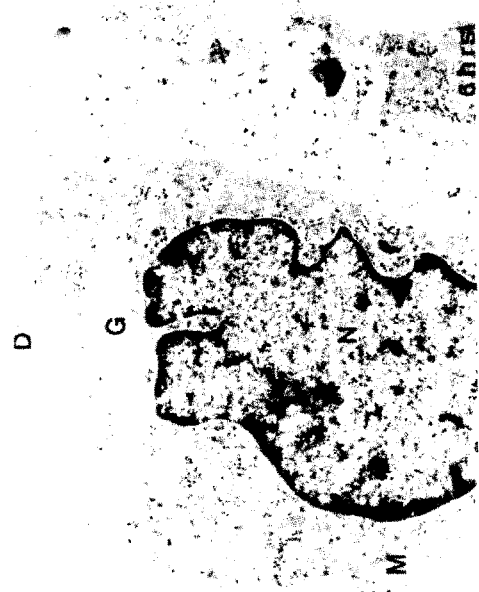
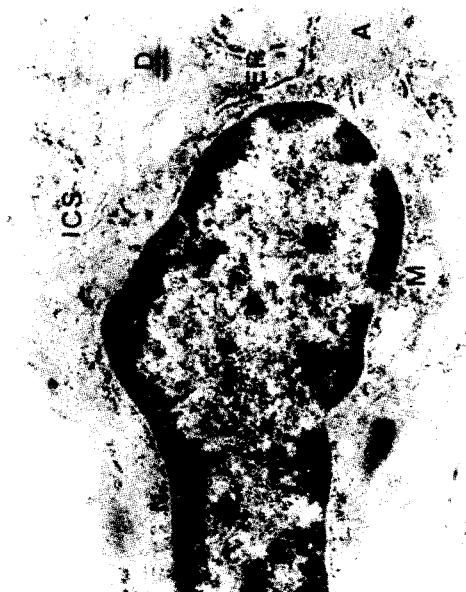
Fig. 10.

논문 사진부도 ③

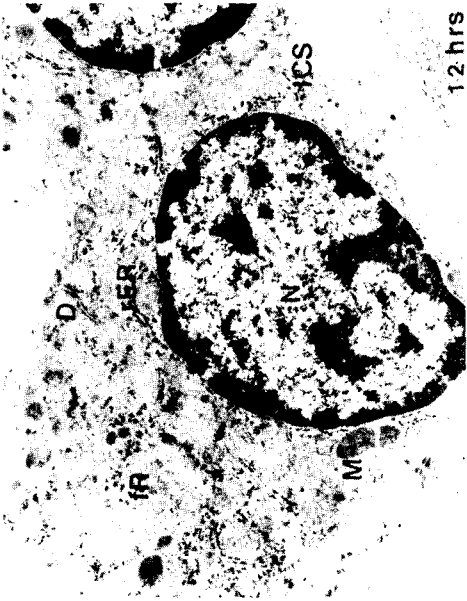


Fig. 11.

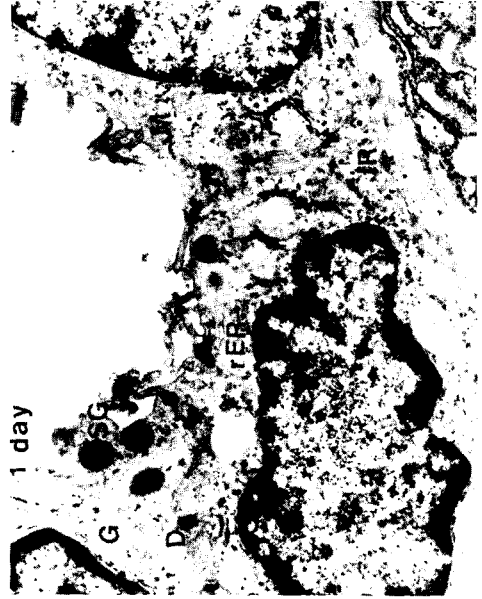

Fig. 12.

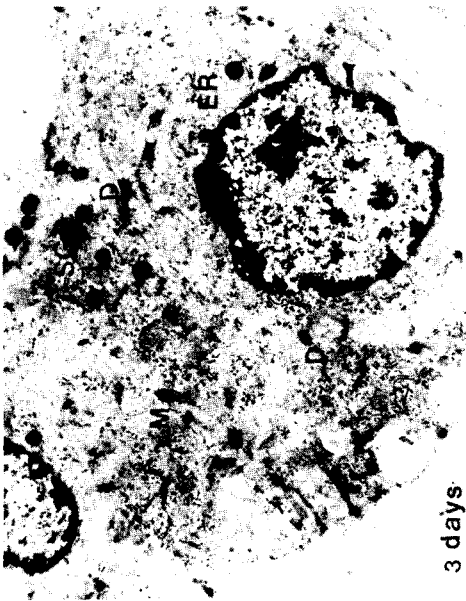


Fig. 13.



Fig. 14.