

하대정맥 폐색으로 인한 Budd-Chiari 증후군의 간신티그램 소견*

가톨릭대학 의학부 방사선과학교실

김성훈 · 정수교 · 변재영 · 이성용
신 경 섭 · 김 춘 열 · 박 용 휘

= Abstract =

Hepatic Scintigraphic Findings of Budd-Chiari Syndrome due to Inferior Vena Caval Obstruction

Sung Hoon Kim, M.D., Soo Kyo Chung, M.D., Jae Young Byun, M.D., Sung Yong Lee, M.D.
Kyung Sub Shinn, M.D., Choon Yul Kim, M.D. and Yong Whee Bahk, M.D.

Department of Radiology, Catholic University Medical College, Seoul, Korea

Budd-Chiari syndrome (BCS) is a rare clinical entity characterized by post-sinusoidal portal hypertension caused by the obstruction to the hepatic vein outflow. The diagnosis is suggested by hepatic scintigraphy and is usually confirmed by hepatic venography, inferior vena cavography and biopsy. The scintigraphic finding of BCS caused by the obstruction of main hepatic vein has been reported to consist typically of hypertrophy of the caudate lobe with increased radionuclide accumulation. Such a typical finding has been accounted for by the fact that the venous outflow from the caudate lobe is preserved when the main hepatic vein is obstructed. But usually, the hepatic venous outflow from the caudate lobe is also obstructed in BCS due to inferior vena caval obstruction. So hepatic scintigraphic findings of BCS due to inferior vena caval obstruction show different findings as compared with the BCS due to hepatic vein obstruction.

We evaluate the hepatic scintigrams of the 13 cases of BCS due to inferior vena caval obstruction and review the literatures.

The results are as follows :

- 1) We cannot observe the caudate lobe hypertrophy with increased uptake, which is known as a classic finding in BCS due to hepatic vein obstruction.
- 2) The most prominent hepatic scintigraphic findings of BCS are nonhomogenous uptake in the liver with extrahepatic uptake in the all cases.
- 3) We can see cold areas at the superior aspect of right hepatic lobe in 7 cases (54%). This is a useful finding suggesting BCS due to inferior vena caval obstruction.

서 론

Budd-Chiari 증후군은 간정맥 및 상부 하대정맥의 폐색으로 인하여 간문맥압이 항진된 상태를 가리키는 드문

질환이다. 이 증후군은 1846년 Budd¹⁾에 의해서 처음 보고되었고 1899년 Chiari²⁾는 일차성 간정맥 내막염 (Primary hepatic vein endophlebitis)에 의한 것으로 보이는 3예를 추가 보고하였다. 이의 진단에는 간정맥, 문맥 또는 하대정맥 조영술이 이용되고 있으나 최근 간신티그램이 활발하게 이용되고 있다. 이 증후군의 원인은 서양과 동양에서 각기 다른 것으로 알려져 있다. 즉

*본 논문은 1988년 가톨릭중앙의료원 학술연구비로 이루어 졌음.

서양에서는 간정맥 폐색에 의한 증후군이 많이 보고되고 있으며 동양에서는 하대정맥 폐색이 이 증후군의 중요한 원인으로 알려져 있다³⁻⁶⁾. 간정맥 폐색성 증후군에서의 간신티그램 소견은 전형적으로 미상엽 (caudate lobe)에 만 국한되어 방사능 집적 증가가 나타나는 것이다⁷⁻¹²⁾.

한편 하대정맥 폐색성 증후군에서의 간신티그램 소견은 간중대와 반상의 간내방사는 집적 및 비장 종대가 중요한 소견이고⁵⁾, 드물게는 간내 냉소가 보이는 것으로 알려져 있다^{6,13)}. 이에 저자들은 하대정맥 폐색으로 인한 Budd-Chiari 증후군의 간신티그램 소견을 문헌 고찰과 함께 보고하는 바이다.

대상 및 방법

1980년 7월부터 1988년 3월까지 가톨릭대학 의학부 부속 성모병원과 강남성모병원에서 하대정맥 조영술 및 간생검으로 확진된 Budd-Chiari 증후군 13예를 대상으로 하

였다.

간신티그램은 ^{99m}Tc-phytate 및 ^{99m}Tc-tin colloid 5 mCi를 정맥 주사후 20분에 전면상, 좌우사위상, 후면상 및 좌우측면상을 얻었다.

성 적

연구 대상의 성별 및 연령 분포는 남자가 9명, 여자가 4명이었고, 30대에서 50대 사이의 연령군에 고루 분포하였고 20대에서도 1명이 있었다. 모든 예에서 문맥압 항진증과 하대정맥 폐색때 나타나는 전형적인 임상적 소견을 보였다(Table 1). 하대정맥 조영술은 모든 예에서 시행하였는데 12예에서는 하대정맥이 간 부위에서 완전히 폐색되었고(Fig. 1), 풍부한 측부 순환을 관찰할 수 있었으며, 나머지 1예에서는 제 3요추 높이에서 부터 하대정맥이 완전히 폐색되었다. 간생검에서 세엽 중심성섬유화 (centrilobular fibrosis)와 동양혈관의 울혈이 보였다.

Table 1. Summary of Clinical and Main Scintigraphic Findings of BCS (13 Cases)

Case No.	Sex & Age	Clinical presentation	Confirmation of diagnosis	Main hepatic scintigraphic findings
1*	M/43	Abdominal pain, ascites, peripheral edema	Inferior vena cavogram	Cirrhotic pattern with single cold areas
2	F/45	Abdominal superficial vein engorgement, edema	Inferior vena cavogram	Cirrhotic pattern
3*	F/53	Ascites, peripheral edema, superficial vein engorgement	Inferior vena cavogram	Cirrhotic pattern with single cold areas
4*	F/39	Ascites, peripheral edema, abdominal discomfort	Inferior vena cavogram	Cirrhotic pattern with single cold areas
5*	M/51	Epigastric pain, peripheral edema	Inferior vena cavogram, biopsy	Cirrhotic pattern with multiple cold areas (HCC)
6	F/46	Epigastric pain, ascites	Inferior vena cavogram	Cirrhotic pattern
7*	M/52	Jaundice, ascites	Inferior vena cavogram	Cirrhotic pattern with single cold areas
8	M/34	Abdominal & lower extremity vein engorgement	Inferior vena cavogram	Cirrhotic pattern with multiple cold areas
9*	M/38	Epigastric discomfort, ascites	Inferior vena cavogram	Cirrhotic pattern with multiple cold areas
10	M/57	Abdominal pain	Inferior vena cavogram, biopsy	Cirrhotic pattern with single cold areas(HCC)
11*	M/26	Abdominal pain, ascites	Inferior vena cavogram	Cirrhotic pattern with multiple cold areas
12	M/38	Ascites, peripheral edema	Inferior vena cavogram	Cirrhotic pattern
13	M/50	Abdominal pain, ascites	Inferior vena cavogram	Cirrhotic pattern with multiple cold areas

* : Cold are at the superior aspect of the right hepatic lobe.

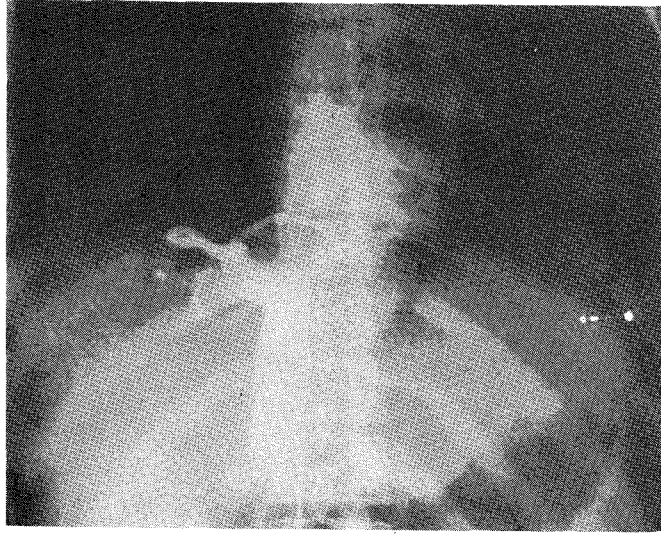


Fig. 1. Inferior vena cavogram showing complete obstruction of IVC with thin membrane at diaphragmatic level and dilatation of hepatic vein.

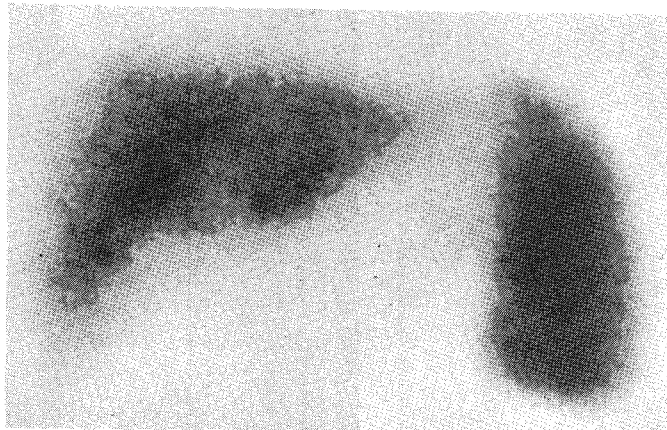


Fig. 2. Hepatic scintigram showing non-homogenous uptake in the liver with increased extrahepatic uptake.

간신티그램 소견은 모든 예에서 간경화증 때 나타나는 소견 즉 간의 비균질성 방사능 집적과 간의 방사능 섭취를 보였고(Fig. 2), 간종대가 있었던 11예중 10예에서 공간점유 병소를 동반하고 있었다. 이 중 5예는 단일 냉소를 다른 5예는 다발성 냉소를 보였다. 특이하게 7예(54%)에서 간우엽상부의 간정맥과 하대정맥 연결 부위에 냉소를 나타냈다(Fig. 3). 한편 공간점유 병소를 보인 10예중 2예에서 간세포암이 동반되었다. 미상엽의 비대와

방사능 집적 증가는 한 예에서도 볼 수 없었다.

고 안

Budd-Chiari증후군은 정맥폐색질환 (veno-occlusive disease)이나 간정맥 폐색 또는 간정맥과 하대정맥 연결 부나 그 상부에서의 하대정맥 폐색으로 인한 동양정맥후 폐색(post-sinusoidal venous obstruction) 등으로 인

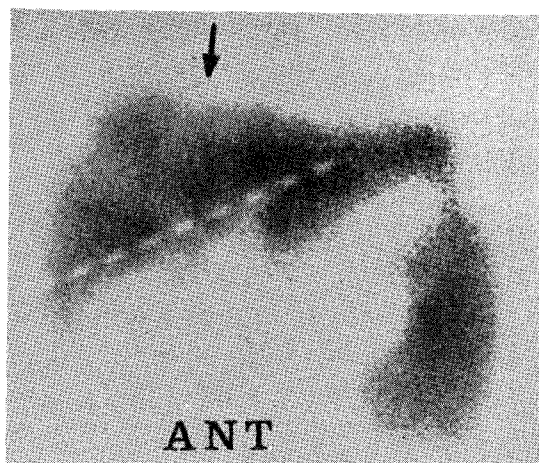


Fig. 3. Hepatic scintigram showing diffuse mottled cold areas in the liver with splenic shift. A triangular cold area (arrow) is noted at the superior portion of the right hepatic lobe.

해 초래되는 질환을 말한다¹⁴⁾. 약 50% 이상이 수개월내에 사망하며¹⁵⁾, 약 0.05%에서 간정맥 혈전이 발견되며 남자에서 다소 많은 것으로 알려져 있다¹⁴⁾. 대부분 원인을 알 수 없으나, 그 선행 요인으로는 진성다혈구혈증 (polycythemia vera), 발작성 야간 혈구소혈증 (paroxysmal nocturnal hemoglobinemia), 경구 피임제 사용 등에 의한 과응고 상태 또는 간, 신장, 부신이나 하대정맥 등의 신생물, 외상, 임신 및 하대정맥이나 간정맥의 섬유성막 (fibrotic web) 등이 있다¹⁶⁾. 임상소견은 복수와 간종대가 가장 많고, 복통, 비종대, 황달 등을 볼 수 있으며 표층 복부 정맥의 노창, 상부소화기 출혈, 간 혼수 등이 동반될 수 있다¹⁷⁾. 검사실 소견은 비특이적이다¹⁷⁾.

Budd-Chiari 증후군은 정맥의 이상 부위에 따라 다음 3가지 군으로 분류할 수 있는데, 첫째 하대정맥의 폐색이 있으면서 간정맥의 이차성 폐색이 있는 경우, 둘째 간정맥의 일차성 폐색이 있고 하대정맥의 폐색이 있는 경우, 셋째 간의 정맥폐색성 질환이 있으면서 중앙정맥의 점진적인 혈전성 폐색이 있는 경우 등이다¹⁸⁾. 이중 하대정맥의 폐색으로 인한 Budd-Chiari 증후군은 1878년 Osler¹⁹⁾에 의해 처음으로 문헌에 보고되었고 동양에서 많은 예가 보고되었으며^{3,6,20)}, 서양에서도 드물게 보고되고 있다^{21~24)}. Yamamoto 등²⁵⁾은 하대정맥 폐색을 3형으로 분류하였다. 즉 좌측 및 중간정맥의 폐색은 있지만 우간

정맥은 열려 있는 불완전한 막형 폐색을 A형, 폐색은 완전하지만 폐쇄막이 얇은 것을 B형, 폐쇄막이 두껍고 심한 협착이 있는 것을 C형으로 하였다. 이때 어느 형에서든 좌, 중간정맥은 폐쇄되거나 우간정맥은 열려있게 된다. 또 Simson²⁵⁾은 하대정맥 폐색을, 얇은 막으로 막힌 I형, 하대정맥의 한 분절이 없고 원추형으로 폐쇄된 II형, 그리고 하대정맥은 조영되지 않고 확장된 측부로만이 조영되는 III형으로 분류하였다. 한국에서 보고된 상부 하대정맥 폐색은 대부분이 막성 폐쇄로서 Yamamoto 등의 분류 C형 및 Simson 분류 II형에 해당하는 것으로 알려져 있다^{5,26)}. 이러한 막성 하대정맥 폐색의 원인은 아직 확실하게는 알려져 있지 않고 선천성이라는 주장^{3,5,23,25)}과 후천성이라는 주장²⁷⁾이 있다. 한편 횡경막하 하대정맥의 막성 폐쇄시 간정맥도 같이 폐색되는 경우는 72%라고 알려져 있다²³⁾.

잘 알려진 바와 같이 간의 문맥으로부터 70~80%를, 나머지는 간동맥으로부터 혈류를 공급받아 동양혈관내에서 섞여지고 간세엽의 중심정맥에 모였다가 세엽하 정맥을 거쳐 간정맥에 도달하게 된다. 간정맥은 크게 상부군과 하부군으로 구분하고, 상부군은 좌엽과 대부분의 우엽으로부터 혈류를 받는 3개의 큰 정맥, 즉 우간정맥, 중간정맥과 좌간정맥으로 구성된다. 우간정맥은 단독으로 하대정맥으로 가고 중간정맥과 좌간정맥은 공통간 (common trunk)을 형성해서 하대정맥으로 들어가게 된다. 하부군은 일반적으로 작고 그 수도 다양하며 우엽의 일부와 미상엽에서 혈류를 받는 정맥으로 구성된다. 이들 부정맥 (accessory vein) 들은 주간정맥의 폐쇄시 확장해서 간내 정맥 측부로를 형성하게 된다. 이 두군의 간정맥은 횡경막 바로 아래에서 하대정맥으로 들어가게 된다^{17,28)}. 간정맥이 막히면 중심정맥과 동양정맥의 울혈이 초래되어 중심세엽 간실질의 위축, 괴사, 섬유화가 초래되어 간경화증이 오고 주변 부위가 재생되거나 급성 경색이 동반되는 경우도 있다²⁹⁾.

Budd-Chiari 증후군에서의 혈류 동태학적 변화는 간정맥의 완전 폐색시 간 동양혈관을 통해 간문맥으로 역류되어 여러 측부로를 통하여 전신 정맥 순환으로 들어가는 것 (hepato-fugal collateral) 이고 이 외에도 피막하, 측부로 (Subcapsular collateral vein) 나 간내 측부로 (Intrahepatic Collateral vein) 를 통해 전신 정맥 순환으로 들어가는 것이다. 특히 간 세정맥과 전신 정맥 사이에 생기는 정상막 망상 측부로 (Spider web colla-

teral)가 간피막에 잘 발달된다^{28,30}).

Picard 등⁷⁾이 이제까지 문헌에 보고된 Budd-Chiari 증후군 131명의 간신티그램 소견을 종합한 결과, 미상엽 비대가 63.4%로 가장 많았고 다음으로 미만성 간종대가 있는 경우가 19.8%이고 이중 비균질성 방사능 집적이 16% 균질성 방사능 집적을 보인 예는 3.8%였다. 또 분절성 간부전의 소견과 공간점유 병소를 보인 경우가 각각 6.1%였다. 기타 소견으로는 정상이 3% 미만성 간부전과 미상엽외의 한 분절이 독립된 기능을 보인 예가 각각 0.8%였다. 미상엽 비대의 소견이 나타나는 기전은 미상엽으로부터의 혈류는 여러개의 작은 부간정맥들을 통해 주간정맥 아래쪽에서 하대정맥으로 배출되므로 간정맥의 폐쇄가 있어도 미상엽으로의 혈류 공급은 간동맥이나 문맥, 그리고 이차적으로 간좌엽에서부터 유래된 측부로에 의해 좀더 효과적으로 관류되어 이상비대가 초래되며 조직학적으로는 이상비대된 미상엽에 결절성 재생이 심해서 방사능 집적이 증가하게 된다⁹⁾. 이러한 소견은 비교적 초기 단계의 Budd-Chiari 증후군에서 발생하는 것으로 알려져 있다⁹⁾. 그렇지만 주간정맥의 폐쇄가 불완전하면 커진 미상엽은 방사능을 많이 집적하지 않을 수도 있다⁸⁾. 저자들의 증례는 모두 하대정맥 폐색이 그 원인이어서 이러한 소견을 볼 수 없었다. 그러나 일부 보고자^{8,20)}에 따르면 하대정맥 조영술상 상부 하대정맥에 폐색이 있었던 경우에는 경미하나마 미상엽에 방사능 집적이 증가된 예도 있었다. 미만성 간종대와 비균질성 방사능 집적을 보인 경우도 많은 문헌에 보고되고 있는데^{5,8,10,17,29,31)}, 이는 간정맥이 막혀 있는 간 부위에 방사능 집적이 감소될 뿐 아니라 문맥압 항진에 의한 소견이다. Budd-Chiari 증후군의 말기에는 간경화증이 오므로, 이 시기의 간신티그램 소견은 다른 원인의 간경화증과 구별할 수 없다⁹⁾. 저자들의 증례 모두가 이와 같은 소견을 보였다. Christie³²⁾는 일반적인 간경화증의 간신티그램소견으로 방사능집적은 주로 간문 주위에 나타나고, 나머지 간부위의 방사능 집적이 좀더 불규칙하며, 비장 섭취가 좀더 심하다는 점을 기술하였지만 진행된 Budd-Chiari 증후군 때의 소견과 감별하기 어렵다. 분절성 간부전의 소견은 부분적으로 간정맥이 폐쇄되어 경계가 뚜렷한 간 분절이나 간엽 안에 비교적 균질하게 방사능 집적이 감소되는 바 이렇게 분절성으로 완전한 간부전을 초래하는 질환이 거의 없어서 Budd-Chiari 증후군을 시사해 주는 소견으로 생각되고 있다⁷⁾. 공간점유병소를 보이는 경우도

여러 문헌에서 보고되었는데^{12,33-35)}, 신생물에 의한 뚜렷한 증거가 없는 경우는, 간내 측부로, 국한된 간손상 부위의 Kupffer 세포 기능장애 및 간경화때 동반되는 위종과 등에 의한 것으로 생각되고 있다³⁴⁾. 저자들의 경우 냉소를 보인 것은 10예로서 단일 냉소가 5예, 다발성 냉소를 보인 예는 5예였다. 냉소를 보인 10예중 7예에서 우간엽 상부의 간정맥과 하대정맥 연결부위로 생각되는 곳에서 냉소를 관찰할 수 있었다. 한편 냉소를 보인 10예중 2예에서 간세포암이 동반되었다. 이와 유사한 소견은 Lee 등⁶⁾이 다발성 냉소를 간상부에서 관찰했다고 보고하였는데 이는 간정맥과 그 분지들의 확장에 의한 것으로 생각했다. 앞에서 언급한 바와 같이 한국에서의 상부 하대정맥 폐색의 가장 많은 형은 Yamamoto 분류 C형으로 알려져 있는데 이 형은 중간정맥과 좌간정맥이 하대정맥과의 연결부에서 두꺼운 막으로 폐쇄되어 있지만 우간정맥은 하대정맥과 연결되어 중간정맥과 좌간정맥을 통하여 하대정맥으로 배출된 혈류중 일부가 간내 측부로를 통해 우간정맥으로 배출되어 막으로 폐쇄된 횡격막 부위 하대정맥 아래 부분의 측부로를 경유하여 전신 정맥순환으로 들어가게 된다. 이렇게 되면 우간정맥이 확장되어 이 부위에 냉소가 생기며 또한 하대정맥 폐색의 정도 및 유형에 따라 다른 간정맥과 분지들도 확장되어 역시 냉소로 나타난다. 이외에도, 간정맥 폐색시 발달하는 성상막 망상 측부로에 의한 압박도 냉소를 형성할 것으로 여겨진다. 이 소견은 이제까지 간정맥 폐색으로 인한 Budd-Chiari 증후군에서는 보고되지 않은 것으로서 하대정맥 폐색으로 인한 증후군 때에 나타나는 독특한 소견으로 생각된다.

Budd-Chiari 증후군의 진단은 하대정맥 및 간정맥 조영술과 간생검으로 할 수 있는데, 간신티그램은 스크린 검사로 많이 이용된다. 간정맥 폐색으로 인한 Budd-Chiari 증후군 때는 미상엽의 비대와 방사능 집적의 증가가 특징적인 소견으로서 진단에 많은 도움이 되나 이 소견은 하대정맥 폐색으로 인한 증후군에서는 드물고, 단지 간경화증에 의한 인한 비특이적인 소견이 대부분이었다. 그러므로 하대정맥 폐색에 의한 증후군에서는 저자들의 증례에서 관찰할 수 있었던 간우엽 상부의 냉소가 비록 진단을 내리기에는 충분하지 않지만 하대정맥 폐색으로 인한 Budd-Chiari 증후군을 시사해 주는 유용한 소견으로 사료된다.

결 론

저자들은 1980년 7월부터 1988년 3월까지 가톨릭대학 의학부 부속 성모병원과 강남성모병원에서 하대정맥 조영술 및 간생검으로 확진한 하대정맥 폐색으로 인한 Budd-Chiari 증후군 13예를 대상으로 간신티그램 소견을 분석하였다.

1) 간정맥 폐쇄로 인한 Budd-Chiari 증후군의 특징적인 소견으로 알려진 미상엽 비대와 방사능 집적은 한 예에서도 관찰할 수 없었다.

2) 간경화증의 간신티그램 소견인 비균질성 방사능 집적과 간외 방사능 집적은 모든 예에서 관찰되었다.

3) 냉소를 동반한 경우는 10예(77%)로서 단일 냉소는 5예, 다발성 냉소는 5예였고, 2예에서는 간세포암이 발견되었다.

4) 냉소를 보인 10예중 7예(54%)에서 간우엽 상부에 냉소가 있었는데 이는 하대정맥 폐색으로 인한 Budd-Chiari 증후군의 독특한 소견으로 진단에 도움을 줄 수 있을 것으로 생각된다.

REFERENCES

- 1) Budd G: *On disease of the liver, 1st Ed.*: 146. J and A Churchill Ltd, London, Cited from (7)
- 2) Kiari H: *Ueber der selbstandige phlebitis obliterans der hanplamme der venae hepaticae als todesursache. Beitr Path Anat* 26:1, 1899, cited from (7)
- 3) Yamamoto S, Yokoyama Y, Takeshige K, et al: *Budd-Chiari syndrome with obstruction of the inferior vena cava. Gastroenterology* 54(9):1070-1084, 1968
- 4) Takeuchi J, Takada A, Hasumura Y, et al: *Budd-Chiari syndrome associated with obstruction of the inferior vena cava, a report of seven cases. Am J Med* 51:11-20, 1971
- 5) Chung IS, Won DS, Sun HS, et al: *Budd-Chiari syndrome with obstruction of the inferior vena cava, a report of seven cases. Kor J Intern med* 18(9):694, 1975
- 6) Lee MS, Lee MG, Sung DW, et al: *Radioscintigraphic findings in Budd-Chiari syndrome due to obstruction of inferior vena cava. Kor J Nucl Med*, 20(1), 93-96, 1986

- 7) Picard M, Carrier L, Chartrand R, et al: *Budd-Chiari syndrome: typical and atypical scintigraphic aspects. J Nucl Med* 28:803-809, 1987
- 8) Tavill AS, Wood EJ, Kreef L, et al: *The Budd-Chiari syndrome: Correlation between hepatic scintigraphy and the clinical, radiological, and pathological findings in nineteen cases of hepatic venous outflow obstruction. Gastroenterology* 68:509-518, 1975
- 9) Carulluli N, Boraldi F, Roncaia R, et al: *liver scans in the Budd-Chiari syndrome. JAMA* 223(10):1161, 1973
- 10) Lisbona R, Katz S, Mishkin S: *Serial radionuclide liver imaging in Budd-Chiari syndrome. J Canad Assoc Radiol.* 32:175-177, 1981
- 11) Meindok H, Langer B: *Liver scan in Budd-Chiari syndrome. J Nucl Med* 17:365-368, 1976
- 12) Rossleigh MA, Uren RF, Morris JG: *Radionuclide liver scan: A screening test for Budd-Chiari syndrome. Med J Austral* 140:234-236, 1984
- 13) Jeans WD, Bourne JT, Read AE: *Treatment of hepatic vein and inferior vena caval obstruction by balloon dilatation. British J Radiol* 56:687-689, 1983
- 14) Berk JE: *Gastroenterology, 4th Ed.* 3271-3274, WB Saunders Company, 1985
- 15) L. Kissane JM: *Anderson's Pathology, 8th Ed.* 1176-1177, The CV Mosby Company 1985
- 16) Floyd JL: *The radiographic gamut of Budd-Chiari syndrome. Am J Gastr* 76:381-387, 1981
- 17) Mitchell MC, Boitnott JK, Kaufman S, et al: *Budd-Chiari syndrome Etiology, diagnosis and management. Medicine* 61:199-218, 1982
- 18) Friedman AC: *Radiology of the Liver, Biliary Tract, Pancreas and Spleen, 1st Ed.*: 93-104, Williams & Wilkins 1987
- 19) Osler W: *Case of obliteration of vena cava inferior with great stenosis of orifices of hepatic veins. J Anat et physiol*, 13:291, 1878-9, cited from (5)
- 20) Lee JH, Kim EK, Ko YT, et al: *Case report of Budd-Chiari syndrome. Journal of Korean Radiological Society*, 21(3):473-479, 1985
- 21) Schaffner F, Gadboys HL, Safran AP, et al: *Budd-Chiari syndrome, caused by a web in the inferior vena cava. Am J Med* 42:838, 1967
- 22) Davis M, Peters R, Reynolds T: *Budd-Chiari syndrome due to inferior vena cava obstruction. Gastroenterology* 54:1142, 1968

- 23) Espana P, Figuera D, Miguel JMF, et al: *Membranous obstruction of the IVC and hepatic vein. Am J Gastr* 73:28-32, 1980
- 24) Buecheler E, Weber KW: *Membranous occlusion of IVC. British J Radiol.* 47:444-447
- 25) Simson IW: *Membranous obstruction of the inferior vena cava and hepatocellular carcinoma in south africa. Gastroenterology* 82:171-178, 1982
- 26) Lee JB, Park JH, Han MC, et al: *Collateral circulations in inferior vena cava obstruction. Kor J Radiol* 21(2):309-317, 1985
- 27) Okuda K: *Membranous obstruction of the inferior vena cava: Etiology and relation to hepatocellular carcinoma. Gastroenterology* 82(2):376-379, 1982
- 28) Reuter SR, Redman HC, Cho KJ: *Gastrointestinal Angiography, 3rd Ed* 72-73, 382-445, W.B. Saunders Company 1986
- 29) Staab EV, Hartman RC, Parrott JA: *Liver imaging in the diagnosis of hepatic venous thrombosis in paroxysmal nocturnal hemoglobinuria. Radiology* 89: 236-243, 1967
- 30) Pollard JJ, Nebesar RA: *Altered hemodynamics in the Budd-Chiari syndrome demonstrated by selective hepatic and selective splenic angiography. Radiology* 89:236-243, 1967
- 31) Chaudhuri TK, Chaudhuri TK, Suzuki Y, et al: *Liver scan in the Budd-Chiari syndrome. JAMA* 221(5):506-507, 1972
- 32) Christie JH, MacIntyre WJ, Gomez CG, et al: *Radioisotope scanning in hepatic cirrhosis. Radiology* 81:455-459, 1963 cited from(8)
- 33) Singh A, Farrer PA, Grossman ZD, et al: *Filling defects in Budd-Chiari syndrome. NY State J Med* 80:801-802, 1980
- 34) Hungerford GD, Hamlyn AN, Lunzer MR, et al: *Pseudo-metastases in the liver: A presentation of the Budd-Chiari syndrome. Radiology* 120:627-628, 1976
- 35) Simon DC, Olsen JO: *The development of regenerative nodules in Budd-Chiari syndrome demonstrated by liver scan. Clin Nucl Med* 10:374-375, 1985