

조직판막 열상에 의한 판기능부전

—1예 보고—

정 종 수* · 이 준 영* · 강 정 호* · 지 행 옥*

- Abstract -

Valvular Failure due to the Laceration of Tissue Valve

Jong Soo Chung, M.D.* , June Young Lee, M.D.*
Jung Ho Kang, M.D.* , Heng Ok Jee, M.D.*

A number of centers have recorded a significant incidence of primary tissue valve failure with the Ionescu-Shiley pericardial valve. Clinically, Endothelialization and host tissue ingrowth on the cloth and the leaflets at the edge of the frame greatly reduced the amounts of abrasion and the incidence of tissue failure. In most cases severe regurgitation was caused by leaflet tears adjacent to the edge of the cloth-covered stent.

We report a case of spontaneous disruption of one cusp on the Ionescu-Shiley pericardial xenograft in mitral position at 6years and its successful management.

서 론

항응고제의 사용이 금속인공판막 사용시의 혈전색전증의 발생 빈도를 감소시키는데 많은 공헌을 했지만¹⁾ 그약제자체가 내포하고 있는 문제점인 출혈²⁾을 야기시킬 수 있고 또한 장기간 계속적인 약물복용과 더불어 정기적인 혈액검사가 필요로 하는 등의 단점이 많아서 1965년 Carpentier³⁾ 등이 고안한 조직판막의 개발에 대한 연구가 활발하게 전개되었다.

조직판막을 사용한 경우에는 항응고제를 사용하지 않는다 하더라도 혈전색전증의 년간빈도를 대동맥판막 위치에서는 1~3%; 승모판막 위치에서는 2~4% 정도로 감소시킬 수 있었다⁴⁾.

그러나 조직판막의 가장 큰 문제점은 그 영구성에 있다^{5,6,7)}. 조직판막의 기능부전율을 하나의 선행으로

나타낼 수는 없지만 한 연구결과에 의하면 판막치환 후 6년째부터 가속화하기 시작하여서^{8,9)} 5년 째에는 1%, 7년째에는 8%, 9년째에는 30%, 10년째에는 39% 정도로 보고하고 있다⁷⁾.

본 한양대학교 흉부외과학교실에서는 승모판막 협착증에 대한 Ionescu-shiley pericardial valve 치환술 후 6년만에 한쪽의 판막첨윤의 파열로 인한 이차적인 판막부전증이 발생되어, 이에 대한 정확한 진단하에 효과적으로 금속판막을 이용한 재판막치환술을 성공시킨 1예를 치험하였기에 문헌고찰과 아울러 보고하고자 한다.

증 례

36세된 여자환자로서 입원 3일전부터 시작된 심한 기침을 수반한 혈담과 심계항진, 호흡곤란을 주소로 내원하였다. 과거력상 1976년부터 전신권태감 및 운동시 호흡곤란, 혈담이 있어 심초음파 검사를 시행한 결과 승모판 협착증으로 진단받고 특별한 치료없이 지내다가 1981년 임신하면서부터 우심부전증의 증세 및

* 한양대학교 의과대학 흉부외과학교실
* Department of Thoracic and Cardiovascular Surgery,
School of Medicine, Hanyang University
1988년 10월 5일 접수

증후가 악화되어 1982년 2월 Ionescu-Shiley tissue valve(29mm)로 승모판막 대치술을 시행하였다. 시행 후 3개월간 항응고제를 사용한 뒤 특별한 합병증 없이 외래를 통해서 추적관찰 중이었다.

내원당시 혈압은 100/60 mmHg, 맥박은 1분에 170회, 호흡수는 1분에 20회, 체온은 36.4℃였다.

이학적 소견상 전신상태는 매우 불량했으며, 양측 흉부에서 흡기시에 둔탁한 호흡음 및 탁음이 청진되었으며, 불규칙적인 심박동음과 좌측 하부 흉골연에서 제 3도의 수축기성 심잡음이 청진되었고 우측 늑골연에서 4 cm 정도의 간비대를 촉지할 수 있었다.

혈액학적 소견상 백혈구수는 34300/mm³으로 증가해 있고 혈색소는 15.8g%, Hct치는 47%, 혈소판은 247000/mm³으로 정상범위였으며, 간기능 검사상 SGOT가 57 mu/ml로 약간 증가하여 있었고 Total bilirubin은 2.7 mg/dl, BUN은 30 mg/dl로 증가하여 있는 것외에는 정상소견이었다.

술전의 전해질검사와 요검사는 정상범위이었으며, 동맥혈검사상 PO₂가 46.7 mmHg, PCO₂가 28 mmHg, O₂ Saturation이 88%로 감소되어 있었다. 또한 술전의 심전도검사상 발작성 상실성 빈맥증 소견과 좌심실 비후 소견이 나타났으며, 단순 흉부사진 소견상 우측 폐야에 폐울혈 소견이 보였고, 심비대 소견도 같이 볼 수 있었다(Fig. 1).

심초음파검사상 좌심실과 좌심방이 경도로 비대되어 있었으며, 승모판막이 비후되어 있었으나 증식증

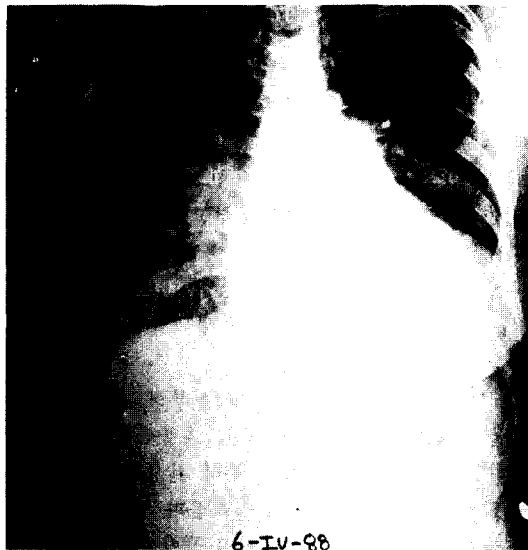


Fig. 1. 술전 전면 흉부 사진(우측폐야에 소견이 나타난다)

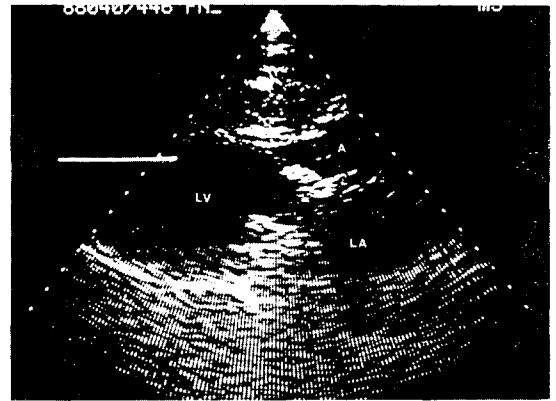


Fig. 2. 술전 심초음파도(좌심방 및 좌심실의 확대와 승모판막의 비후를 관찰할 수 있다. LV: 좌심실, LA: 좌심방, A: 대동맥)

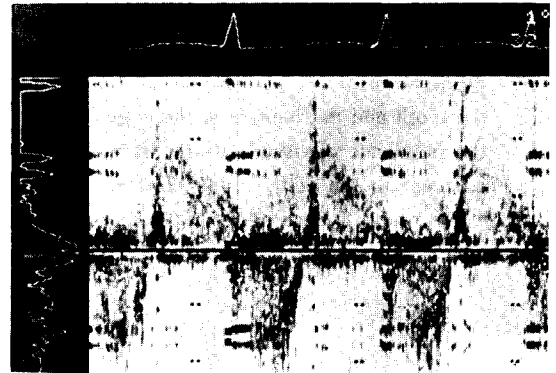


Fig. 3. 술전 Doppler 심초음파: 승모판막부위에서 역류성 혈류가 관찰된다.

(vegetation)은 관찰되지 않았다(Fig. 2). Doppler 심초음파검사상에는 승모판막 부위에서 역류성 혈류가 관찰되었다(Fig. 3).

이상 모든 소견을 종합하여 볼때 본교실에서는 조직 판막 대치술후 생긴 판막첩의 천공에 의한 승모판 폐쇄부전증의 진단하에 응급으로 승모판막 재대치술을 실시하였다. 본 환자의 경우에는 약제로도 조절되지 않는 심한 우심부전증의 증세가 있었고 전신상태가 매우 불량하였으므로 심도자 및 좌심실조영술 등의 정밀검사를 시행치 않고 심초음파 검사 및 Doppler 심초음파검사만을 토대로 판막대치술을 실시하였다.

수술소견

환자를 양와위에서 기도삽관후 전신마취하에서 前

수술부위를 통한 정중흉골 절개술을 실시하였다. 주의깊게 주위조직과 심장을 박리하여 심장을 노출시킨 후 체외순환술을 시작하였다. 유착이 심하여 좌심방 노출이 어려웠으므로 우심방을 절개후 심방중격을 통한 수술을 시행하였다. 심방중격을 통한 인공승모판을 노출시킨 결과 Ionescu-Shiley valve의 3개의 판막첨중 우외측 부위를 점유하는 하나의 판막첨이 파열되어 있었다. valve 주위로 균열(perivalvular leakage)이나 증식증(vegetation)은 없었으며, 승모판 폐쇄부전증은 이 파열된 판막첨을 통한 역류에 기인된 것으로 생각되었다. 파열된 판막첨 외의 나머지 2개의 인공판막의 판막첨은 외견상 정상적인 모습을 보였으며, 어떠한 염증 증후도 보이지 않았다.

파괴된 인공판막을 제거하고 금속판막(Duromedics 29mm)을 승모판에 재치환하였다. 환자는 승모판 재치환술후 순조롭게 체외순환을 이탈할 수 있었다.

병리학적 소견

육안적 소견상 인조 조직판막 3개의 판막첨중 2개는 정상이었으나, 나머지 한개의 판막첨이 판막륜으로부터 거의 전부 파열 및 천공되어 있었으며, 그 크기는 약 1×1 cm 이었다. 또한 판막의 표면은 유연하였고, 증식증(vegetation)은 관찰되지 않았다(Fig. 4,5).

수술후 환자는 술전에 있었던 폐울혈 및 폐부종 증상이 급속히 호전되었으며, 술후 단순 흉부사진상 술전에 있었던 폐울혈의 소견이 완전히 소실되었고 심비대의 소견도 점차로 감소됨을 인지할 수 있었다(Fig. 6,7).

또한 술후 심초음파상 치환된 승모판막의 기능과 위

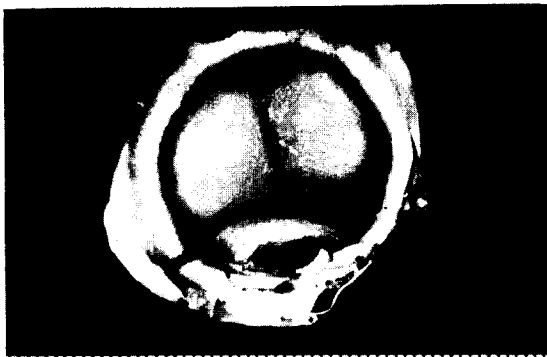

Fig. 4. 제거된 Ionescu-Shiley Valve 전면 천공된 판막첨이 하부에서 잘 관찰된다.

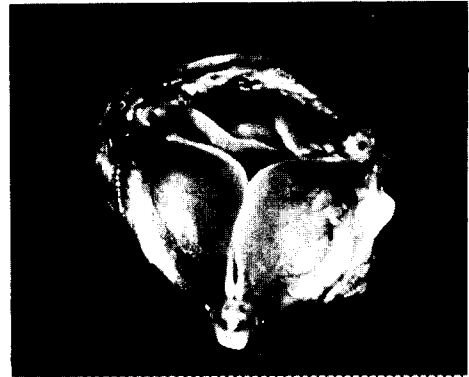

Fig. 5. 제거된 Ionescu-Shiley Valve 후면.

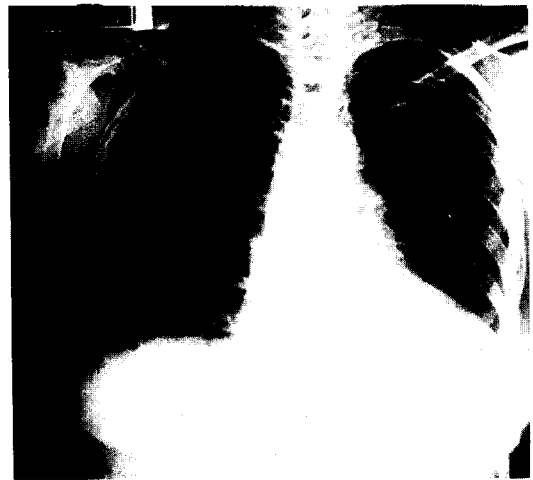

Fig. 6. 술후 전면 흉부 사진

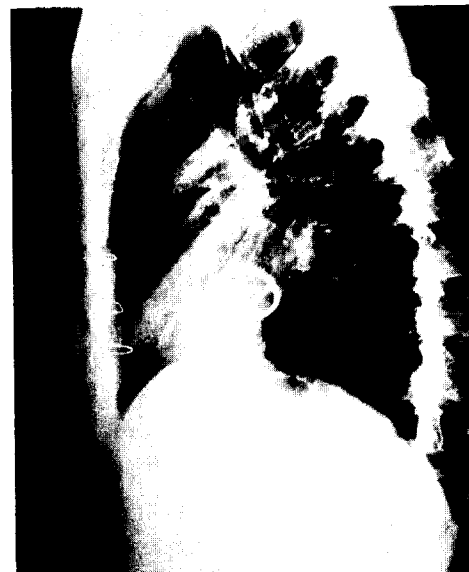

Fig. 7. 술후 측면 흉부 사진

치는 극히 정상이었으며, 심장삼출액은 관찰되지 않았으나 경도의 좌심실비대는 있었고, 술후의 심전도상에서는 심방조동과 심실기외 수축이 있었다.

환자는 금속판막으로 판막치환술을 실시하였으므로 술후 1일째부터 항응고제를 투여하여서 prothrombin time를 30~40% 정도로 유지시켰으며, 환자는 술후 약 5주만에 특별한 후유증 및 합병증 없이 건강한 상태로 퇴원하여 현재 외래로 추적관찰중이다.

고 찰

조직판막의 중요한 장점은 낮은 혈전색전증 발생률과 영구적인 항응고제의 사용을 필요로 하지 않는다는 점^{5,7,10,11}), 심장박동시의 기계성 판막음이 없다는 점 등이다. 그러나 판막의 제한된 영구성이 최근의 조직판막의 가장 큰 문제점이다^{5,6,7}). 따라서 조직판막을 이용하여 판막대치술을 실시하고자 하는 흉부외과 의들은 이런 문제에 직면함에 따라 조직판막의 영구성 즉 조직판막 부전증의 발생빈도에 대한 연구에 많은 관심을 쏟아왔다^{12,13}). 그러나 조직판막의 사용년도가 그리 길지 않음으로 인해서 아직 이렇다할 통계학적인 기본적인 자료가 제시되고 있지 않아 그 비교가 불가능한 상태이다.

조직판막의 일차적인 판막부전증은 stent의 가장 자리에 인접한 판막첨의 열상에 의한 것으로 보인다. Gabby 등은 이러한 열상의 형태를 분류하여서 임상적 경과와 비교하여 놓았다(Fig. 8)¹⁴).

Type I은 하나의 prong과 판막의 바닥사이의 중간

부분에서 판막첨이 찢어진 형태인데 양쪽방향으로 계속 진행되어 나가서 flail lacture를 형성하게 됨으로 초기에는 경도의 역류를 야기시키지만 후에는 갑작스러운 사망을 초래할 수 있다¹⁵). 이 type이 가장 위험한 형태로 알려져있다. 왜냐하면 초기에는 경증으로 오진하기 쉽기 때문이다.

Type II는 한 prong의 가장자리에서 시작하여서 열상이 판막첨이 판막윤에 부착된 부분쪽으로 진행되는 형태이다. 이 형태는 더욱 만성적으로 판막부전증이 발생하여서 선택적인 적절한 재수술이 가능하므로 양성으로 평가하고 있다.

Type III는 stent로부터 멀리 떨어진 판막첨의 중간 부위에서부터 시작하여서 stent쪽으로 확장되어 나가는 형태이다.

Type IV는 판막첨의 바닥부위에서부터 시작하여서 stent쪽으로 확장되어나가는 경우이다.

본환자의 경우를 Gabby의 분류와 연관시켜보면 Type IV이다.

판막부전증을 야기시킨 조직판막을 조직학적으로 살펴보면 판막이 떨어진 부분에 경증증도의 collagen(교원질)과괴가 존재하지만 조직의 석회성 변성은 관찰되지 않는다는 점으로 보아 대부분의 경우에서 조직판막부전증의 원인을 조직판막의 변성에 의한다기 보다는 피로로 인한 병소에 기인한다고 볼 수 있다¹⁴).

그 피로가 판막첨의 열상을 일으키는 기전에 대한 가설이 여러가지 보고되고 있는데¹⁶), 그 하나는 판막첨이 달리는 과정에서 판막첨이 주위의 Dacron으로 덮힌 판막윤을 계속적으로 침으로써, neoendothelium의 형성이 부족하거나 xenograft tissue의 파열손상이 야기됨으로써 열상이 이루어진다고 하는 것이다⁵). 다른 하나는 type III의 경우에서와 같이 판막의 바닥부위에서 부터 멀리 떨어져있음으로 인해서 교원질구조가 약한 부위이기 때문이라는 것이다¹⁵).

조직판막의 기능부전을 진단하고자 하는 궁극적인 목적은 재수술의 실시여부와 그 시기를 결정하기 위한 것이라 하겠다. 조직판막 부전증의 진단은 완벽한 임상적인 고찰에 의해서 이루어지는데 그중 청진소견과 비침습적인 방법인 심초음파검사 소견이 중요하다. 인공판막 대치술후 판막부전증의 진단에 있어서 심초음파 검사와 심음도검사의 역할은 아직 완전하게 확립되지는 않았으나¹⁷), 판막부전증이 확진된 경우를 보면 분명한 이상소견이 심초음파와 심음도상에 나타난다¹⁸). 또한 조직판막 부전증의 진단시에는 M-mode 심

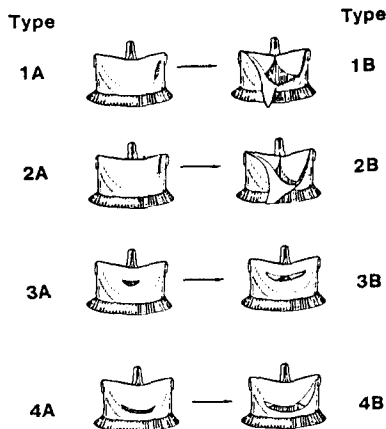


Fig. 8. Schematic drawing of the 4 types of cusp rupture in Ionescu-Shiley tissue valve replacement.

초음파보다 2차원 심초음파가 우수한 것으로 되어있다^{18,19)}. 왜냐하면 M-mode의 경우에는 전체적인 병소는 가끔 확인이 가능하나 조직판막의 판막륜을 확인하기가 어렵지만 2차원 심초음파의 경우에는 판막의 아랫부분뿐만 아니라 판만윤과 3개의 slents도 확인하기가 좋기 때문이다. 위에 열거한 검사에 덧붙여서 민감도의 증가와 확진을 위하여 Doppler 심초음파검사와 심도자법이 추가로 사용되어질 수 있다²⁰⁾.

일단 인공판막을 이용한 판막대치술후 발생한 판막부전증의 경우에는 결국에 판막대치술을 필요로 하기 때문에 환자에 대한 정기적인 추적관찰이 중요한 것으로 여겨진다.

결 론

본 한양대학교 의과대학 흉부외과학교실에서는 승모판막 협착증에 대한 Ionescu-Shiley tissue valve치환술후 6년만에 한쪽의 판막첨윤의 파열로 인한 이차적인 판막부전증이 발생되어 이에 대한 정확한 진단하에 효과적으로 금속판막을 이용한 재판막치환술을 성공시킨 1예를 치험하였기에 문헌고찰과 아울러 보고하였다.

REFERENCES

1. Starr A, Gurnkemeier GL, Lambert LE, et al: Aortic valve replacement: a ten year follow-up of non-cloth-covered vs cloth-covered caged-ball prostheses. *Circulation* 56 Suppl 2:133-139, 1977
2. Cheely R, McCartney WH, Perry JR, et al: The role of noninvasive tests versus pulmonary angiography in the diagnosis of pulmonary embolism. *Am J Med* 70:17-22, 1981
3. Carpentier A, Lemaigre G, Robert L, et al: Biological factors affecting long-term results of valvular heterografts. *J Thorac Cardiovasc Surg* 58:467-482, 1969
4. Edmunds LH Jr: Thromboembolic complications of current cardiac valvular prostheses. *Ann Thorac Surg* 34:96-106, 1982
5. Ionescu MI, Tandon AP, Mary DAS, Abid A: Heart valve replacement with Ionescu-Shiley pericardial xenograft, *J Thorac Cardiovasc Surg* 73:31, 1977
6. Tandon AP, Smith DR, Mary DAS, Ionescu MI: *Sequential hemodynamic studies in patients having aortic valve replacement with the Ionescu-Shiley pericardial xenograft. Ann Thorac Surg* 24:149, 1977
7. Borkon AM, McIntosh CL, Von Rueden TJ, et al: Mitral valve replacement with the Hancock bioprosthesis: Five to Ten Year follow-up. *Ann Thorac Surg* 32:127, 1981
8. Stein PD, Kemp SR, Riddle JM, et al: Relation of calcification to torn leaflets of spontaneously degenerated porcine bioprosthetic valves. *Ann Thorac Surg* 40:175-180, 1985
9. Oyer PE, Miller DC, Stinson EB, et al: Clinical durability of the Hancock porcine bioprosthetic valve. *J Thorac Cardiovasc Surg* 80:824-31, 1980
10. Jones EL, Craver JM, Morris DC: Hemodynamic and clinical evaluation of the Hancock xenograft bioprosthesis for aortic valve replacement(with emphasis on management of the small aortic root). *Thorac cardiovasc Surg* 75:300, 1978
11. Oyer PE, Stinson EB, Reitz BA, et al: Long-term evaluation of porcine xenograft bioprosthesis. *J Thorac Cardiovasc Surg* 78:343, 1979
12. Gallo I, Nistal F, Revuelta JM, et al: Incidence of primary tissue valve failure with the Ionescu-Shiley pericardial valve. *J Thorac Cardiovasc Surg* 90:278-280, 1985
13. Gabbay S: Ionescu-Shiley Pericardial Xenografts: Follow-up of up to 6 Years. *Ann Thorac Surg* 39:101-102, 1985
14. Gabbay S, Bortolotti U, Wasserman F, Factor S, et al: Fatigue induced failure of the Ionescu-Shiley pericardial xenograft in the mitral position. *J Thorac Cardiovasc Surg* 87:836-844, 1984
15. Gabbay S, Factor S, Ström J, Becker R, Frater RWM: Sudden death due to cuspal dehiscence of the Ionescu-Shiley valve in the mitral position. *J Thorac Cardiovasc Surg* 84:313, 1982
16. Carpentier A, Dubost C, Lane E, et al: Continuing improvement in valvular bioprosthesis. *J Thorac Cardiovasc Surg* 83:27, 1982
17. Kotler MN, Segal BL, Parry WR: Echocardiographic and phonocardiographic evaluation of prosthetic heart valve *Cardiovasc Clin* 9 No 2:187-207, 1978
18. Cunha CLP, Giuliani ER, Callahan JA, et al:

- Echophonocardiographic finding in patients with prosthetic heart valve malformation. Mayo Clin Proc 55:231-242, 1980*
19. Nasser FN, Giuliani ER: *Clinical Two-Dimensional Echocardiography. Chicago, Year Book Medical Publisher, 1983. pp.118-127*
20. Williams GA, Labovitz AJ: *Doppler hemodynamic evaluation of prosthetic(Starr-Edwards and Bjork-Shiley) and bioprosthetic(Hancock and Carpentier-Edwards) cardiac valves. Am J Cardiol 35:325-332, 1985*
-