

폐쇄성 흉부손상후 발생한 유미흉 1례 보고

정황규·이성광·김종원·성시찬·이형렬·
박병률·박명규·김승진·최필조·박승규

-Abstract-

One Case of Surgical Treatment for Chylothorax following Closed Thoracic Injury

H.K. Chung, M.D.* , S.K. Lee, M.D.* , J.W. Kim, M.D.* , S.C. Sung, M.D.* ,
H.R. Lee, M.D.* , B.R. Park, M.D.* , M.G. Park, M.D.* , S.J. Kim, M.D.* ,
P.J. Choi, M.D.* , S.K. Park, M.D.*

We have experienced a case of right side chylothorax following closed chest injury. A 35-year-old man in his car was accidentally collided against obstacles on September 19, 1986 resulting in a contusion on right anterior chest wall. The only complaint noted on admission was right chest pain. Chest X-ray showed near total radiopaque density of right thorax. Conservative treatment of closed tube thoracostomy at right pleural cavity through midaxillary 7th intercostal space had been continued for 25 days without improvement. Chyle outflow through the chest tube was averaging 1,700cc per day. Oversewing of the thoracic duct and pleura by silk and pledgetted prolene sutures were done. There was no complication and recurrence till postoperative 20 days.

Chylothorax following closed chest injury was never reported in this country, and will be a interesting clinical case report.

서 론 증 례

흉부 손상후 합병하는 유미흉은 비교적 드물다. 1938년 Shackelford¹⁾ 등은 그때까지 문헌상에 보고된 41예의 외상성 유미흉을 정리 발표하였다. 그 후 Abet와 Di Natale 등이 폐쇄성 흉부손상 후 발생한 유미흉을 보고하였다. 부산대학병원 흉부외과학교실에서는 단순 승용차 충돌사고 후 특별한 외상없이 발생한 유미흉 1례를 치험하였기에 문헌 고찰과 함께 보고한다.

35세 남자로 1986년 9월 19일 승용차를 타고가다 앞에 있는 장애물에 정면충돌한 후 의식을 잃었다가 잠시 후 의식을 되찾고 집으로 돌아온 3일 후 우측 흉부에 통증을 느껴 인근 병원에서 단순흉부 촬영결과 우측 폐하야부에 흐린 음영이 나타났다. 그 병원에서 혈흉 의심하에 진단적 우측흉부 천자결과 예상외로 우유 빛의 유미성 삼출액이 배액되어 폐쇄식 흉강 삽관술을 시행하였다. 폐쇄식 흉강 삽관술 시행 당시 5,000cc정도의 유미성 삼출액이 배액되었고 그 후 매일 1,800~2,000ml정도의 유미성 삼출액배액이 15일간 지속되어 외과적 치료를 위해 1986년 10월 8일 본원에 이송되었

* 부산대학교 의과대학 흉부외과학교실
* Department of Thoracic and Cardiovascular Surgery,
Pusan National University Hospital
1988년 2월 8일 접수

다. 응급실 내원시 외견상 건강하게 보였으며, 체중은 59kg, 신장은 170cm였다. 우측 제 7늑간 중앙액위선 부위에 흉관이 삽입된 상태였고 심한 우측 흉부동통을 호소하였으며, 청진소견상 우측 호흡음 감소를 보였다. 정면 흉부 X-선 촬영상 우측폐하야부에 흐린 음영이 보였다(Fig. 1). 우측 측와위 X-선 촬영상 하부에 흐린 음영이 보였다(Fig. 2). 본원에서 계속 매일 1,300~2,000ml의 유미성 삼출액이 7일간 지속되었다. 이학적 소견상 입원시 혈압은 120/70mmHg이었고 맥박은 분당 84회로 규칙적이었으며, 호흡은 분당 22회였다. 혈액학적 검사소견, 간기능검사 및 일반뇨검사와 폐기능검사는 정상범위였다. 심전도 역시 정상소견이었으나 혈액총단백량이 4.7g/dl, Albumin 2.3g/dl, Globulin 2.4g/dl로 감소된 소견을 보였다(Table. 1) 삼출액의 화학적 검사소견은 총단백량이 3.3g/dl이고, Albumin 1.8g/dl, Globulin 1.5g/dl, Cholesterol 69mg/dl, Triglyceride는 1193mg/dl였다(Table. 2). Lipoprotein 분석은 특이한 소견을 보이지 않았다. 고식적인 치료로서 지방성식이섭취를 제한하고 알부민 정맥주사와 비경구적 고열량 주사요법을 실시하였다. 25일간의 고식적인 치료에도 불구하고 삼출액의 양이 줄어들지 않아 1986년 10월 14일 개흉수술을 시행하였다. 수술




Fig. 1. Preoperative chest P-A




Fig. 2. Preoperative right lateral decubitus chest X-ray film

Table 1. Preoperative physical examination and laboratory findings

General appearance	Healthy
Body weight	59kg
Height	170cm
Chief complaint	Right chest pain
Pulse rate	84 / min
Respiratory rate	22 / min
Complete blood count	W.N.L*
Liver function test	W.N.L*
Urinalysis	W.N.L*
E.K.G	Normal sinus rhythm
Serum total protein	4.7g / dl
Serum albumin	2.3g / dl
Serum globulin	2.4g / dl

* Within normal limits

Table 2. Components of milky pleural fluid

Component	Value
Total protein(gm / dl)	3.3
Albumin(gm / dl)	1.8
Globulin(gm / dl)	1.5
Cholesterol(gm / dl)	69
Triglyceride(gm / dl)	1193
Specific gravity	1.027
Total bilirubin(gm / dl)	1.98
Direct bilirubin(gm / dl)	1.52
Indirect bilirubin(gm / dl)	0.46
Glucose(gm / dl)	118.0
Amylase(SU / dl)	192
Chloride(mEq / dl)	106.9
LDH(IU / L)	73

2시간 전에 200ml의 올리브 기름을 nasogastric 튜브를 통해 위장관내에 주입하였다. 전신마취 후, 우측 후측방 흉벽절개로 8번째 늑골의 후방부 절제후 7번째 늑간을 통해 흉강내로 진입하였다. 흉강내에는 우유빛의 삼출액이 있었고, 흉막유착은 없었다. 12번 흉추의 전우측부위에서 우유빛 체액이 분출되어 나오는 것을 볼 수 있었다. 분출부 원위부와 근위부에 3-0 silk 와 4-0 pledgetted prolene을 이용하여 결찰하였다. 결찰 후 우유빛 체액은 더 이상 분출되지 않았다. 전액와선상의 7번째 늑간을 통해 전흉강에 28F 흉관삽입을 하였고, 후액와선상의 7번째 늑간을 통해 후흉강에 30F 흉관삽입을 하였다. 수술 다음날부터 음식을 섭취하였고, 흉관을 통한 삼출액도 술후 3일째 분홍빛의 삼출액 50cc만 나와 모두 제거하였다. 술후 단순 흉부전후촬영과 측부촬영에서 우측 흉부의 흐린 음영이 감소하였다(Fig. 3,4). 술후 이상 소견은 발견되지 않아 술후 14일째 퇴원하였다. 퇴원 후 추적검사에서 자각증상 및 이상소견은 관찰되지 않았다.

고 찰

흉부장기 수술후나 개방성 외상후에 합병하는 유미

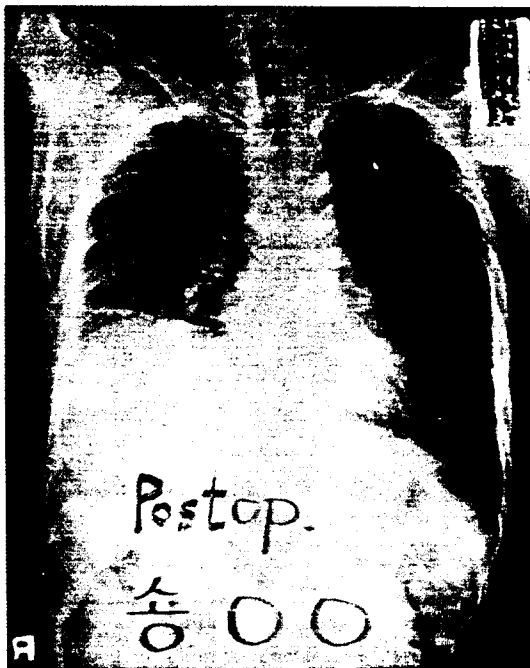

Fig. 3. Postoperative chest P-A

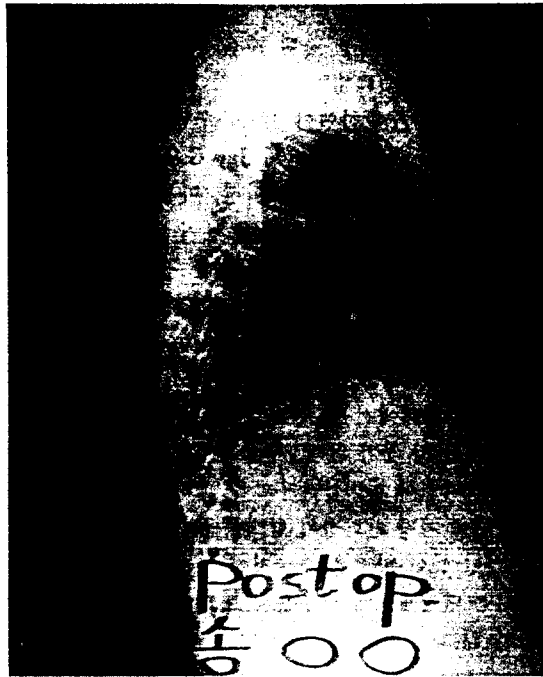


Fig. 4. Postoperative right lateral chest X-ray film

흉은 비교적 잘 인식되어 있으나^{2,3,4)}, 폐쇄성 외상후에 발생하는 유미흉은 매우 드물게 보고되어 있다^{5,6)}. Lampson이 1948년 외상성유미흉에서 최초로 흉관을 수술적 결찰하였다⁷⁾. 폐쇄성 흉부의상 후 발생하는 유미흉의 기전은 척추가 갑자기 과신전되면서 횡격막 바로 위에있는 흉관이 파열되어 발생한다고 믿어지고 있다⁸⁾. Ross는⁹⁾ “사소한 폐쇄성 외상 후 발생하는 유미흉은 내재하는 악성종양을 증명하는 것이다”라고 하였다. 저자의 증례에서는 승용차 충돌당시 급격한 감속으로 인하여, 환자의 척추가 과신전되면서 흉관이 손상받아 유미흉이 발생한 것이라고 사료된다. 유미흉의 진단은 삼출액이 우유빛일때 의심하나 흉부천자시 외상으로 인하여 혈액이 섞여 붉은 색조를 띠기도 한다. 현미경으로 직접, 또는 Sudan III 염색으로 지방성과립을 인지함으로써 확진된다. 일반검사에서 pH는 알칼리성이고 단백 및 Triglyceride를 많이 함유한다¹⁰⁾. Triglyceride가 110mg/dl 이상이고, Cholesterol과 Triglyceride의 비가 1 이하이면 99%신뢰도로 유미흉을 진단할 수 있다고 한다¹¹⁾. 임상적 확진은 염색된 올리브 기름을 섭취시켜 삼출액에서 나오는가

보는 것이다¹⁰⁾. 다수의 임파구가 존재하며 균은 증명되지 않는다. 유미성 삼출액은 균 억제작용이 있기 때문에 이차감염이 되는 경우는 드물다¹²⁾ 유미홍의 치료는 삽입된 흉관을 통해 계속 배액시키며 비경구적 영양요법 등의 고식적인 치료를 하나¹³⁾ 다량의 삼출이 계속되면 수술하여야 한다. 수술 적응증에 대해서는 저자마다 차이가 있으나 Jay G. Selle 등은⁴⁾ 성인에서는 5일간 매일 1,500cc 이상, 아동에서는 5일간 매일 나이 1년당 100cc 이상 나오면 수술의 적응이 된다고 하였다. 저자의 경우 하루평균 삼출액이 1,700ml 였고, 22일간 지속되어 수술적치료의 적응이 되었다. 수술방법은 흉관의 결찰이다. 흉관의 직접적인 결찰이 어려운 경우, 누출부위와 주위조직을 봉합하기도 한다. 본 증례에서는 후자의 방법을 택하였다. 손상받은 흉관을 잘 찾기 위해, 수술 2시간 전에 지방성 음식을 섭취시켜야 한다¹³⁾. 흉관을 찾기 위한 다른 방법은 수술전에 지방 친화성의 염색약을 다리에 정맥주사 하는 것인데 이 방법은 수술시야 전체를 염색약이 덮어 버리는 단점때문에 대부분의 보고자들은 이 방법을 권하지 않고 있다.

결 론

폐쇄성 외상후에 발생하는 유미홍은 건강한 성인에서는 매우 드물다. 부산 의대흉부외과학교실에서는 건강한 30대 남자에서 폐쇄성 흉부손상 후 발생한 유미홍을 25일간 고식적 치료 후 치료되지 않아 흉관봉합술로 수술적치험하였기에 보고하는 바이다.

REFERENCES

1. Shackelford R. and Fisher A.: *Traumatic chylo-*

thorax. South Med. J., 31:766, 1938.

2. Luis N. Besson and Thomas B. Feruguson: *Chylothorax collective review. Ann. of thor. surg. Vol.12. No.5 November 1971.*

3. Baffles T.G. and Potts W.J.: *Postoperative chylothorax. Ann. Surg. 139:501, 1954.*

4. Selle J.G. and Synder W.H.: *Chylothorax indication for surgery. Ann. Surg. 177:245, 1973.*

5. Abet D. et al: *Chylothorax from closed thoracic injuries Apropos of a case. J. Chir(Paris) 1986 Apr.:123(4):242-5,(Engl. abstraction.)*

6. Di Natale I. et al: *Traumatic chylothorax.(Apropos of a case following a closed vertebral-thoracic injury) Chir. Ital. 1985. Dec.:37(6):624-31(Engl. abstraction)*

7. Lampson R.S.: *Traumatic chylothorax. A review of the literature and report of a case treated by mediastinal ligation of the thoracic duct. J. Thorac. Surg. 17:778, 1948.*

8. Meade R.H.: *Spontaneous chylothorax- observation on its pathogenesis and management based on study of five cases. Arch. Intern. Med. 90:30, 1952.*

9. Ross J. K.: *A review of the surgery of the thoracic duct. Thorax 16:12, 1961.*

10. 개심술후 유미심낭 합병증의 수술치험 1례 김 상현, 박 국양, 박 동원, 박 영관, 이 영균, 문 현수. 대한 흉부외과학회지 제 19권 제 4호. 1986.

11. Gibbon: *Chylothorax. Surgery of the chest. 1:371, 1983.*

12. Ross J.K.: *A review of the surgery of the thoracic duct. Thorax 16:12, 1961.*

13. Robinsos CLN.: *The management of chylothorax. Ann. Thorac. Surg. 39:90, 1985.*