

Annuloaortic Ectasia의 手術治驗

(一 例 報 告)

曹 洸 鉉* · 朴 哲 浩* · 柳 智 允*

-Abstract-

Surgical Treatment of Annuloaortic Ectasia (Report of One Case)

Kwang Hyun Cho, M.D.*, Chul Ho Park M.D.*, Ji Yoon Ryoo, M.D.*

The surgical treatment of annuloaortic ectasia falls into two basic categories, depending on the management of the coronary artery ostia and the sinus of Valsalva. The conventional method, first suggested by Groves, Wheat and their associates, employs a supracoronary graft for the treatment of aneurysm and conventional valve replacement. A more radical approach, that of Bentall and DeBono, uses a valve conduit from the aortic annulus to the distal extent of the aneurysm. This latter technique requires reimplantation of the coronary artery ostia for reestablishment of coronary artery blood flow.

Recently we experienced a case of annuloaortic ectasia to which we applied the Bentall operation with the good postoperative result, and now we report this with literature review.

緒 論

Annuloaortic ectasia는 대동맥기시부(aortic root)에 발생하는 심한 大動脈瘤가 대동맥판폐쇄부전을 동반하는 질환을 말하며, 이 질환의 다수에서는 Marfan 증후군의 특징을 볼 수 있다. 그러나 이 증후군에 속하지 않는 환자라도 cystic medionecrosis를 야기하는 모든 경우는 결국 本症 annuloaortic ectasia의 원인이 될 수 있다.

本症에 관한 수술요법은 2가지 방법으로 대별할 수 있는데, 첫째는 Groves 등¹⁾과 Wheat 등²⁾이 초기 문

헌(1961)에서 밝힌 바 동맥류의 수술과 대동맥 판치환을 각기 graft와 인공판막으로 치환해 주는 종래의 방법이며, 둘째는 그 이후(1968) Bentall과 DeBono 등³⁾이 밝힌 바 복합이식편(composite graft containing valve prosthesis)을 이용한 방법으로 이때는 좌우관상동맥구를 인조혈관의 좌우에 재이식(reimplantation)시켜 주어야 한다. 이 두가지 방법의 장단점에 대하여는 최근까지 활발히 검토되어 왔으며, 아직도 논란의 여지는 많지만 대체로 후자가 보다 권장되어지고 있다.

本症은 수술방법이 개량되었음에도 불구하고 아직까지 수술사망율 및 합병증의 발생빈도가 높은 치료하기 힘든 질환이라고 할 수 있다. 인제의대 부산백병원 흉부외과에서 최근 本症으로 확진된 일부 Marfan증후군의 특징적 체형을 가진 33세의 남자 환자에게 Bentall술식을 적용하여 수술한 바 좋은 결과를 얻었기에 문헌고찰과 더불어 증례를 복습해 보고자 한다.

* 仁濟大學 醫學部 釜山白病院 胸部外科學教室

* Department of Thoracic & Cardiovascular Surgery,
Pusan Paik Hospital, College of Medicine,
Inje University
1988년 2월 8일 접수

症 例

手術前 患者의 動態

33세의 남자환자로 호흡곤란 및 심계항진 등을 主訴로 응급실을 통하여 입원하였다. 이 환자는 약 10년전부터 간헐적인 운동성 호흡곤란이 있었으나 특별한 치료를 한 일은 없었으며, 최근 약 1년동안에 걸쳐 증상은 차츰 악화되는듯 하였다. 입원 약 보름전 부터는 호흡곤란이 심하게 악화되었으며, 내원당시에는 NYHA IV 단계의 심한 호흡곤란을 나타내었다. 이 환자의 가족력에 특별한 사항은 없었고 환자 자신이 15년전 폐결핵으로 1년간 투약 완치한 병력이 있었다.

환자의 키는 185cm, 몸무게는 70kg, 혈압은 110/50mmHg, 맥박수는 80~100회/분 이었다.

골격 및 체형의 특징은 비교적 여위면서 키가 크며, 손과 손가락이 길고 상하지의 관절부위 운동범위가 넓고 thumb sign이 양성이며, 구개가 좁고 높은 일부 Manfan증후군의 소견을 보였다.

흉부청진소견상 확장기 및 수축기 잡음이 좌우 흉골연에서 넓게 청취되었으나 우측 제 2늑간부(aortic area)에서 가장 강하게 청취되었다. 복부촉진상 약 2橫枝정도 간비가 느껴졌다.

수술전 흉부 X-선 소견으로는 우측 폐야에 폐울혈상과 우측 늑형경막동(costophrenic sinus)에 경미한 늑막삼출소견을 보였고, 좌심실을 비롯한 심비대상으로 CTR이 약 60%였다(Fig. 1).

수술전 심전도 소견은 LAE, LVH 소견이 뚜렷하였고, RBBB소견 및 일부 심내막하손상(subendocardial ischemia)소견을 보였으나 리듬은 규칙적으로 부정맥은 없었다.

수술전 시행한 M-mode 심장초음파도 소견에서 좌심실의 ejection fraction을 27%로 심하게 떨어져 있었고, 2-D 초음파의 소견상 대동맥판윤이 3.6cm×5.2cm 정도로 확대되어 있었고 기시부대동맥의 직경이 8.4cm 정도로 확대되어 있었으며, Doppler 초음파에서 심한 대동맥판쇄부전이 확인되어 annulo-aortic ectasia로 추정되었다(Fig. 2).

술전 촬영한 대동맥촬영상에서는 대동맥판막을 통한 Sellers 4도 정도의 역류와 심한 낭상(직경 약 8.4cm)의 상행대동맥과 비교적 정상소견을 지닌 무명동맥 및 좌총경맥동맥, 좌쇄골하동맥상을 볼 수 있었다




Fig. 1. Preoperative chest P-A view, showing lung congestion and increased CTR with pattern of congestive heart failure.

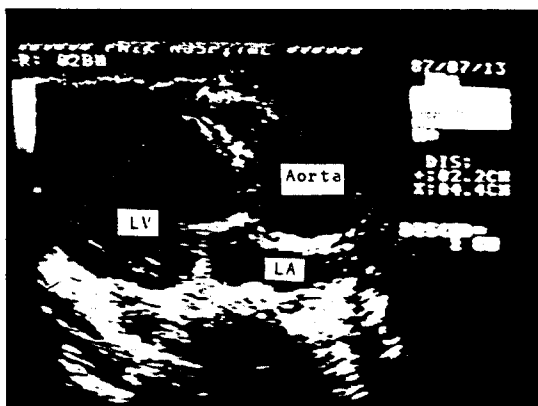


Fig. 2. Preoperative 2-D echocardiogram, showing severe dilatation of aortic annulus and ascending aorta with aortic valve insufficiency compatible with annuloaortic ectasia.

(Fig. 3).

기타 검사소견에서는 특별한 사항이 없었기에 術前 진단 annuloaortic ectasia로 Bentall 術式을 적용하기로 결정하였다.




Fig. 3. Preoperative aortogram, showing severe dilatation of ascending aorta with aortic regurgitation(grade IV).

手術 및 手術所見

전신마취하 흉골정중절개로 심장 및 대동맥을 노출하였을 때 심한 좌심방 및 좌심실비대조건, 중등도의 우심방 및 우심실 비대조건을 보였다. 낭상으로 형성된 대동맥류의 최대직경은 약 8.5cm 정도였고, 대동맥판윤에서 약 8cm 정도 원위부까지 즉 무명동맥기시부 약 2cm 정도까지에 결친 변화가 있었으나 그 이후는 대동맥직경이 약 3cm 정도의 정상조건을 보였다. 체외순환을 위한 送血管을 무명동맥 기시부 1cm 전방에 삽입하는 등 보통의 체외순환 준비과정을 거쳐 완전체외순환 도입 후 대동맥을 차단하고 동맥류를 縱切開하였다. 이때 대동맥판윤의 심한 확대(4.8cm × 3.5cm)를 볼 수 있었고 좌우관상동맥구는 판윤에서 약 2.5cm 정도 원위부에 위치함을 볼 수 있었다(Fig. 4). 좌우 관상동맥구를 통하여 심정지액을 투여하여 심장을 완전히 이완정지시킨 후 대동맥판층을 잘라내고 판윤에 25개의 2-0 Ethibond 絲(Teflon-pleget buttressed interrupted suture)를 넣고 미리 preclotting 시켜 둔 복합이식편의 판막부위를 봉착시켰다. 사용한 복합이식편은 35mm 직경의 woven Dacron 혈관에 31mm의 Bjork-Shiley 대동맥판을 가진 것이었고 이것을 자기 혈액으로 적신 후 autoclave(210°C, 5분)처리하는 방법으로 preclotting 하였다. 판막의 봉착이 끝난 후 좌우 관상동맥구의 위치에 상응하는 부




Fig. 4. Operative finding(1), showing ascending aortic aneurysm(maximum diameter: 8.5cm, length: 8cm) and aortic annular dilatation.

분의 인조혈관에 직경 약 1.5cm의 구멍을 내고 좌 및 우관상동맥구를 4-0 Prolene 絲를 이용하여 직접 봉합하였다. 복합이식편의 근위부 봉합이 끝난후 혈관의 원위부를 길이에 맞게 잘라내고 정상적인 동맥에 문합하였다. 이때는 3-0 Prolene 絲를 사용하였고 문합부위는 Teflon-felt로써 둘러 보강하였다(Fig. 5).

심장을 재박동 시킨후 근위 봉합부에서 상당량의 출혈이 있었으나 차츰 줄어들었고 술후에는 출혈이 전혀 문제되지 않았다.

手術後 經過

手術後 환자는 비교적 양호한 경과를 취하여 12시간 후 기관내 삽관을 제거할 수 있었으며, 술후 3일째부터 항응혈제 투여를 시작하였다.

術後 1개월 퇴원하기전 촬영한 흉부 X-선 소견상에서 폐울혈상의 소실로 깨끗해진 좌우 폐음영과 CTR의 감소(약 55%) 소견을 볼 수 있었다(Fig. 6).

역시 퇴원하기전 실시한 심초음파도의 M-mode에서 좌심실의 ejection fraction은 60%, 2-D parasternal view에서는 이식된 복합이식편의 잘 안착된 모습



Fig. 5. Operative finding(2), showing incision of the aneurysmal sac and implantation of the composite graft.

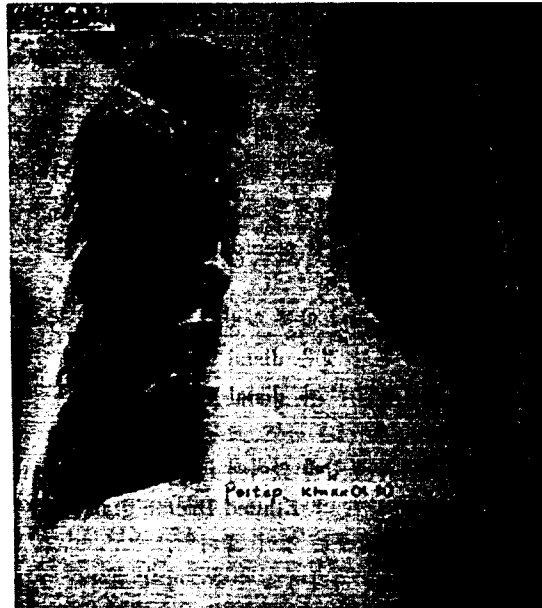

Fig. 6. Postoperative chest P-A view, showing the clear lung shadow and more decreased CTR than preoperative one.

을 볼 수 있고 인공판막의 기능의 원화로 술전 볼 수 있었던 AR소견은 소실되었었다(Fig. 7).

술후 촬영한 심혈관 촬영에서는 이식된 복합이식편의 관상동맥구 재문합부를 통한 만족할만한 좌우 관상동맥순환을 확인할 수 있었고 대동맥판막의 기능이 잘 되고 있음이 확인되었었다(Fig. 8).

환자는 술후 일시적인 부정맥을 나타냈으나 심전도

상에서 술전 볼 수 있었던 심내막하손상 소견(subendocardial ischemia)이 많이 좋아진 가운데 RVH 및 LVH소견은 잔존하였다.

술후 혈압은 110/70mmHg 정도로 양호하였으며, 술후 1개월째 비교적 건강한 상태로 퇴원하였다.

考 察

Groves 등¹⁾과 Wheat 등²⁾이 1964년도에 처음으로

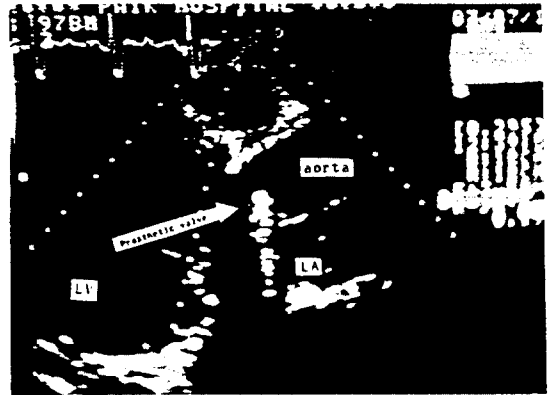


Fig. 7. Postoperative 2-D echocardiogram, showing well function state of the replaced aortic valve and prosthetic vessel(disappearance of previous annuloaortic ectasia pattern)




Fig. 8. Postoperative aortogram, showing well function state of the composite graft and satisfactory perfusion via the reimplemented coronary arteries.

대동맥판폐쇄부전과 상행대동맥류를 같이 갖는 증례의 수술에 성공한 사실의 보고 후 이 어려운 질환의 수술 사망율은 차츰 감소하게 되어 최근 각종 보고에 의하면 사망율은 20% 이하로 떨어졌는데 5% 이하로 보고한 경우도 있게 되었다³⁻⁶⁾. 그러나 아직까지도 이 질환의 수술에는 2가지 근본방법이 상존하는 바 Groves 등¹⁾과 Wheat 등²⁾의 종래의 방법(대동맥판치환과 별도의 혈관이식: AVR & separate supra-coronary grafting: 이하 Groves 術式으로 칭함)과 Bentall 및 DeBono³⁾가 주창한 복합이식편(composite graft containing prosthetic valve, necessitating coronary reimplantation: 이하 Bentall 術式으로 칭함)을 이용한 방법인 바 相互間 장단점이 여러가지 지적되어 왔다. 前者 즉 Groves 방법은 瘤像으로 변형된 대동맥을 완전히 제거하지 않으므로 근위부 문합부 이전에 瘤의 재발이 올 가능성이 높은 단점이 있다^{4,7-12)}. 특히 annuloaortic ectasia의 경우에는 재발율이 더욱 높고 일단 재발했을 경우에는 사망율이 극히 높다고 보고하였다¹⁰⁾. 그러나 Miller 등⁵⁾은 Stanford series에서 좀 다른 결과를 보였는데 그들은 수술환자 78名에서 11년반 동안 관찰한 결과 재발(proximal recurrence)은 없었으며, 3.8%에서 paravalvular leak가 있었다고 보고하였다. 그러나 이것 또한 poor residual aortic tissue를 남기기 때문인지 아닌지는 불분명하다고 하였다. Edwards와 Kerr¹³⁾는 그들의 연구에서 밝힌 바 Groves방법에서 근위문합부(proximal suture line)에서 발생하기 쉬운 출혈은 극히 해결하기 어려운 합병증인데 이것은 Bentall 방법을 적용하여 피할 수 있게 되었다고 하였다¹⁰⁾.

Bentall術式에서 특별히 문제시되는 합병증은 주로 관상동맥재문합 부위에서 발생하게 된다. 이 부위의 문제는 심한 출혈^{7-9,14-16)}, 관상동맥구의 비틀림(distorsion)^{4,11)}, 및 僞動脈瘤(pseudoaneurysm)형성^{4,8,11,17,18)} 등으로 나타난다. 이중 위동맥류의 형성은 그 발생빈도를 정확하게 알 수가 없는데 그 이유는 수술후 동맥활영을 시행하지 않는 경우가 많고 또 상당수의 환자에서 실제로 이것이 발생하여도 증상이 없는 수가 많기 때문이다^{4,8)}.

최근의 수종 리포트에서는 관상동맥 재문합 방법에 관하여 몇가지가 주창되고 있다. 예를 들면 허부에는 pledget supported mattress 봉합을 하고 상부는 연속 봉합을 하는 방법⁸⁾, 관상동맥구를 단추식으로 완전히 매어내어 재문합 해주는 방법⁴⁾, 또 saphenous vein¹⁹⁾,

²⁰⁾ Dacron grafts⁷⁾ Gortex graft²¹⁾ 등을 interposition 시켜 긴장을 줄여서 재문합 해주는 방법 등등이다. 또 Borst¹²⁾는 문합부유출을 수술 시야에서 검사하는 방법을 고안하여 미리 대처하기도 하였다. Cabrol 등⁷⁾은 saphenous vein interposition 방법이 graft의 경화(periaortic sclerosis)를 야기하고 사망에 이르는 합병증을 초래한 경우가 있다고 보고한 바 있지만 이러한 여러가지 방법으로 일단은 만족스런 결과를 얻을 수 있었다고 한다. 최근의 보고에 의하면 이러한 방법들이 나타낸 가장 훌륭한 장점은 술후 혈관촬영으로 밝혀지는 바의 僞動脈瘤형성의 빈도가 극히 감소하였다는 사실이다^{6,7,17,18,20,23)}.

Inclusion method로 동맥류의 잔존부분으로 graft혈관을 완전히 싸주거나 또 동맥류부분과 우심방 사이에 통로를 만들어 주어 출혈에 의한 위험을 줄여보려는 시도를 하기도 하지만⁷⁾, conduit graft와 aneurysm사이의 출혈이 supravalvular stenosis를 야기하고 인공심폐기로부터의 weaning을 어렵게 만들고 관상동맥을 압박하여 관상동맥 관류에 심한 지장을 초래하게 되는 수도 있다^{10,16,23)} 체의 순환에 기인한 출혈과 aneurysm wall을 덮기전의 출혈은 철저히 검토되어야 한다. 특히 인공혈관자체의 interstitial hemorrhage를 줄이기 위하여는 충분한 preclotting을 하여야 된다^{24,25)}.

Groves와 Bentall의 양쪽 방법에서 동시에 얻을 수 있는 합병증으로 혼란 것은 distal suture line에 기인하는 僞動脈瘤형성^{4,8,12)}과 distal dissection^{6,7,10,26)}이다.

따라서 이 부위의 봉합에 있어서 full-thickness suture가 강조되고 있으며, 또 Kintted Dacron graft를 덮어(wrapping) 보강해주는 것이 좋다²⁷⁾.

動脈瘤의 成因에 따라서도 수술방법의 도입에 조금 차이가 있겠으나 퇴행성병변(degenerative disease)의 일종인 annuloaortic ectasia의 경우에는 conduit repair 즉 Bentall術式이 가장 권장되는 바, 이유는 이 방법으로 대동맥관원에서부터 동맥류의 원위부까지 충분히 비정상조직을 절제해 낼 수 있기 때문이다²⁷⁾. 그러나 급성 및 만성 해리성 동맥류(dissecting aneurysm)에서는 근위부의 상태에 따라 즉 dissection이 관상동맥구 부위까지 파급되었는지 어떤지의 사정에 따라 수술방법을 선택해야 한다. 관상동맥구 근방이 정상인 경우에는 Groves法을, 그렇지 않은 경우에는 역시 Bentall法을 적용하는 등 안전하고 손쉬운 방법

을 택해야 할 것이다. 또한 동맥경화성동맥류(attherosclerotic aneurysm)에서는 대개 Groves法이 권장되는 바 잔류시킨 부위에서 동맥류가 재발하거나 paravalvular leak 등의 합병증의 발생빈도가 degenerative disease의 경우에 비하여 훨씬 적기 때문이다. 결국, 대동맥관윤과 관상동맥구의 상호 변화정도가 수술방법을 결정하는 요소가 된다²⁷⁾.

結 論

인제의대 부산백병원 흉부외과학교실에서 최근 annuloaortic ectasia 환자 1例에서 Bentall 術式을 이용한 수술로 치료하고 좋은 결과를 얻었기에 문헌고찰과 더불어 症例報告하였다.

REFERENCES

1. Groves LK, Effler DB, Hawk WA, Gulati K: Aortic insufficiency secondary to aneurysmal changes in the ascending aorta. *Surgical management. J Thorac Cardiovasc Surg* 48:362-79, 1964
2. Wheat MW, Wilson JR, Bartley TD: Successful replacement of the entire ascending aorta and aortic valve. *JAMA* 188:717-719, 1964
3. Bentall H, DeBono A: A technique for complete replacement of the ascending aorta. *Thorax* 23:338-339, 1968
4. Kouchoukos NT, Karp RB, Blackstone EH, Kirklin JW, Pacifico AD, Zorn GL: Replacement of the ascending aorta and aortic valve with a composite graft. *Results in eighty-six patients. Ann Surg* 192:403-413, 1980
5. Miller DC, Stinson EB, Oyer PE, Moreno-Cabral RJ, Reitz BA, Rossiter SJ, Shumway NE: Concomitant resection of ascending aortic aneurysm and replacement of the aortic valve. *J Thorac Cardiovasc Surg* 79:388-401, 1980
6. Helseth K, Haglin JJ, Monson BK, Wickstrom PH: Results of composite graft replacement for aortic root aneurysm. *J Thorac Cardiovasc Surg* 80:754-759, 1980
7. Cabrol C, Pavie A, Gandjbakhch I, Villemot JP, Guiraudon G, Laughlin L, Etievent P, Cham B: Complete replacement of the ascending aorta with reimplantation of the coronary arteries. *New surgic-*

- al approach. J Thorac Cardiovasc Surg* 81:309-315, 1981
8. Mayer JE, Lindsay WG, Wang T, Jorgensen CR, Nicoloff DM: Composite replacement of the aortic valve and ascending aorta. *J Thorac Cardiovasc Surg* 76:816-823, 1978
9. Symbas PN, Raizner AE, Tyras DH, Hatcher CR, Inglesby TV, Baldwin BJ: Aneurysms of all sinuses of Valsalva in patient with Marfan's syndrome. An unusual late complication following replacement of aortic valve and ascending aorta for aortic regurgitation and fusiform aneurysm of ascending aorta. *Ann Surg* 174:902-907, 1971
10. McCready RA, Pluth JR: Surgical treatment of aortic aneurysms associated with aortic insufficiency. *Ann Thorac Surg* 28:307-317, 1979
11. Egloff L, Rothlin M, Kugelmeier J, Senning A, Turina M: The ascending aortic aneurysm. Replacement or repair? *Ann Thorac Surg* 34:117-124, 1982
12. Borst HG: Replacing the ascending aorta and aortic valve. *Ann Thorac Surg* 32:613-614, 1981
13. Edwards WS, Kerr AR: A safer technique for replacement of the entire ascending aorta and aortic valve. *J Thorac Cardiovasc Surg* 59:837-839, 1970
14. Cooley DA, Ott DA, Frazier OH, Walker WE: Surgical treatment of aneurysms of the transverse arch. Experience with twenty-five patients using hypothermic technique. *Ann Thorac Surg* 32:260-272, 1981
15. Blanco G, Adam A, Carlo V: A controlled surgical approach to annuloaortic ectasia. *Ann Surg* 183:174-178, 1976
16. Gallotti R, Ross DN: The Marfan syndrome. Surgical technique and follow up in 50 patients. *Ann Thorac Surg* 29:428-433, 1980
17. McDonald GR, Schaff HV, Pyeritz RE, McKusick VA, Gott VL: Surgical management of patients with the Marfan syndrome and dilatation of the ascending aorta. *J Thorac Cardiovasc Surg* 81:180-186, 1981
18. Koizumi S, Mohri H, Kagawa Y, Saji K, Haneda K, Kahata O, Itoh T, Yokoyama A, Ohmi M, Horiuchi T: Surgical treatment of annuloaortic ectasia. Experience in seven consecutive patients. *Ann Thorac Surg* 25:425-430, 1978
19. Najafi H: Aneurysm of cystic medionecrotic aortic

- root. A modified surgical approach. *J Thorac Cardiovasc Surg* 66:71-74, 1973
20. Zubiato P, Kay JH: Surgical treatment of aneurysm of the ascending aorta with aortic insufficiency and marked displacement of the coronary ostia. *J Thorac Cardiovasc Surg* 71:415-421, 1976
 21. Piehler JM, Pluth JR: Replacement of the ascending aorta and aortic valve with a composite graft in patient with non-displaced coronary ostia. *Ann Thorac Surg* 33:406-409, 1982
 22. Donaldson RM, Ross DN: Composite graft replacement for the treatment of aneurysms of the ascending aorta associated with aortic valvular disease. *Circulation* 66:Suppl 1:116-121, 1982
 23. Crosby IK, Ashcraft WC, Read WA: Surgery of the proximal aorta in Marfan's syndrome. *J Thorac Cardiovasc Surg* 66:75-81, 1973
 24. Thurer RL, Hauer JM, Weintraub RM: A comparison of preclotting techniques for prosthetic aortic replacement. *Circulation* 66:Suppl 1:143-146, 1982
 25. Cooley Da, Romagnoli A, Milam JD: A method of preparing woven Dacron grafts to prevent interstitial hemorrhage. *Cardiovasc Dis Bull Tex Heart Inst* 8:48-52, 1981
 26. Wheat MW, Boruchow IB, Ramsey HW: Surgical treatment of aneurysms of the aortic root. *Ann Thorac Surg* 12:593-607, 1971
 27. Grey DP, Ott DA, Cooley DA: Surgical treatment of aneurysm of the ascending aorta with aortic insufficiency. *J. Thorac Cardiovasc Surg* 86:864, 1983