

脾臟腫大到 관한 臨床的考察

韓 弘 栗*

脾臟腫大(splenomegaly, 일명 脾腫, 巨脾症)란 비장의 확장—비록 정도차이가 있지만—을 초래하는 어떠한 疾病에 의해 다양한 정도의 기능장애를 일으킬 수 있는 汎發性脾臟腫大(diffuse splenic enlargement)가 일어난 상태를 말한다. 이 글에서는 비장의 汎發性腫大를 일으키는 질병에 대해서만 알아보기로 하며 血管腫(hemangioma), 血管肉腫(hemangiosarcoma), 纖維肉腫(fibrosarcoma) 등과 같이 造血組織 이외에 발생한 腫瘍에 대해서는 이들이 복부 촉진이나 X—선 촬영 등에 의해 쉽게 확인될 수 있는 국소적인 腫大만을 일으키기 때문에 언급하지 않겠다. 이따금 촉진상으로 脾腫이 확인되었던 환축이 다음 검사시에는 自發的인 退行이 이루어진 경우가 있는데 이와 같은 일시적인 脾腫에 대해서는 그 임상적 의의가 알려지지 않고 있다. 소동물 임상가들이 이러한 환축을 접하게 될 때 매우 당황하게 되는데 이 글에서는 소동물 임상수의사의 진료에 도움이 될 수 있도록 脾臟腫大到 관한 知識을 概觀하고자 한다.

1. 脾臟의 機能

비장은 생체내의 가장 큰 細網內皮系 장기로서 전체를 싸고 있는 하나의 纖維筋性被膜(fibromuscular capsule)과 小柱(trabeculae) 등에 싸여 여러 小節狀으로 분획되어진 實質組織으로

이루어져 있는데 實質은 다시 赤髓(red pulp)와 白髓(white pulp)로 나누어진다. 赤髓에는 洞樣構造物(sinusoid)과 網狀細胞(reticular cell)들이 풍부한 반면 白髓는 주로 脾臟小動脈 주위에 분포되어 있는 淋巴性網狀細胞(lymphoreticular cell)들로 구성되어 있다. 또 비장에는 輸入淋巴管은 없으나 輸出管은 被膜 및 小柱에 존재한다. 비장의 혈액순환은 비장동맥을 통해 공급된 혈액이 小柱 및 小結節動脈, 脾臟小動脈, 毛細血管을 거쳐 赤髓의 洞樣構造物(sinusoids)내로 들어가고 이를 통과한 혈액은 脾髓내의 小靜脈을 지나 小柱靜脈, 脾臟靜脈을 따라 흘러나 가게 된다. 이와 같은 開放回路(open circuit)로 인해 혈액이 淋巴網狀細胞에 접촉할 수 있는 기회가 크게 증가되며 또한 비장내에서 혈액의 選別(sorting—혈구가 혈장과 분리됨)과 저장 효과를 가져오는 순환지연이 일어나는 것도 이러한 開放回路 때문이다. 그리고 이에 따른 비장내의 혈액저장능력은 脾臟腫大를 진전시키는 주요한 起病機轉으로 작용한다.

비장은 脾靜脈의 수축에 의해 혈액을 저류시키는 것 외에도 大食細胞나 網狀細胞의 탐식작용을 통해 순환혈액 중의 老廢細胞나 비정상세포를 제거하는 기능이 있다. 혈액이 비장을 통과할 때 혈장과 백혈구는 선별적으로 분리되어 白髓를 통과하는 반면 적혈구는 心部動脈(central artery) 혈류의 軸流에 남게 된다. 그 결

* 서울대학교 獸醫科大學

과 혈구침출용적치와 혈액의 점도가 증가하고 혈류속도는 감소하여 거의 정지상태가 된다. 이때 비장은 赤血球内에 있는 각종 封入体(Heinz bodies, Howell-Jolly bodies 등)을 제거한다("pitting process").

비장은 血源性抗原(blood-borne antigens)에 대한 体液性免疫 과정에 매우 중요한 면역학적 기능을 발휘한다.

비록 胎兒의 비장은 주요한 造血臟器로 작용하나 出生後에는 造血機能이 인정되지 않고 있다. 그러나 골수에서와 마찬가지로 다양한 잠재적 기능을 갖는 幹細胞(pluripotent stem cell; colony-forming unit 또는 CFU)의 존재가 실험적으로 확인됨으로써 血球細胞의 수요가 증가하거나 골수에서의 조혈기능만으로 충족시킬 수 없을 때는 비장이 骨髓外造血(extramedullary hematopoiesis; EMH)을 담당하는 장기로 유력시되고 있다.

2. 脾臟腫大의 起病論

脾腫을 일으키는 원인은 너무나 다양하기 때문에 한눈에 알아 볼 수 있도록 도표를 만든다는 것은 거의 불가능한 실정이나 표 1에 개와 고양이에서 자주 脾腫을 일으키는 원인들을 열거하였다.

표 1. 脾臟腫大를 수반하는 各種疾病

a. 傳染性, 炎症性, 肉芽腫性疾病

Infectious canine hepatitis, canine distemper, septicemia, salmonellosis, clostridiosis, splenic abscesses, toxoplasmosis*, subacute bacterial endocarditis*, tuberculosis, brucellosis, leishmaniasis, babesiosis, ehrlichiosis*, hemobartonellosis*, systemic mycoses, systemic lupus erythematosus.

b. 鬱血性 脾臟腫大

Cirrhosis, veno-occlusive disease, portal vein thrombosis, splenic vein thrombosis*, hepatic vein occlusion, right-sided congestive heart failure, splenic torsion*, caudal vena cava syndrome of heartworm disease.

c. 增生性 脾臟腫大(細網內皮系 過形成)

Immune-mediated hemolysis*, immune-mediated thrombocytopenia*, primary splenic hyperplasia, hypersplenism, drug-induced hemolysis*, pyruvate kinase deficiency anemia.

d. 浸潤性 脾臟腫大

Acute and chronic leukemias* (myeloid and lymphoid), lymphosarcoma*, systemic mast cell disease*, malignant histiocytosis*, multiple myeloma*, metastatic neoplasms, myelofibrosis, polycythemia vera, amyloidosis, Gaucher's disease, other storage diseases, extramedullary hematopoiesis*.

*표는 현저한 비장증대를 일으키는 주요원인임.

1) 脾臟의 增生(또는 過形成)

비장의 전반적인 炎症이나 壞死는 비장실질세포수와 혈관분지를 증가시킨다. 또 실험적으로 巨大分子物質을 반복주사할 때(적혈구 세포의 파괴편을 정맥내로 주입하는 등)도 비장증생이 일어나는 것으로 확인되었다. 따라서 이러한 현상은 細胞媒介性免疫反應(cell-mediated immune response)이나 주입한 藥物유도작용에 의해 溶血性貧血을 일으킨 소동물 환축에 대해 중요한 임상적 의미를 갖는다. 왜냐하면 손상을 입은 赤血球나 補體와 결합되지 않은 不完全抗体에 의해 둘러 싸여진 赤血球는 주로 비장에서 파괴 제거되며 또한 Heinz-body나 기생충(예; *Hemobartonella felis*)과 같은 封入体가 들어 있는 적혈구도 비장에서 파괴되는데 이렇게 파괴된 적혈구 파괴편들이 비장증생을 일으키는 원인으로 작용하기 때문이다. 이와 같은 細網內皮系 增生의 최종결과로 인해서 임상적으로 비장증대가 발생된다. 즉 비장의 증생으로 인해 비장의 크기가 정상의 3~5배 程度까지 汎發性으로 증가한다. 이러한 肥厚性(增生性) 腫大를 일으킨 비장은 腹部触診時 부드럽게 느껴지며 痛症은 나타나지 않는다.

2) 鬱血性 脾臟腫大

대개 胃擴張이나 胃捻轉시에 脾臟血管莖(splenic vascular pedicle)의 급성염전이 속발되는

데 이로 인해 비장의 수동성울혈이 발생되어 심한 비장종대를 일으킨다. 개에서 비장의 원발성염전은 German shepherd, Great Dane, Saint Bernard 등과 같이 胸腔이 크고 넓은 품종에서 잘 발생된다. 慢性的인 鬱血性右心不全症이나 門脈壓이 높은 경우에도 비장종대가 일어나는데 이는 대개 肝腫大와 관련이 있다. 울혈성종대의 비장도 촉진시에 부드럽게 느껴진다.

3) 浸潤性 脾臟腫大

소동물에서 造血組織에 발생된 腫瘍은 비장종대를 일으키는 가장 일반적인 원인이므로써 急慢性白血病, 淋巴肉腫, 全身性 肥滿細胞疾患, 多發性骨髓腫, 惡性組織細胞增殖症(組織細胞性骨髓細網內皮增殖症) 등은 흔히 극심한 비장종대를 수반한다. 이것은 중앙세포가 血行性경로를 통해 비장내로 침투함으로써 그 결과 비장이 구조적으로 완전한 폐색을 일으킴과 동시에 크기가 현저하게 증가되기 때문이다. 이와 같은 침윤성 비장종대의 진단에는 가는 바늘을 이용한 脾臟穿刺術(fine needle aspiration; FNA)이 매우 효과적이다.

4) 기타의 요인

앞에서 이미 언급하였듯이 비장은 다양한 잠재력을 갖는 造血性幹細胞들이 내장되어 있는데 비장은 생명보존을 위하여 필요한 경우에는 이들 세포를 발육시키는 기능이 있다. 따라서 혈구생산요구량을 골수가 충족시킬 수 없을 때는 비장의 EMH기능이 발달하게 된다. 개나 고양이에서 EMH를 수반하는 질병으로는 慢性溶血性貧血 또는 形成不全性貧血(예; pyruvate kinase-deficiency anemia, pure red cell anemia), 骨髓纖維症이나 骨髓癆(myelophthisis), 그리고 慢性炎症性疾患(예; 자궁축농증) 등을 들 수 있다. 가끔 無症狀性脾臟腫大患畜에서 뚜렷한 혈액학적 이상이나 염증성 질병과는 하등의 관계가 없이 비장에서 EMH를 나타내는 경우가 있는데 이러한 현상에 대해서 밝혀지지 않은 것들이 많다.

앞에서 밝힌 것들 외에도 조직세포축적에 따

른 저장성질병(histiocytic storage disorders, 예; 동족성 비장빈혈인 Gancher's disease, 기타의 mucopolysaccharidoses)시에는 mucopolysaccharide를 함유한 大食細胞가 비장내에 침윤됨으로써 汎發性脾腫을 일으킬 수 있다. 또 비장의 아밀로이드침착증도 보통 脾腫을 일으키는 것으로 알려져 있다.

3. 脾臟腫大患畜의 臨床所見

임상증상은 非特異的이며 애매한 경우가 많다. 개와 고양이에서는 복부팽창, 복통(걸음걸이의 변화가 나타남), 구토, 식욕부진, 무기력 그리고 多尿症과 多渴多飲症 등이 나타난다. 그러나 외견상 표현되는 증상은 비장종대에 의한 것보다는 흔히 原發性疾病(예; 溶血性貧血, 腫瘍)과 관련이 있다. 비장종대상태의 患畜이 어떻게 해서 다뇨증 및 다음다갈증을 초래하는지 그 병인은 밝혀지지 않았으나 아마도 腹痛의 한 표출현상으로써 심리적인 기전과 관계된 것으로 여겨진다. 임상검사시에 발견되는 소견은 대개 원발성질환과 관련이 있는데 창백, 황달, 점상출혈이나 반상출혈 등에 따른 출혈소견, 복통, 肝腫大 그리고 淋巴腺症 등이다.

종대된 비장의 촉진상 특징은 대부분 유사하다. 대개 腹部의 左側前方 혹은 중앙에서 촉진되는데 腫大가 현저할 경우에는 脾臟體와 遠位端이 우측복부나 복부후방에서 촉진될 수 있다. 中等程度로 종대된 경우는 확장된 肝葉과 촉진상 특징이 비슷하기 때문에 서로 혼돈할 수 있다. 그러나 肝葉은 복부전방에 고정되어 있는 반면 비장은 더 후방에 위치한다. 비장이 중등 정도로 종대되었을 경우는 촉진시에 부드럽고 표면이 규칙적인 것으로 느껴지나 보다 심하게 종대되었을 경우는 불규칙한 표면을 떠는데 이것은 被膜과 小柱들이 팽창되어 수개의 한정된 불규칙한 부위를 형성하기 때문이며 이 경우 촉진시에 통증을 확인할 수 있다. 촉진시에는 극도의 주의가 요구되는데 이는 울혈 또는 침윤을 일으킨 중앙은 취약하여 쉽게 파열되기 때문이

다.

복부구조상 비장종대가 의심될 때는 X-선 촬영이 확진에 도움이 된다. 또한 超音波 촬영술은 비장종대의 특성을 규명하는데 매우 효과적이다. 즉 汎發性인가 또는 囊狀構造를 갖는 多病巢性腫대인가를 알 수 있고 肉腫 및 울혈성 변화존재 여부 등에 대한 정보를 얻을 수 있다. 또한 이와 같은 腹部超音波 촬영은 침윤성 혹은 울혈성 비장종대에 의해 쉽게 영향을 받는 간장의 상태를 평가하는데도 도움이 된다. 여건이 허락될 경우는 technetium 99 ($^{99}\text{Tc}^m$)로 처리한 sulfur colloid를 이용하여 nuclear scintigraphy를 실시함으로써 비장기능의 정상여부를 확인할 수 있으며 비장내의 肉腫을 투시할 수도 있다. 그러나 소동물 임상에서 비장의 상태를 확인하는데는 細針穿刺術(FNA)이 실용적이고 효과적이다. 즉 이 방법을 통하여 세포학적 검사, 배양검사 및 순환혈액 혈구계산 등을 위한 조직표본을 환측에게 부작용이나 부상을 거의 입히지 않으면서 쉽게 실시할 수 있다. 이때 환측을 손으로 보정한 상태에서 표본채취를 실시할 수 있으나 대부분의 경우 약물보정을 해야 한다. 환측을 右側橫臥 또는 背臥 자세로 위치시킨 다음 비장을 조심스럽게 촉진하여 천자할 부위(대개 좌측복부의 前腹側部の 늑골부위)에 표시를 하고 털을 깎은 후 왼손을 이용하여 비장을 촉진상으로 확인하여 분리시킨다. 1~1½ 인치 길이의 23~25게이지 주사침을 12ml 용량 일회용 플라스틱주사기에 연결한 다음 비장을 분리시킨 상태에서 재빠른 동작으로 찢어 넣는다. 오른손으로 주사기를 2~3회 흡인한 뒤 주사기와 바늘을 함께 뽑아 바늘을 주사기에서 분리시키지 않은 상태에서 곧바로 흡인된 내용물을 취한다. 이렇게 하는 것은 바늘을 제거하게 되면 흡인된 비장시료가 주사기내로 흡입되어 회수가 어렵기 때문이다. 비장조직시료는 통상적으로 단지 주사바늘의 통부위(hub; 주사기와 연결하는 부위의 확대된 공간)에만 들어 있는데 이는 血色을 띠는 진한 액체상이다. 채취

한 시료를 커버슬라이드에 놓고 도말표본을 만든 뒤 Wright's 또는 Giemsa 염색을 한다. 혹시 傳染性脾臟炎이 의심될 때는 세균배양이나 감수성검사에 이용할 수도 있다. 이 방법은 매우 신뢰성이 높고 안전하기 때문에 외래환측에 대해서도 적용할 수 있으며 환측을 적절히 보정만 하면 합병증이 거의 없다. 천자부위에서 발생하는 出血도 生檢針이 지나간 자리를 두터운 섬유근성피막이 침을 제거함과 동시에 막아 버리기 때문에 극히 미미한 편이다. 全身性凝血異常症(systemic coagulopathy) 환측을 다룰 때는 주의가 요구되긴 하지만 저자의 경험으로는 심한 血小板減少症($10,000/\mu\text{l}$ 이하), 散在性血管內凝固(disseminated intravascular coagulation) 혹은 止血異常과 관련된 monoclonal gammopathy 등을 나타내는 환측에서도 그다지 심한 出血은 일어나지 않았다. 그러나 血管肉腫이 의심되는 경우는 비장천자가 절대 금기사항으로 되어 있는데 이는 암세포가 천자침이 통과한 경로를 따라 전파되거나 또는 비장파열을 일으킬 수 있기 때문이다. 이에 비해 敗血症, 細菌性脾臟炎, 脾膿瘍 등은 FNA실시로 인해 복강내 오염을 초래할 수 있기 때문에 준금기사항으로 되어 있다. 비장천자술은 세포학적 진단이 가능하기 때문에 비중을 감별진단하는데 매우 효과적이다. 즉 淋巴肉腫, 골수성 또는 임파구성 백혈병, 비만세포질환, 다발성 골수암(또는 形質細胞腫), EMH, 脾臟增生 그리고 기타 여러 사항을 이 방법으로 감별진단할 수 있다. 간혹 FNA로 필요한 시료채취를 달성하지 못하는 경우가 있는데 이때는 탐색적 개복술이 요구된다.

비장은 정상적으로 이미 생성된 혈액성분의 저장, 파괴, 저류 및 억류(pitting process) 등에 관여하기 때문에 비장기능에 조금이라도 이상이 생기면 대부분 血液像에 변화가 나타난다. 즉 일시적으로 적혈구에 영향을 주어서 Howell-Jolly body, 網狀細胞, 有核赤血球, 有棘赤血球 그리고 표적세포 등을 출현시키는데 이는 비

장의 억류기능(pitting function)이 감소하여 비장내에서의 유핵적혈구 성숙결핍이 일어난 결과이다. 또 이러한 현상들 이외에도 비장기능 감소상태에서는 간혹 현저한 淋巴球增多症(만성, 의태성, 임파구성 백혈병을 일으킬 수 있는)이나 혈소판증다증이 나타날 수도 있다.

脾臟의 기능이 증가되면 脾臟機能亢進症(hypersplenism)이 나타나는데 이는 비장의 病理所見이나 골수의 상태와 관계없이 다양한 정도의 末梢血液細胞減少症을 표현하는 넓은 의미의 비장증대를 뜻한다. 그러나 보통은 脾臟機能亢進症이라 하면 비장증대, 혈액세포감소증(예; 빈혈, 호중구감소증, 혈소판감소증이 단독 또는 복합적으로 나타나는 등) 또는 脾臟切除 후에 骨髓血液像을 분석하였을 때 정상 내지는 과대 세포성소견 등의 특징을 보이는 증후군으로 제한된다. 이런 경우에 있어 비장의 병리소견은 대개 細網內皮系의 增生을 나타낸다.

그 외에도 機能亢進症에서는 비장이 현저히 증가되어 다량의 혈액(또는 혈구세포)을 저류(또는 격리)시킴으로써 稀釋性貧血(dilutional anemia 또는 pseudoanemia)을 일으킬 수 있다. 이 경우 비장내 혈류가 재분류되어 비장혈액의 헤마토크리트값이 말초혈액에 비해 높아진다. 이에 따라 假性血量減少症(pseudohypovolemia)이 발생되어 腎臟의 血液灌流減退(renal hypoperfusion)현상이 속발되며 그 결과 renin-angiotensin 및 ADH의 분비를 일으켜 말초혈액의 회색이 더욱 심화된다.

4. 診斷을 위한 체계적 접근

비장증대는 여러 조건에 의해 발생되기 때문에 원인진단에 있어 시간 및 경제적 효율상 체계적인 접근을 시도할 필요가 있다. 즉 病因규명을 위해서는 원인들의 대략적인 발생빈도를 고려하여 단계적인 추적을 통해 접근해야 한다. 진단의 실마리를 찾기 위해 병력, 신체검사, 간단한 실험실검사 그리고 특수검사를 실시해야 하는데 이때 비장증대가 발생한 이후의 경과(급

성인가 또는 만성인가)를 고려함으로써 실제적인 도움을 얻을 수 있다. 急性인 경우는 갑작스런 복통, 구역질, 구토 및 침울 등의 특징이 나타나는데 이런 것들은 脾臟捻轉이나 外傷에 의해 발생하는 脾臟破裂 혹은 被膜下血腫 등에서 전형적인 소견으로 나타난다. 기타 急性出血로 인한 응급상태, 급성백혈병 또는 비장정맥의 血栓症 등도 急性脾臟腫大를 일으킬 수 있다. 복부 X-선 촬영이나 초음파촬영은 진단에 결정적인 도움을 준다. 또 복부천자시에 유동혈액이 검출될 때는 비장에 파열이나 찰과상이 있는 것으로 진단할 수 있는데 이와 같은 비장파열은 간혹 浸潤性脾臟腫大(예; 白血病, 淋巴肉腫)에 의해 이차적으로 발생할 수 있다. 慢性脾臟腫大는 急性型에 비해 훨씬 자주 발생한다. 개에서 만성비장증대를 일으키는 주요원인은 만성백혈병, 임파육종, 다발성골수종, ehrlichiosis, babesiosis, 면역매개성溶血, 약물유래성溶血, 亞急性細菌性心內膜炎 그리고 EMH 등을 들 수 있으며 고양이에서는 주로 骨髓增生性機能障害(myeloproliferative disorders), 淋巴增殖性機能障害(예; 임파육종, 임파아구성백혈병), 全身性肥滿細胞疾患 그리고 hemobartonellosis 등이 관여한다.

비장증대의 본질을 파악하기 위해서는 血液像의 분석이 매우 중요하다. 球狀赤血球(spherocytes)가 나타나는 再生性貧血(regenerative anemia)경우는 면역매개에 의한 적혈구파괴와 이에 속발되어 비장의 細網內皮系增生 혹은 EMH가 일어난 것으로 추측할 수 있는데 이러한 경우는 대개 direct coomb's test에 양성반응을 보인다. 또한 貧血患畜에서 住血寄生虫(예; Ehrlichia canis, Babesia canis, Hemobartonella felis)이나 적혈구내의 봉입체(예; Heinz body) 등이 발견될 때도 역시 비장의 異常과 함께 溶血을 의심할 수 있다. 말초혈액의 汎血球減少症은 골수형성부전(bone marrow hypoplasia), 骨髓癆(myelophthisis) 또는 비장기능항진증 등의 징후로 볼 수 있는데 이러한 경우는 골수천

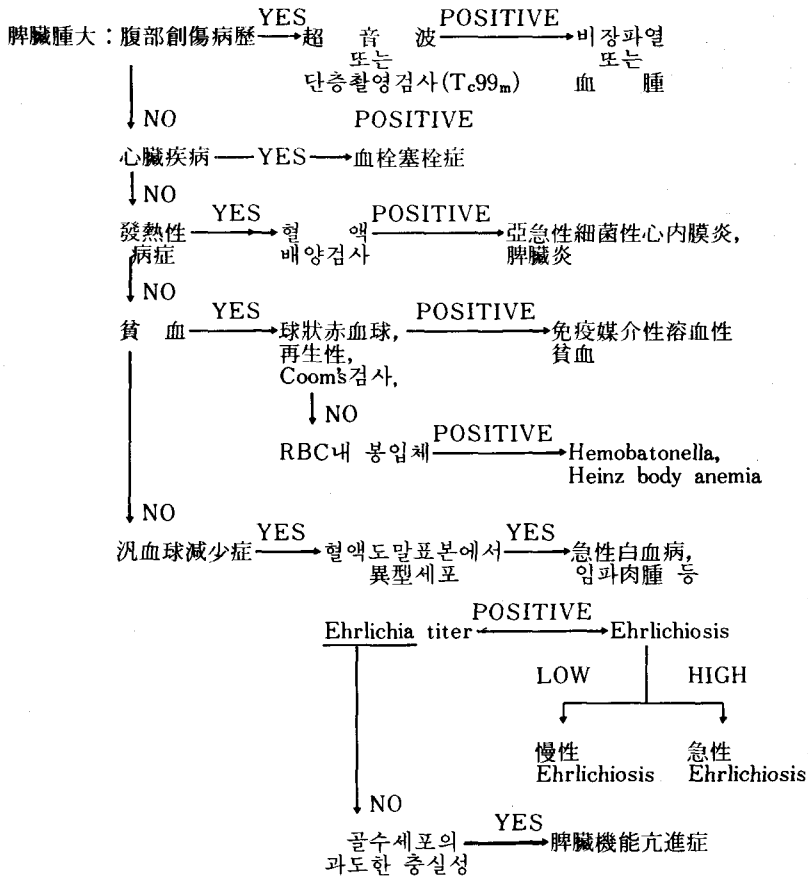


그림 1. 脾臟腫大 診斷을 위한 체계적 접근방법

자에 의해 골수의 상태를 분석해야 한다. 혈액도말표본에 異常造血細胞가 존재할 때도 역시 골수에 대한 검사가 요구되는데 그 까닭은 백혈병이나 임파육종이 있을 수 있기 때문이다.

비장종대가 있는 소동물환축이 전신성 淋巴腺症을 보일 때는 임파육종, 백혈병, 전신성진균증이나 SLE를 의심할 수 있는데 이러한 경우 임파절을 천자생검해서 세포학적진단을 할 필요가 있다. 심장잡음이나 다른 鬱血性右心不全症의 임상적 소견이 있을 경우는 이로 인해 울혈성 비장종대가 속발될 수 있기 때문에 끝까지 추적해서 이를 규명해야 한다. 이때는 초음파 촬영진단이 큰 도움을 줄 수 있다. 그러나 이미 언급한 방법으로도 원인규명이 어려울 경우는 최종적으로 비장천자에 의해 세포학적 또는 배양검사를 병행하여 실시할 것이 권장된다.

5. 脾臟腫大를 수반하는 患畜의 治療

비장종대를 일으킨 원발성질병을 치료할 경우 대개는 비장의 크기가 정상으로 회복된다. 그러나 간혹 비장종대로 인해 생명이 위험한 경우가 있는데(예; 비장염전) 이때는 脾臟切除術을 행해야 한다. 또한 치료가 되지 않는 慢性再發性脾腫 상태의 환축에 있어서도 비장절제술이 바람직스러운데 이와 같은 말성질환은 조혈조직의 종양(예; 전신성비만세포질환, 임파육종, 다발성 골수종 등), 만성 IHA(용혈성빈혈)이나 면역매개성혈소판 감소증 그리고 비장울혈 등에 의해서 발생된다. 비록 인의에서 면역억제료법에 의해 치료가 되지 않는 면역매개성 용혈이나 면역매개성혈소판감소증환자에게 비장절제술을 실시한 결과 좋은 효과를 얻은 것으로 보고되고

있으나 개나 고양이에게 이러한 방법을 도입하는 것은 아무래도 그 효용가치가 의심스럽다. 그러나 전신성비만세포질환을 일으킨 고양이에게 비장절제술과 부신피질호르몬요법을 병행한 결과 후자만을 투여한 경우보다 생존수명이 더 연장되었다. 비장기능항진증 환축에 대해서는 비장절제술을 적용하는 것이 바람직하다.

과거에 비장절제술을 받은 57예의 환축에 대한 기록조사에서 54%가 angiogenic tumor이었던 반면 非腫瘍性疾患은 25% 정도였으며 이의 대부분이 結節性肥厚症으로 나타났다고 Frey 등은 보고하고 있다.

혈액학적으로 비정상인 환축에 비장절제술의 적용을 고려할 때는 외과적 처치에 앞서 生檢이나 흡인천자를 통해 골수상태를 분석하는 것이 반드시 필요하다. 왜냐하면 드문 경우이긴 하지만 골수의 無形成 내지는 形成不全 또는 骨髓纖維症이 발생되었을 경우는 비장에 의한 EMH가 성숙된 혈액성분의 유일한 근원으로 작용하게 되는데 이때 비장을 절제하면 치명적인 汎血球減少症을 초래하기 때문이다.

6. 結 論

脾臟腫大를 진단함에 있어 단계적 절차에 따라 체계적으로 접근함으로써 경비와 환축에게 주는 불편을 최소화시키면서 病因을 밝혀낼 수 있다. 자세한 병력청취와 신체검사를 실시함으로써 환축이 가지고 있는 근원적인 문제를 파악하는데 큰 도움을 얻을 수 있다. 비장의 超音波 촬영이나 scintigraphy와 같은 고도의 진단기술을 적용할 수 없는 여건에서는 비장의 細針穿刺術(FNA)이 상당한 가치와 신빙성이 있는 방법이다. 血液像을 분석함으로써 드러나지 않은 어

떤 造血機能障害가 있는 것을 알아낼 수 있다. 비장종대의 원인을 알아내지 못하는 경우나 또는 비장천자시 腫瘍性造血細胞나 EMH가 발견될 경우 그리고 특히 脾臟切除術을 적용하려 할 때는 반드시 骨髓穿刺를 실시해야 한다.

脾臟腫大를 수반하는 患畜을 治療할 때는 대개 종대된 비장보다는 原發性疾患을 찾아서 그 치료에 치중하는 것이 원칙이다. 경우에 따라서는 脾臟切除術이 永久的 免疫能力 喪失(면역억제물질의 과다사용에 의해 초래될 수 있는)을 일으킬 염려가 없는 비교적 안전한 치료법일 수 있다.

參 考 文 獻

1. Bowdler, A. J.: Splenomegaly and hypersplenism. *Clin. Haematol* (1983) 12:467-488.
2. Eichner, E. R. and Whitfield, C. L.: Splenomegaly: An algorithmic approach to diagnosis. *JAMA* (1981) 246:2858-2861.
3. Frey, A. J. and Betts, C. W.: A retrospective survey of splenectomy in the dog. *JAAHA* (1977) 13:730-734.
4. Hermann, R. E., DeHaven, K. E. and Hawk, W. A.: Splenectomy for the diagnosis of splenomegaly. *Ann. Surg.* (1968) 168:896-900.
5. Liska, W. D., MacEwen, E. G., Zaki, F. A. and Garvey, M.: Feline systemic mastocytosis: A review and results of splenectomy in severe cases. *JAAHA* (1979) 15:589-597.
6. Musser, G., Lazar, G., Hocking, W. and Busuttill, R. W.: Splenectomy for hematologic disease: The UCLA experience with 306 patients. *Ann. Surg.* (1984) 200: 40-45.
7. Osborne, C. A., Perman, V. and Stevens, J. B.: Needle biopsy of the spleen. *Vet. Clin. N. Am.* (1974) 4:311-316.
8. Stevenson, S., Chew, D. J. and Kociba, G. J.: Torsion of the splenic pedicle in the dog: A review. *JAAHA* (1981) 17:239-244.
9. Wong, D. L.: Pneumoperitoneum associated with splenic necrosis and clostridial peritonitis in a dog. *JAAHA* (1981) 17:463-467.