

# 개의 식도하부에 걸린 이물(동전) 제거수술례

김 정 남\*

## 서 론

뼈, 고기덩어리, 장난감, 나무조각, 돌맹이 등 이물이 개의 식도에 걸려 구토하며 식욕이 없어지는 경우가 가끔 있다.<sup>2,4)</sup>

식도가 이물로서 완전히 막히지 않으면 유독성 음식물은 위속으로 내려갈 수 있으므로 수개월동안 생존할 수 있다.<sup>4)</sup>

본 증례는 어린 강아질의 식도 하부가 동전으로 폐쇄되어 있는 데로 수술적 교정으로 성공하였기에 그 결과를 보고하는 바이다.

## 증 례

품종 : 요크샤테리아

이름 : 요기

성별 : 암컷, 연령 : 3.5개월, 체중 : 1.2kg

축주의 품고 : ① 동전을 삼킨 것으로 생각됨

② 구토를 보임

③ 원기 없음.

## 임상검사 소견

체온 : 38.4℃

건강상태 : 양호

식도부 촉진 : 식도부에 이물을 촉진할 수 없음.

복부 촉진 : 장연동음을 들을 수 없었음.

## X-선 소견

복배방향(ventrodorsal) 과 측와방향(lateral recumbent)으로 두장의 X-선 촬영을 하였던

\* 세종동물병원

바 그림 I에서 보는 바와같이 식도하부에 동전형 영상을 발견할 수 있었다.

## 수 술

수술하기 전에 구강으로부터 이물을 끄집어 낼려고 시도하여 보았으나 식도하부 깊이 이물이 있어 성공하지 못하고 위의 분문부를 통하여 끄집어 낼려고 위절개술을 실시하였다.

기구 : 일반외과 수술기구

마취 및 보정 : 염산케타민(ketamine hydrochloride) 20mg/kg 근육주사하였고, 우측으로 횡와시켜 보정하였다.

술식 : 좌측상복부 마지막 늑골에 평행하게 세로로 약 20cm 정도 절개 예정선을 정하고, 술야소독을 한 뒤 피부근육 및 복막을 절개하고 위를 복벽절개창 밖으로 끄집어 내고 복벽창과 위사이에 멸균 가제를 끼워서 위내용물 등의 오물이 복강으로 들어가지 못하도록 하였다. 그 다음 위에 절개창을 만들고 장 겹자를 위속 분문부로 넣어 이물을 잡아 내려 하였다. 그러나 잘 잡히지 않아 장 겹자로 이물을 경부 상부식도로 밀고서 경부에서 이물을 고정시키고 구강을 통하여 겹자를 넣어서 이물을 끄집어 내었다. 그 이물은 100원 동전 1개와 10원 동전 1개였다.

위 절개창은 두줄의 롬버트봉합(Lembert)으로 폐쇄시키고, 복벽창은 일반 개복수술에

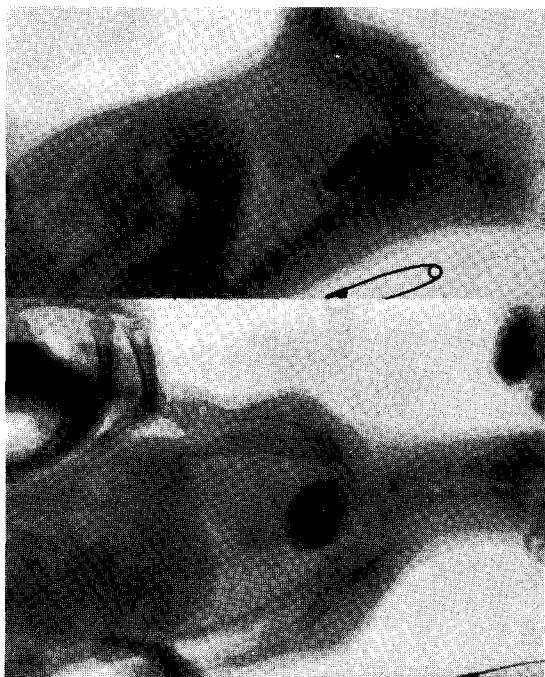


그림 1. 개의 식도부 X-선 촬영상

서와 같이 봉합 폐쇄하였다.

수술시작 전에 항생제로 Antipen 0.2ml, B. S. K. 1ml 근육주사하였다. 수술완료 후 5% 포도당 20ml을 정맥주사하였다. 수술에 소요되는 시간은 약 35분정도였으며, 약 1시간 후에 개는 스스로 걸을 수 있었다.

## 고 찰

개는 이물이 식도에 걸리는 레는 인두부에서나 식도의 상부 2/3부위에서 보다 식도의 하부 1/3부위에서 많이 일어난다. 또 이물이 식도의 상부에 걸려 있을 때는 식도하부에 걸려 있을 때에 비하여 즉각적인 반응을 나타낸다.<sup>4)</sup>

식도내 이물의 정확한 진단과 제거를 위해서는 X-선 촬영이 필요하다. 본 증례에서도 경부식도에서는 이물의 존재가 축지되지 아니하였으며, X-선 촬영으로 흉부식도에 동전모양의 영상이 확인되었다.

이물이 상부식도에 걸려 있을 때에는 적당한 마취와 보정을 한 다음 겸자로서 구강을 통하여 대개는 제거할 수 있다. 상부식도에 걸려 있는

이물을 제거하기 위한 겸자도 개발되었다.<sup>1)</sup> 또 내시경을 함께 사용하면 더욱 쉽게 이물을 제거할 수 있다.<sup>3)</sup> 식도의 경련 때문에 이물을 제거하기 어려울 때에는 전마취제를 투여하면 경련을 감소시킬 수 있다.<sup>5)</sup> 이물이 식도하부에 걸려 있을 때에는 구강을 통하여 제거하기는 어렵기 때문에 위절개술이나 식도절개술을 실시하여 제거하는데 위절개술로 가능하지 않을 때 마지막으로 식도절개술이 이용된다.

위절개술을 실시하여 식도하부의 이물을 제거하는데에는 식도하부의 이물을 장겸자 등으로 구강을 통하여 위속으로 밀어낸 다음 위절개술을 실시하여 제거하는 방법과 또 위절개술을 실시하고 겸자로서 분문부를 통하여 식도하부의 이물을 끄집어 내는 방법이 있다.<sup>2)</sup>

본 증례에서는 위절개술을 실시하여 분문부를 통하여 이물을 끄집어 내려고 노력하여 보았으나 할 수 없어서 분문부를 통하여 구강쪽으로 이물을 밀어 올려 상부식도에 이르게 한 다음 구강을 통하여 제거할 수 있었다.

위절개후 분문부를 통하여 겸자로 식도하부 이물을 끄집어 낼 수 없는 경우는 일반적으로 식도절개술을 실시하여 제거한다. 그러나 본 증례에서와 같이 분문부를 통하여 겸자로 식도상부로 이물을 밀어 올려 구강을 통하여 제거할 수도 있음을 경험하였다.

겸자로 이물을 끄집어 낼 때에는 식도조직을 손상시키지 않도록 주의를 해야 한다.

## 결 론

년령 3.5개월, 체중 1.2kg인 암 요크샤 테리어의 식도하부에 걸린 동전 2개를 위절개술하고, 분문부를 통하여 장겸자로 식도상부를 밀어 올린 다음 구강을 통하여 제거하였다.

辭謝: X선 촬영을 협조하여 주신 청운동물병원 조준행 원장님께 감사드립니다.

참 고 문 헌

1. Antelyes, J. : A forceps for the removal of foreign bodies from the upper digestive tract. J. A. V. M. A. 126: (1955) 184
2. Archibald, J. : Canine surgery American Veterinary Publications, Drawer KK, Santabarbara, California, (1974) 486.
3. Pollock, S. : Esophageal foreign body in the dog. J. A. V. M. A. 155(1969) 531.
4. Sercod, A. : Foreign bodies in the esophagus. In Canine Surgery, 4ed American Veterinary Publications, Santa barbara, California, (1959) 395.
5. Yeats, J. J. : The diagnosis and treatment of esophageal Conditions in the dog. Brit Sm. Anim. Vet. Assoc. Congress proceedings, (1959)

가축질병의 첨단요법.....비특이성 면역촉진제 수입완제품

# 울트라콘 주사

## ULTRA-CORN inj.

STIMULANT OF NON-SPECIFIC DEFENCE MECHANISM IN THE BODY  
가축의 자체방어력을 높여줌으로써 화학요법제의 남용으로 인한 약해와 경비를 줄입니다.

### ULTRA-CORN의 면역학적 작용기전

- ※ 망상내피계의 식균작용 활성화
- ※ 항바이러스 효과 (인터페론 증가)
- ※ 항체생산촉진

### ULTRA-CORN의 임상적 응용

- ※ 바이러스성 감염증의 보조치료
- ※ 기관지폐염 및 설사증의 치료효과 (식욕회복 및 임상증세 완화)
- ※ 만성연조직감염증 (유방염, 관절염, 폐염 등)의 보조치료효과
- ※ 어미가축 및 새끼를 위한 처치.....
  - ◎ 신생가축 : 임신말기의 어미가축에 주사함으로써 새끼의 패혈증 및 설사병을 예방시킨다.
  - ◎ 후산정체 : ▲ 후산정체를 개선할 수 없으나 감염증을 현저히 감소시킨다.  
▲ 우유생산량을 증가시킨다.
- ※ 개디스템바 및 파보바이러스병 보조치료
- ※ 백신접종시 면역효과 증진

**Virbac**

동물약품수입 · 판매원



**조양축산상사**

서울특별시 도봉구 공릉동 670-11

☎ 972-3572