

소의 肢蹄疾患과 削蹄(1)

徐斗錫*

序 言

우리나라 畜産業이 정부의 적극적인 축산진흥 정책과 축산교육의 확대에 의한 技術向上으로 말미암아 급진적으로 발전하여 국민보건 향상과 국가경제 발전에 크게 공헌하였음을 자부하나 축산의 선진화를 촉진하기 위해서는 아직도 해결해야 할 문제들이 많다.

근래에는 農業이 기계화되어감에 따라 農耕을 목적으로 소를 사양하는 일이 급격하게 감소되어 1960년대에 장려했던 有畜農業이라고 하는 낱말이 그의 자취를 감춰져가고 있는 현실이며 多頭飼育 또는 大單位牧場 등으로 경영형태가 轉向되어 가고 있다.

젖소를 비롯한 모든 소를 사육하는 목적은 生産性을 향상시켜 경제적인 수익을 極大化하기 위한 것임으로 소의 健康을 助長해서 個體가 지니고 있는 生産성능력을 最大로 발휘할 수 있는 여건을 조성하기 위해서는 生理的인 조건에 적합한 사양관리를 해야 한다. 따라서 우리나라 축산의 주축을 이루고 있는 韓牛와 젖소 그리고 육우의 건강관리를 합리적으로 하기 위해서는 발굽(蹄)관리를 철저히 해서 각종 蹄病을 예방해야 함에도 불구하고 蹄病은 生命을 직접적으로 위협하지 않는 것으로 착각하고 蹄病으로 인한 경제적 손실을 가볍게 보는 잘못된 인식으

로 말미암아 蹄病預防과 早期診療를 소홀히 하여 이로 인한 피해가 많다.

발굽은 解剖生理學的으로 고찰하면 四肢의 말단부에 위치한 운동기관의 하나로서 막중한 體重을 부담하는 기관이기 때문에 발굽을 구성하는 軟部組織과 關節 등에 無菌性炎症과 각종 만성염증성 질환으로 인한 變形蹄 등의 발생에 많은 영향을 받는다. 地上과 접촉하고 있으므로 각종 外傷이 발생할 우려가 많음과 동시에 病原性細菌의 감염 또는 각종 物質이 오염되는 예가 많으며 削蹄를 소홀하게 하므로 인해서 발생하는 각종 過長蹄가 발생하여 發育不良, 비유량감소, 체중감소, 번식장애 그리고 病症에 따라서는 屠殺處分 등의 경제적으로 막대한 손실을 경험하면서도 발굽관리를 소홀하게 하고 外觀적으로 잘 나타나는 外科的疾患 또는 産科的疾患 그리고 內科的疾患, 乳房炎 등에 대해서는 신경과민증이라고 할 수 있을 정도로 관심을 갖는 편견은 비합리적인 건강관리이다.

筆者는 발굽의 건강이 牛體의 건강이라는 관점에서 蹄病을 예방하고 이로 인한 손실을 極少化하기 위하여 발굽관리를 소홀하게 하였을 때 발생하기 쉬운 蹄病과 발굽관리를 중심으로 講論하고자 한다.

1. 소 발굽의 解剖 및 生理

1) 발굽의 構造

*全南大學校 農科大學 獸醫學科 外科學教室

가. 骨骼 및 關節

소의 발굽은 偶蹄로서 內·外 두 개의 발굽으로 구성되었다. 소는 두 개의 指(趾)列(digit)이 있고, 指(趾)列의 骨骼은 基節骨(promimal phalanx)과 中節骨(middle phalanx)과 末節骨(distal phalanx)로 구성되었으며 이 指(趾)骨(phalanx)이 內蹄(medial hoof)와 外蹄(lateral hoof)를 구성하고 있다. 內蹄와 外蹄는 각각 末節骨(蹄骨·coffin bone or pedal bone)과 中節骨(冠骨·pastern bone or coronary bone), 末節骨種子骨(舟狀骨·distal bone or navicular bone)이 서로 關節을 구성하고 있으며 關節을 중심해서 關節靱帶, 屈腱, 伸腱, 關節囊 등의 關節부속기관이 발달되어 關節을 支持 하고 있다.

나. 彈力裝置

소 발굽의 탄력은 탄력성이 풍부한 蹠沈(cushion)과 指(趾)間脂球(inter digital fat tissues)가 주된 역할을 한다. cushion은 蹄膝(蹄緣角皮·periple)의 下部에 있는 蹄緣蹠沈(perioplic cushion)과 蹄冠(coronary)의 下部에 위치한 蹄冠蹠沈(coronary cushion) 그리고 蹄球(bulbar)의 下部에 있는 蹄球蹠沈(bulbar cushion or digital cushion or ballenpolster) 등으로 구분하는데 이 중에서 蹄球蹠沈은 蹄球(踵)眞皮와 深指屈筋의 腱(tendon)과의 사이에서 약 1.5cm의 두께로 넓게 퍼져 있으며 탄력섬유와 교원섬유가 발달된 網狀構造를 이루고 있으며 다량의 脂肪組織을 함유하고 있는 탄력성이 풍부한 조직이다. 指(趾)間脂球(interdigital fat tissues or fetplover)는 指(趾)間裂의 前面에서 背側과 蹄冠部の 皮膚 그리고 冠骨과의 사이에 있는 脂肪組織이 塊狀을 이루고 있으며 이것은 內蹄와 外蹄와의 사이에서 충격을 완화시키는 작용을 한다.

다. 蹄眞皮

蹄鞘(蹄匣·hoof capsule)와 연결한 연부조직으로서 血管과 神經이 풍부하게 발달된 부위이고 蹄의 角質을 生成하는 生蹄膜이므로 知覺部

라고도 한다. 蹄眞皮는 位置한 부위에 따라서 蹄壁眞皮(肉壁·parietal corium), 蹄球眞皮(肉球·bulbar corium), 蹄底眞皮(肉底·sole corium), 蹄冠眞皮(肉冠·coronary corium), 舟緣眞皮(肉緣·perioplic corium) 등으로 구분한다.

라. 角質部(蹄鞘)

指(趾)端皮膚가 角化變性된 角質鞘(horny shell)로서 蹄鞘(蹄匣·hoof capsule)를 형성하고 蹄鞘의 内部에 수용하고 있는 각종 기관을 보호한다. 蹄鞘를 부위에 따라서 蹄壁(hoof wall), 蹄球(蹄踵 bulb or heel), 蹄膝(蹄緣角皮·periople), 蹄冠(coronet or coronary band) 등으로 구분한다.

2) 蹄角質의 生理

가. 蹄角質

발굽의 각도(angle of hoof) 前蹄는 50~55°이고 後蹄는 45~50°로서 前蹄보다 後蹄의 각도가 다소 완만하다. 蹄壁의 角質은 1개월에 5~6mm 성장하므로 1년에 약 65mm 신장하기 때문에 蹄膝에서 蹄尖部(apex of hoof or toe)까지 완전히 更新되려면 약 1년반이 소요된다. 따라서 적소는 2~3개월에 한번씩 削蹄하고 農耕을 목적으로 사양하는 소는 3~4개월에 한번씩 削蹄하는 것이 이상적인 발굽관리이나 최소한 1년에 2~3회의 削蹄를 해야 한다.

나. 소 발굽의 不相稱

소의 발굽은 前蹄가 크고 後蹄는 前蹄보다 작다. 前蹄는 內·外蹄중에서 內蹄(medial hoof)가 크나 後蹄는 內蹄보다 外蹄(lateral hoof)가 크다. 이와같은 形狀은 사람이 다섯개의 손가락이 모두 다른 것과 같이 個體發生時에 예정되었던 形質이 나타난 遺傳的인 現象이다. 前蹄와 後蹄 그리고 內·外蹄의 形狀이 다른 것은 前肢와 後肢가 체중을 부담하는 중량의 차이로 인해서 변화한 유전적 소인이라고 한다. 즉 前蹄는 內蹄가 큰 이유는 소의 前軀는 後軀보다 體幅이 일반적으로 좁기 때문에 內蹄에서 體負重을 많이 받음으로 內蹄가 발달되었고 後軀는 體

幅이 前軀보다 넓기 때문에 外蹄에서 체부중을 많이 받음과 동시에 前進運動할 때 後肢가 推進作用을 하는데 이때에 外蹄가 推進力을 많이 담당함으로써 인해서 발달한 것이라고 생각할 수 있다.

蹄負面은 前蹄는 內蹄가 넓고 蹄負面에서 本反軸側緣(abaxial border or lateral border)의 形狀은 內蹄는 큰 曲線을 이루며 彎曲되었으나 外蹄는 中央部로부터 蹄尖에 향해서 강하게 만곡되었다. 이와 같은 것을 고찰할 때 體負重을 많이 부담하는 부위는 內·外蹄의 外側이라고 인정된다. 後蹄의 蹄負面은 外蹄가 內蹄보다 넓고 內·外蹄의 反軸側緣의 形狀이 前蹄와 동일하지 않고 蹄尖에 가까운 부위에서 비교적 심하게 만곡되었는데 內蹄는 外蹄보다 전반적으로 원형에 가까운 形狀이다. 이와 같은 것을 고찰할 때 後蹄의 蹄負面에서 체부중을 주로 담당하는 부위는 外蹄는 중앙부 또는 약간 후방에 치우친 부위이고 內蹄는 중앙부로부터 蹄尖에 가까운 부위라고 인정된다.

3) 소의 蹄機

蹄機(anti-concussion mechanism)은 발굽의 구조가 單蹄類와 다르다. 발굽에서 체중을 부담할 때 指(趾)間裂(interdigital fissure)이 벌어지기 때문에 地面과 충돌하므로 인해서 받는 충격과 反動을 완화하고 指(趾)間이 벌어질 때 蹄匣(蹄鞘)內에 있는 각종 蹠沈 특히 蹠球(蹠)蹠沈(bulbar cushion)과 指(趾)間脂球(interdigital fat tissues)의 탄력성이 합동작용하여 발굽의 운동기능을 원활하게 造成한다.

2. 異常蹄形의 分類

農村經濟가 향상됨에 따라서 각종 농기구가 보급되어 근래에는 소를 農耕에 이용하기 위해서 사양하는 경향이 거의 사라지고 다두사육 또는 집단사육하게 되어 舍飼하거나 放牧하는 형태로 경영방법이 달라짐과 동시에 사육두수가 급진적으로 증가하여 축산발전에 있어서 고무적인 현상이나 수요공급의 불균형으로 인한 가격

하락으로 수익이 감소되거나 적자를 면치 못하는 최근의 실상을 고려해서 소의 보건위생관리에 최선을 다해서 지혜롭고 합리적인 경영방책을 채택하기 위해서 발굽의 衛生管理에도 게을리해서는 안된다.

經營主는 물론 일부의 臨床獸醫師들 중에는 발굽의 保健衛生에 대한 인식이 부족하여 摘期에 적절한 矯正削蹄(hoof trimming)를 하지 않고 異常的으로 伸長한 채로 방치하므로 인해서 過長蹄(stable claw)로 형태가 변하여 막대한 피해를 입는 예가 증가하고 있으며 이러한 피해는 舍飼를 주로하는 소에서도 볼 수 있다.

過長蹄는 過度發育蹄(over grown hoof)라고 하는데 이것은 발굽이 여러 종류의 異常形態를 나타내는 것이 특징이며 때로는 矯正이 어려운 예도 있으나 대부분의 예는 한 두번의 矯正삭제함으로써 正常蹄形으로 회복시킬 수 있음으로 變形蹄(abnormal conformation hoof)와 구별한다.

變形蹄는 蹄角質의 異常發育 또는 角質의 質의 不良, 前踏肢勢 또는 X字狀肢勢 등의 異常肢勢 그리고 전신성 영양장애, 四肢와 발굽에 발생한 각종 만성질환 또는 先天的 毒因 등으로 인해서 발굽이 異常形狀으로 변한 것이기 때문에 矯正삭제해서 원상형상으로 환원시키기 어렵다는 이유로 적절한 처치를 하지 않고 방치한 예도 적지 않았을 것이다. 이와 같은 過長蹄와 變形蹄는 일반적으로 성능이 우수한 젖소와 체구가 큰 種牡牛 그리고 肉用牛에 발생례가 많은데 특히 증모우는 등목십사를 마치고 등목이 끝난후 2~3년간 保護削蹄를 하지 않은 소에서 많이 볼 수 있고 젖소는 體形, 운동부족, 외양간의 구조 그리고 비유량에 수반하는 영양의 요구, 각종 stress 등의 요인으로 인해서 조장되는 경향이 있다고 한다. 따라서 젖소에 발생한 蹄形異常과 蹄의 疾患은 비유량이 감소되고 육우에 발생하면 발육을 장애하며 증모우에 발생하였을 때는 交尾慾 減退와 乘駕運動障害가 유발될 뿐만 아니라 異常蹄形을 矯正 또는 치료해

야 함으로 경제적 손실을 입는다.

馬의 발굽에 대해서는 과거 수십년간에 걸쳐서 장기간의 研究歷史를 지니고 있으나 소의 발굽에 관한 研究歷史는 알아 實績이 적음으로 소의 過長蹄와 變形蹄를 분류하는데 있어서 아직도 뚜렷한 한계가 없기 때문에 사실상 過長蹄와 變形蹄의 구별이 명확하지 않다. 그러므로 著者와 지역(國家)에 따라서 구분이 다르고 俗稱도 많기 때문에 異常蹄形을 기술하는데 있어서 적지 않는 혼란이 있다. 따라서 소의 蹄形異常에 관한 國內外的 문헌이 적지 않으나 過長蹄와 變形蹄를 분류하기 않고 일괄해서 기술한 예가 많으며 筆者에 따라서 呼稱(名稱)이 다른 것도 있다.

중래에 過長蹄와 變形蹄는 발굽의 外觀적인 形상을 중심으로 구분하였기 때문에 解剖學的, 生理學的 그리고 病理學的인 근거가 희박하므로 分類와 呼稱 등을 국제적으로 통일해서 改訂해야 할 필요성이 있다고 생각된다.

異常蹄形을 구분할 때 基準을 설정하는 일은 소의 生産性을 향상시키는데 있어서 중요한 역할을 하는 발굽의 衛生에 관한 研究 및 診療 그리고 발굽을 檢診할 때 갖춰야 할 기본적인 要件의 하나라고 생각되어 國內外的 문헌 조사와 실제로 관찰한 所見을 종합해서 長過蹄와 變形蹄를 구별해서 다음과 같이 分類를 試圖한다.

1) 過長蹄 또는 過度發育蹄(stable claw or over grown hoof)

발굽을 구성하고 있는 모든 기관이 生理的機能을 정상적으로 이루어지고 있음에도 불구하고 교정상제(hoof trimming)를 해주지 않음으로 인해서 蹄鞘(hoof capsule)가 이상발육하여 그의 形상이 非正常的으로 변한 것을 총칭해서 過長蹄라고 한다. 過長蹄는 stable claw라고 하는 바와 같이 보호삭제를 하지않고 장기간 외양간에서 사양하는 소에서 많이 볼 수 있는 異常蹄形으로서 다음과 같이 구분하는데 이들은 각종 蹄病의 原因이 될 수 있다.

가. 近蹄(regular over growth)

肢勢가 불량한 소의 前蹄와 後蹄에 발생하는 過長蹄로서 蹄尖部의 角質이 현저하게 異常으로 伸長되었으나 발굽의 向상이 비교적 가볍게 변하였기 때문에 단순한 形상으로 신장한 발굽이다. 이것이 발생하면 말굽의 각도가 낮아지고 趾(指)軸이 後方으로 기울어(破折)진다.

나. 長嘴蹄(beak claw)

발굽의 蹄鞘가 길게 신장된 蹄尖이 윗쪽으로 향해서 구부러진 形상을 이루고 있는 過長蹄를 말하며 嘴狀蹄(beak hoof)라고도 한다.

다. 鉗狀蹄(scissor hoof)

延蹄 또는 長嘴蹄가 발생하였을 때 蹄鞘가 심하게 신장되어 內·外蹄의 蹄先端이 軸側에 향해서 강하게 만곡되어 內·外蹄의 先端이 현저하게 交叉된 것을 말하며 交叉蹄(closed hoot)라고도 한다.



라. 角笛蹄(bugle horn claw)

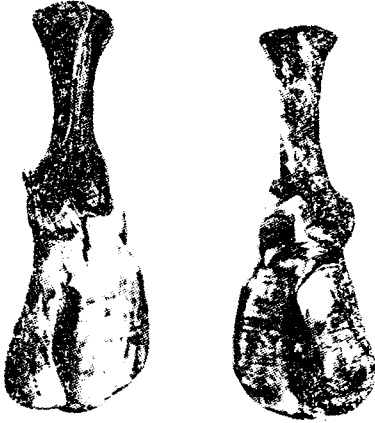
長嘴蹄의 정도가 심하며 彎曲된 발굽의 先端이 後方(蹄冠部)에 향하고 있는 것을 말한다. 長嘴蹄와 鉗狀蹄 그리고 角笛蹄는 일반적으로 狹踏肢勢의 前·後蹄에 발생례가 많으나 先天性인 예도 있다.

마. 薙刀蹄(sickle hoof)

內·外蹄가 지나치게 신장되어 발굽의 길이가 길고 蹄前壁이 凹彎되며 이 부위에 낡은 蹄角質이 축적되었고 발굽의 先端이 上方에 향해서 구부러졌기 때문에 蹄底가 膨隆되어 外觀적으로 薙刀(낫)과 같은 形상을 이루고 있는 過長蹄이다. 薙刀蹄는 발굽의 각도가 낮아지고 肢軸이 後方으로 破折되어 蹄踵(球)에서 체부중을 많이

부담하기 때문에 蹄腫의 마멸이 심하고 前踏肢勢로서 있다. 前·後蹄에서 발생한다.

바. 덧신발굽(overshoes foot or slipper foot)



발굽의 前壁과 反軸側壁(abaxial wall)의 경사가 심하게 완만함과 동시에 不正形으로 확장되어 발굽의 橫徑이 현저하게 큰 過長蹄이다. 이것은 蹄底가 얇고 넓기 때문에 廣蹄 또는 平蹄와 비슷한 형상이며 발굽의 각도가 낮아지고 指(趾)軸이 後方으로 심하게 破折(기울어짐)된다. 발굽선단이 上方에 향해서 구부러지고 때로는 交叉蹄와 비슷한 형상을 나타내는 예도 있다. 덧신발굽을 日本에서는 上靴蹄(slipper hoot)라고 한다. 덧신발굽이 발생하면 反軸側負緣(abaxial border or lateral border)에서 蹄壁의 欠損과 白線裂 그리고 白線腐爛 등이 계발하는 예가 많으며 前·後蹄에서 발생하고 前踏肢勢로서 있다.

(다음에는 變形蹄를 기술함)

소화기질병 전문예방 치료제

스티뮤렉스[®]

STIMULEX

스티뮤렉스는 Denmark의 BIOFAC 회사가 특수한 공법으로 개발한 순수한 제1위 내용물 추출제제입니다.

송아지 설사의 예방과 성장촉진효과

어린 송아지에 스티뮤렉스를 투여하면 설사 발생율을 96%나 감소시키며 제1위가 발달하게 되어 영양소의 소화흡수율을 증가시키므로 증체량이 20%이상 증가됩니다.

농후사료 과량급여로 인한 소화기 질병의 예방, 치료

농후사료 과량급여로 인한 식체, 소화불량, 고창증, 과산증, 식욕부진 등의 소화기질환을 탁월하게 예방, 치료하며 유량을 10%나 증가시킵니다.

소의 질병치료시 보조요법 및 도입우에서 효과

질병치료시 치료약품과 병용하여 투여하면 제1위의 기능이 활발해져 회복이 빨라지고 도입우에서도 이동, 사양환경의 변화로 인한 스트레스를 예방하여 식욕이 좋아지고 빨리 환경에 적응하게 됩니다.

스티뮤렉스의 놀라운 효능은 결코 모방할 수 없습니다



한풍산업주식회사

HAN POONG INDUSTRY CO., LTD

서울특별시 영등포구 신길동 1351-3 (천록빌딩 7층)

TEL 845-1171/4

*본사 학술부로 연락주시면 스티뮤렉스에 관한 기술자료를 보내드립니다.