

선천성 치아 결손을 동반한 부정 교합의 치료-②

(증례 1)

15세된 여학생으로 전치부의 spacing을 주소로 내원하였다. 방사선 사진 결과 골격상태는 거의 정상이나, 상악 좌우측 견치와 하악 좌우측 측절치의 선천적 결손으로 인한 spacing이 초래된 것으로 진단되었다.

치료는 상하악에 고정 장치를 한후, 상악 양 견치의 자리를 만들었고, 하악에서는 악궁의 협소와 전치부와의 관계가 양호하여 측절치 한 자리만 확보해 주기로 했다.

결손 부위의 보철 치료는 환자의 연령을 고려하여, attached type인 Mayland bridge로 회복해 주었다.

상하악 치아의 정중선은 일치되지 않았지만, 양호한 교합관계를 보였고, 기능적인 이상도 발견되지 않았다.

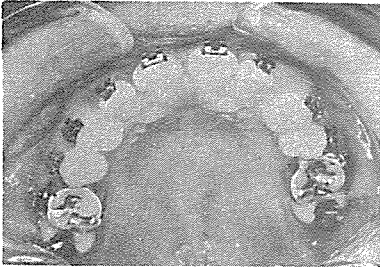

사진 1. 치료전 상악

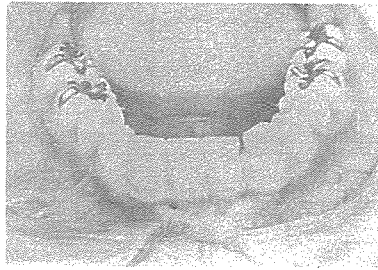

사진 2. 치료전 하악

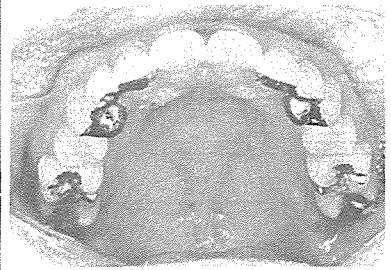

사진 4. 치료후 상악

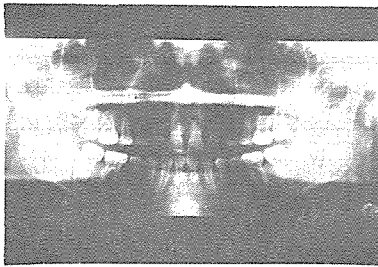



사진 3. PANEX (-3/2 Missing)

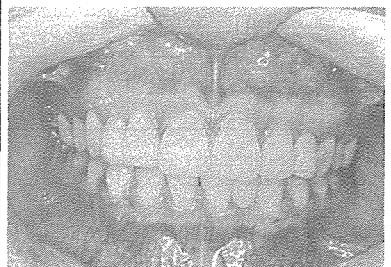

사진 5. 치료후 정면

정우치과기공소

Jung Woo Dental Lab.



전화 765-0606, 743-6633

서울특별시 종로구 효제동 145번지
(혜암빌딩 5층)