


V. 치과치료에 있어서 치주치료의 중요성

연세대학교 치과대학 치주과학교실

김 종 관·조 규 성



I. 치주 - 보철의 상호관계

I-1. 서 론

수복물과 치주조직의 건강과는 상호 밀접한 관계가 있다. 불량으로 제작된 수복물과 그에 대한 후유증이 치주질환의 중요한 원인요소가 된다. 치주조직건강의 유지라는 입장에서 보았을 경우 수복물의 외형이 상당히 중요한 요소이다. 즉 적합한 contact, contour, occlusion, marginal adaptation, surface finish가 중요한 요소로 작용한다.

이러한 요소들이 저작압의 방향이나 음식물의 자정작용에 의한 치은의 적당한 자극여부, 칠패의 침착등에 영향을 줄 수가 있기 때문이다.

I-2. 치관보철물을 위한 치주조직의 처치

심한 치주질환이 있는 환자를 보철을 해야할 경우 치주낭을 제거하기 전에 temporary prosthesis를 제작하여준다. 이 경우 치아에는 provisional margin으로 시행하여 주고 후에 치주치료를 하고 치유가되면 다시 margin을 재위치시키게 된다. 따라서 이 임시보철장치를 해주어 교합관계를 증진시킬 수 있고 치유기간동안 splinting의 효과를 얻을 수 있다. 대개 치주치료후 2개월에 치은건강이 회복되기에 이 시기에 보철물의 margin을 재위치시켜 final Restoration을 제작하게 된다. 치주치료는 다음과 같다.

1) phase I therapy:

치태조절, 치석제거, 부적합한 수복물의 제거 등

을 우선적으로 해주어 active한 치주조직의 파괴를 우선 조절해야 한다.

2) periodontal surgery:

여기에서 소개할 내용은 통상의 수술술식이 아니고 보철치료와 치주수술을 같이 해야할 경우의 변형된 외과적 술식을 소개하고자 한다.

가. management of pocket and edentulous mucosa

치주낭이 edentulous부위의 인접치아의 치주조직에 흔히 발생할 수가 있다. 이 경우 치주낭의 제거뿐만 아니라 edentulous mucosa의 처치를 함께 시행하여야 한다. 치은절제술이 이 경우 시행될 수가 있다(그림 1).

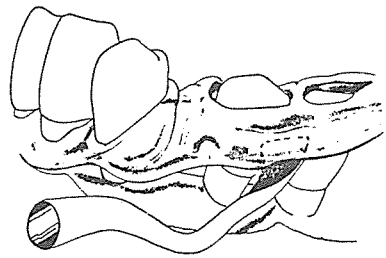


그림 1. 치은절제술

그러나 edentulous부위에 keratinized epithelium이 치은절제술을 시행시 거의 제거가 될 경우나 골내낭이 있을 경우는 치은판막술을 시행해야 한다. (그림 2). 그리고 치은염증이 동반되면서 mucogingival defect가 있는 경우, 특히 치관의 margin이 놓여질 부위에 부착치은이 좁은 경우에는 자기치은이식술

을 시행할 필요가 있다. 이렇게 해줄 경우 각화치은의 폭이 넓어지기에 치관수복 후에 주위치은조직의 건강을 유지할 수가 있다.

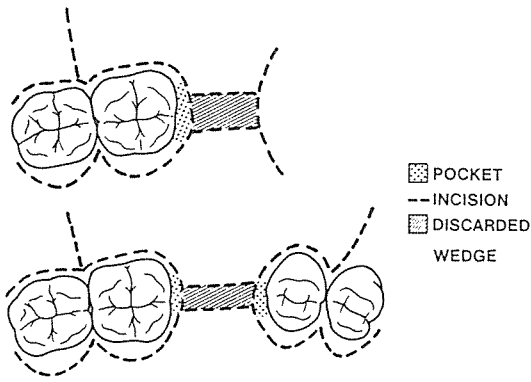


그림 2. 치관판막술

al ½은 구강열구상피로 apical ½의 부착상피보다 치태에 대해 더 방어적인 상피조직이므로 너무 깊이 위치시키면 안된다(그림 3).

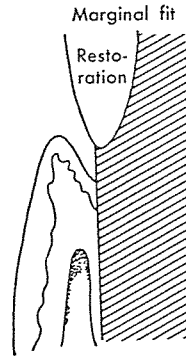


그림 3. subgingival margin의 위치

I - 3. 치관보철물과 치주조직

1) margin의 위치:

보철물의 margin은 아래 도표의 기준에 의해 대개 위치시키게 된다(도표 1).

Circumstance	Type I	Type II	Type III	Type IV
Cosmetic need	High	Low	Low	Low
Caries index	High or low	High	Low	High
Periodontal breakdown rate	High or low	Low	High or low	High
Place margins	Subgingival in sulcus	Subgingival in sulcus	Supragingival	At gingival margin

도표 1. 보철물 margin의 위치설정의 기준

치주질환이 있는 경우 가능하면 치관수복물의 margin은 치은과 떨어져서 위치시키는 것이 유리하다. 그러나 전에 존재하던 보철물이 치은열구내에 있거나 rampant caries가 있고 이것이 치은 주위로 확대된 경우, 수복물의 유지를 위하여 margin을 연장시켜야될 경우, 상악 전치부에 심미적인 문제가 있을 경우는 치은 연하에 margin을 위치시켜야된다. 만약 치은연하에 margin을 위치시킬 경우도 수복물을 치은열구의 coronal ½에 위치시켜야 한다. 그 이유는 구강위생술식을 시행시 margin부위의 청결을 유지하기가 좋고 치아삭제시나 인상채득시 도달이 용이하기 때문이다. 또 하나의 이유는 치은열구의 coron-

그러나 치은열구내에 이상적으로 제작이 되어 장착되었을 경우라도 gold, acrylic, porcelain 등의 재료 자체는 치은열구조직에 큰 해를 주지는 않지만 이러한 재료표면에 치태가 쉽게 침착이 될 수가 있고 치관수복물과 치아와 완전히 margin을 맞추었다 해도 얇은 cementing line이 존재하여 치태 침착을 유도 할 수가 있다. 따라서, 가능하다면 치은쪽 ⅓을 피하여 margin을 위치시키는 것이 좋다(그림 4).

가능한 곳이라면 inlay, pinledge, three quarter crown을 쓰는 것이 좋다.

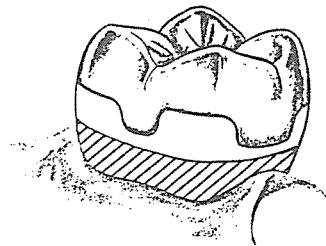


그림 4. 치은 ⅓이 포함되지 않은 수복물

2) contour:

수복물의 facial, lingual contour가 치은 건강을 유지하는데 중요하다. 치은쪽 ⅓부위에 overcontour을 해줄 경우 치태 침착이 치은 변연 부위에 침착

되고, 그 결과 치은 염증을 초래하기 쉽고 음식물의 자정 작용에 의한 적당한 부착 치은 자극을 막게 된다. 그리고, under contour시 음식물이 직접 치은 변연이나 치은 열구쪽으로 향하게 되어 치은 염증을 초래 할 수가 있다. 따라서, 치은에서 1/2 ~ 1/3부위에 contour을 주어 음식물이 부착 치은쪽으로 빠져나가 적당한 치은 자극을 줄 수 있게 contour을 주어야 한다(그림 4).

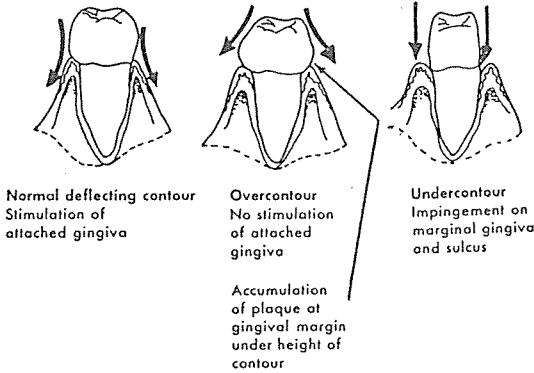


그림 4. 수복물의 contour와 치은 조직과의 관계

3) embrasure:

embrasure는 facial, lingual, gingival, occlusal embrasure로 분류 할 수가 있다(그림 5).

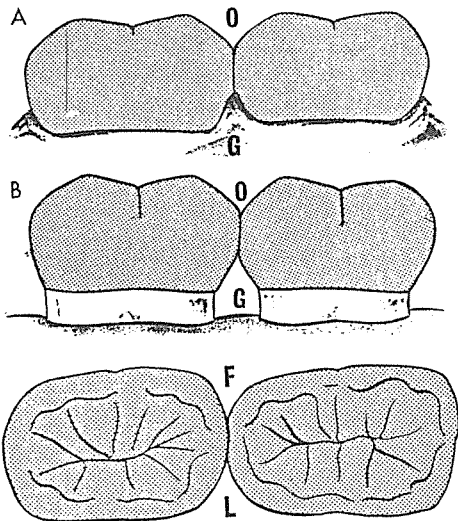


그림 5. Embrasure 의 종류

이중에서 치주 관점에서 보면 gingival embrasure가 가장 중요하다. 흔히 치주 질환이 있는 경우 치조골의 파괴로 인해 open interdental space가 형성되어 있는 경우가 많다. 이 경우 수복물은 치관과 치근의 형태를 가능한 유지하고 open interdental space를 유지시키는 경우(그림 6-B)와 수복물을 치은의 새로운 위치에 맞게 치아를 재형성하여 정상 형태의 치간 유두가 치아 사이를 차지하게 하는 방법이 있다(그림 6-C).

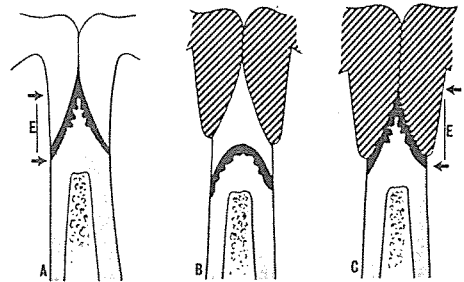


그림 6. Relocation of the gingival crown

이러한 경우, crown의 인접면을 contact 부위에서 순측, 설측 및 근단쪽으로 경사가 되게 만들어 주어야 하고, fixed bridge의 경우 solder joint를 너무 넓게 치근 쪽으로 위치시키지 않게 해주어야 된다. 만약 그렇지 못할 경우, 협설측 치은의 압박을 받아 치주 조직의 파괴가 일어나게 되기 때문이다(그림 7-B, 8-B).

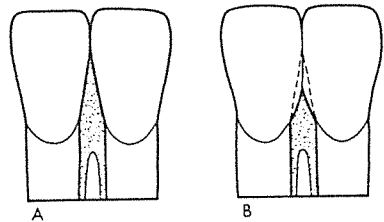


그림 7. inter proximal crown contour

- A. correct
- B. incorrect

4) 교합면:

치아에 미치는 압력이 치주조직의 허용량의 한계를 넘을 경우에는 치주 조직의 장애가 일어난다. 따

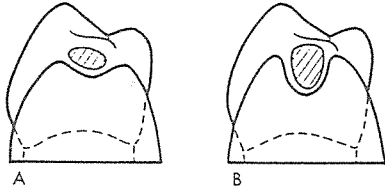


그림 8. size and shape of contact area
A. correct
B. incorrect

라서 crown에 의해 새로이 부여하는 교합 상태는 항상 치아 장축을 따라서 교합압이 전달되게 설계 되어야 하고, 인접치아와 조화가 이루어지게 수복이 되어야 한다. 교합면에서 특히 주의해야 할것을 음식물이 유출될 수 있는 구인 spill way를 형성해야 한다. 이러한 spill way를 형성하지 않을 경우 강한 교합압이 지지 조직으로 직접 전달하게 된다. 일반적으로 상악 구치의 spill way는 협측에, 하악 구치의 spill way는 설측에 형성하여 준다(그림10).

교합압의 면적은 치아에 가해지는 교합압의 크기를 결정하는 요소로 중요하다. 협설측으로 폭을 크게할 경우 치아장축과 다른 방향으로 측방압력이 발생할 수가 있다. 따라서 교합면의 외형을 형성시 cusp tip이 치근의 외형을 둘러싼 범위내에 위치되게 형성하여 주어야 한다 (그림 11).

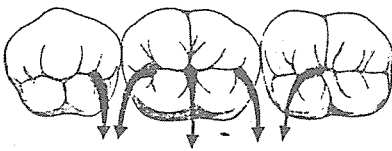


그림10. spillway

5) surface texture:

보철물의 표면은 가능한 평활하게하여 치태침착이 되는 것을 막아야 한다. 재료에 다른 표면의 roughness를 보면,

- vacuum fired porcelain 1.262 microinch
- high polished gold 1.085 microinch
- high polished acrylic 1.015 microinch로 비슷하고
- high polished amalgam 4.0

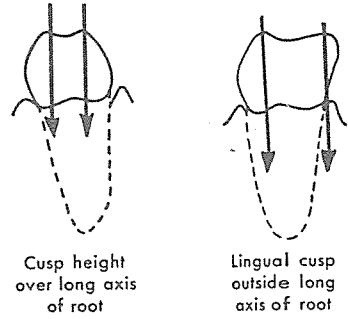


그림11. cusp tip의 위치

high polished composite resin 8.0 정도를 나타낸다. 이것으로부터 특히 composite계통의 수복재료가 표면의 roughness가 높은 것을 볼 수가 있다.

6) pontics:

pontic하부의 점막이나 인접한 지대치 주위의 치은조직에는 치은염증이 호발된다. 따라서 pontic의 형성시 환자가 그 부위를 청결하게 유지할 수 있도록 만드는 것이 중요하다. bullet-shaped spheroidal pontic이 sanitary pontic다음으로 위생적인 pontic이며 이것은 구치부에 가장 적합하며 인접면에는 flossing이나 home care procedure를 할 수 있게 적당한 embrasure를 형성하여 준다(그림12-A).

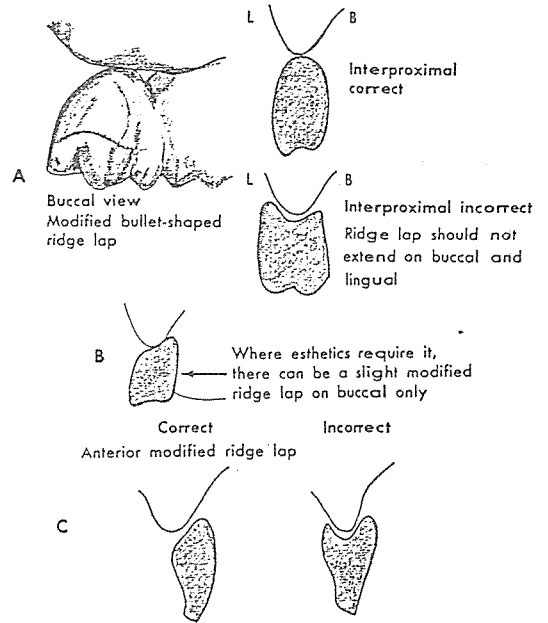


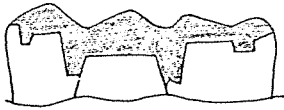
그림12. pontic design

전치부나 심미적인 면이 고려되어야 할 부위는 modified ridge lap 형태의 pontic을 이용한다. 이 경우는 순측이나 협측에만 약간의 ridge lap만 허용되는 경우이다(그림12-B, C).

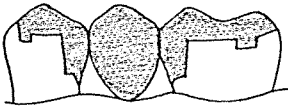
가장 치주조직에 해가 적은 pontic은 sanitary pontic으로 이것은 pontic의 하면과 하부 무치악 조직과의 공간은 3mm정도 떨어져 형성하여준다(그림13).

saddle type의 pontic은 concave하게 하부 조직과 만나므로 가장 치주조직에 좋지 않은 형태이다. 그리고, solder joint는 inter dental papilla의 impingement을 막기 위해 occlusal 1/2에서 위치시키는 것이 바람직하다(그림13).

Sanitary pontic where esthetics permit



Correct solder joints and embrasure space



Incorrect solder joints—too far gingivally and almost no embrasure space

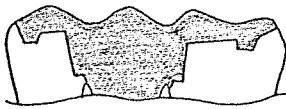


그림13. solder joint 위치

pontic design시 교합면의 면적을 축소하고 spill-way를 부여하고 교합면의 해부학적 형태를 변화할 필요가 있다. 지대치에 가해지는 하중을 감소하기 위하여 가장 좋은것은 근원심폭을 좁혀, 그 면적을 축소하는 방법이다. 일반적으로 교합면의 면적을

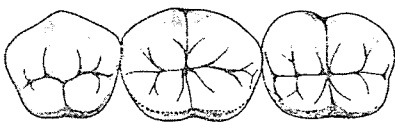


그림14. pontic교합면의 축소

줄이기 위해 심미적인 이유로 설측에 변형을 주고 협측부위는 정상 형태를 부여할 수도 있다(그림14). 그러나 너무 극단적으로 줄일 경우는 지대치에 유해한 측방압이 가해지고 설측 부위에 food impaction이 허락이 되어 치주 조직에 유해하게 될수가 있다(그림15).

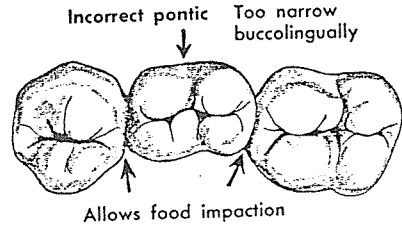


그림15. incorrect pontic

II. 치주-치수병소의 진단 및 처치

II-1. 서론

임상적으로 초기의 치주병소와 치수병소는 쉽게 감별할 수가 있다. 치주병소는 대개 치관부 치주조직에 국한되어 발생하고 치수병소는 근단부 치주조직에 흔하게 발병되기 때문이다. 그러나 각기 질환이 진행이 된 경우 병소의 근원이 어느 조직에서 야기된 것인지 판단하기가 어려운 경우가 있다. 즉 치수와 치주인대는 apical foramen, dentinal tubule, lateral canal, accessory canal을 통해서 서로 교통이 일어날 수가 있으며 이러한 경로를 통하여 치주병소와 치수병소가 서로 합병이 될 수가 있다. 따라서 치주병소, 치수병소, 치주·치수병소의 감별진단과 이에 대한 치료법을 제시 하고자 한다.

II-2. 치주조직과 치수조직의 상호교통

치주조직과 치주조직을 다음과 같은 해부학적 구조를 통하여 병소가 서로 교통이 일어날 수가 있다.

1) dentinal tubule:

치주질환이 진행이 되어 치근이 노출이 되었을때,

선천적으로 C-E Junction 부위에 백아질이 없는 경우나 치주치료시 치근활택술 과정에서 백아질층이 제거될 경우, 치수와 구강환경과는 dentinal tubule을 통하여 직접 연결이 될 수 있다. C-E junction부위의 치근에는 mm² 당 15,000 dentinal tubule이 있다. 따라서 외상에 대해 치수의 반응이 나타날 수가 있다. 약한 외상의 경우는 peritubular dentin의 형성이 발생할 수 있으나 심한 외상이 가해질 경우 불가역적인 치수염이나 치수괴사가 초래될 수가 있다.

2) lateral, accessory canal:

이러한 canal은 치근 측면이나 복근치의 이개부위를 따라 주로 나타나며 이러한 관에는 정상적으로 치수조직과 치주인대의 순환계를 연결하는 혈관이 존재한다. 이와 같은 해부학적 구조는 치아발생 초기에 형성되고 치근이 형성되는 동안 상아질과 백아질의 계속적인 침착으로 좁아지게 된다. 대부분의 이러한 관은 치근단 1/3에 주로 발견이 되고 중간부위나 치경부에는 발생빈도가 낮다. DeDens 등은 그의 연구에서 조사대상치아의 27.4%의 치아에서 accessory canal의 발생을 보고한바 있으며 그 분포는 그림과 같다(그림 1). 그리고 최근 연구에서 치근이개부 부위에서 accessory canal의 발생빈도에 대한 연구를 보면 Lowman(1973) 등은 20~60%의 발생빈도를 보고 하였다. 따라서 이와같은 관을 통하여 치주인대와 치수가 연결이 될 수가 있다.

3) apical foramen:

일반적으로 치수병소에 의한 치근단 농양이 치은열구나 치주낭으로 배농은 다음과 같은 경로를 겪는다.

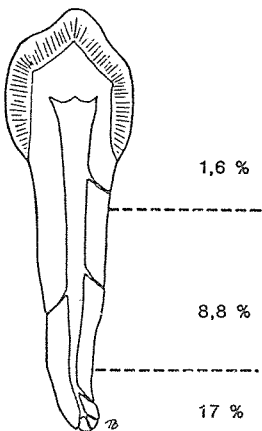


그림 1. accessory canal의 발생빈도

가. 화농성 병소가 치주인대 공간을 따라 sinus tract이 형성된 경우(periodontal ligament fistulation), 이러한 fistula는 쉽게 치아의 apex까지 probing 될수 있다(그림 2-a).

나. 화농성 병소가 치근단 부위에 인접한 cortical bone을 뚫고 골막과 연조직의 종창과 더불어 치은열구나 치주낭으로 배농되는 경우이다. (extraosseous fistulation) 이러한 경우는 주로 치근의 협면 부위에 주로 발생하며 골파괴가 일어나지 않았기에 치근단 부위까지 probing되지 않는다(그림 2-b).

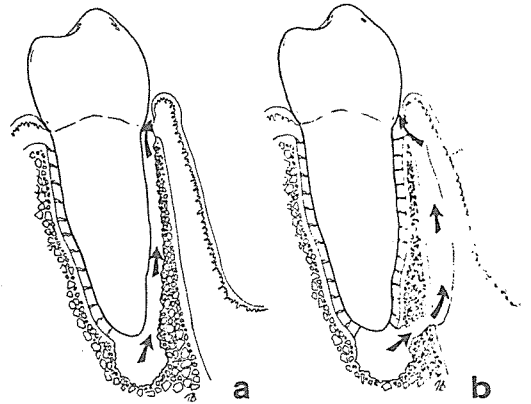


그림 2. 치근단 농양의 치은열구나 치주낭으로의 배농 경로

- a. periodontal ligament fistulation
- b. extraosseous fistulation

II-3. Classification of periodontal-endodontic lesion

1) primary endodontic lesion:

임상적으로 치수염에 의한 병소가 치은열구로 배농이 되거나 협측의 부착치은에 종창이 있을 경우 진단시 치주병소로 오인하기가 쉽다. 그러나 치수병소가 있을 경우 다음과 같은 경로를 통하여 병소가 주위 치주조직으로 파급될 수가 있다.

가. 치수병소가 apex을 통하여 치근의 근원심면을 따라 치경부 쪽으로 생긴 경우(그림 3-A).

나. apex에서 치근 이개부로 파급된 경우(그림 3-B).

다. 치수병소가 accessory canal을 통하여 치근 이개부로 직접 파급된 경우(그림 3-B).

라. apex부위와는 관계없이 accessory canal을 통하여 근원심 치근면에 파급된 경우 이경우는 X-ray 상으로 골내낭(Infrabony pocket)과 비슷한 양상을 보인다(그림 3-A).

이상과 같은 병소가 있을 경우 진단은 silver cone이나, gutta percha cone을 fistulous tract에 넣고 X-ray를 찍어 병소의 근원을 찾을 수 있으며, pulp test에 반응이 없고 치주탐침시 이 병소가 narrow하고 tubular하고 치근에 한면만 국한되어서 나타난다면 이 병소를 치수병소로 진단할 수가 있다. 이 경우는 치수치료로 좋은 결과를 얻을 수가 있다.

2) primary endodontic lesion with 2ndary periodontal involvement :

primary endodontic lesion을 치료할 안 하였을 경우 치주낭의 형성과 치주조직의 파괴가 이차적으로 발생한 경우의 병소를 말한다. 치료는 치수치료와 더불어 치주치료를 시행하면 예후는 좋고 예후는 치주 치료에 달려있다. (그림 3-C).

3) primary periodontal lesion:

치태 세균에 의한 치주낭 형성이 발생할 경우에 치근의 측면을 따라 apex부위까지 병소가 도달할 수가 있다. 특히, 예를 들어 상악 중절치와 측절치의 경우 palatogingival groove가 central fossa에서 시작되어 apex까지 연속된 경우 치주질환이 쉽게 apex까지 진행이 될 수가 있다. 치료는 치주 치료를 시행하게 되나, primary endodontic lesion 보다는 예후는 좋지 않다(그림 3-D).

4) primary periodontal lesion with 2ndary pulpal involvement :

치주 질환에 의해 치주낭이 증식할 경우 치주병소가 apex, accessory canal, lateral canal을 통해 치수의 병소를 유발시킬 수가 있다. 그리고 치주 치료 과정에서 accessory canal이나 apex로 통하는 혈관-분포가 curette하는 과정에서 차단될 경우에도 발생할 수가 있다. 이 경우 치료는 치수 치료를 시행하고 치주 치료를 시행하게 된다(그림 3-E).

5) true combined pulpal-periodontal lesion:

치수에 의한 치근단 병소와 만성진행성 치주질환의 각각 독립된 병소가 치근 면의 어느 한 부위에서 만날 경우의 병소를 말한다. apex부위의 치주조직은 치수치료에 의존되며 치관부의 치주조직은 치

수치료에 의존된다(그림 3-F).

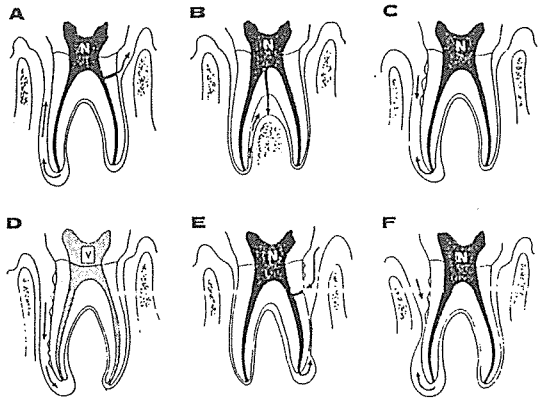


그림 3. 치주-치수 병소의 분류

II-4. 치 료

치주병소와 치수병소가 같이 존재한다면 “치수치료를 우선 행하거나 혹은 적어도 치주치료를 같은 시간에 병행하여야 한다” 이러한 치료후에도 치유가 불가능한 경우는 외과적인 처치를 시행할 수 밖에 없는 경우가 있으며 여기서는 이러한 외과적 치료에 대해서 언급하기로 한다.

① radisectomy:

상악구치의 하나 혹은 그 이상의 치근을 제거하는 술식이다.

가. indication

- 1) 상악 구치의 한개의 치근주위에 심한 골파괴가 있는 경우
- 2) 치근의 흡수 치근의 우식증 또는 perforation이 있는 경우
- 3) 근관에 석회화가 되었거나 부러진 기구, 심하게 curve되어서 근관치료가 불가능한 경우
- 4) 상악구치에 치근 파절이 있는 경우
- 5) furcation involvement가 있는 경우 치근의 제거가 그 부위의 구강 위생을 증진시킬 수 있을 때.

나. contraindication

- 1) 골파괴가 심하여 치근하나 이상의 골파괴가 있는 경우
- 2) 치근이 fusion되었거나, 치근끼리 좋지않은 proximity를 가지고 있는 경우
- 3) bridge span이 긴 부위의 경우 지대치로 충분한 유지를 얻을 수 없는 경우

4) 근관치료를 할수없는 치근

다. 술식

1) 유지할 치근에 근관 치료를 시행

2) 4~6번 slow-speed, long-shanked round bur로 자를 치근단쪽으로 2~3mm정도 drilling을 시행한다.

3) pulp chamber와 drill된 부위까지 amalgam을 시행한다.

4) tapered fissure bur을 이용하여 치근을 자른다.

5) stone이나 diamond point로 자른 부위를 smooth하게 해주고 치아의 contouring한 후에 그 부위를 쉽게 청결하게 할 수 있게 만들어 준다.

2. Hemisection

하악구치의 치관을 자르는 술식으로 필요한 치관의 1/2와 그에 해당되는 치근을 제거하는 술식과 양분된 치관을 두개의 소구치로 재형성하여 splinting하여 쓰는 술식(bicuspidization)을 말한다.

가. indication

1) 치근 하나에 심한 골파괴가 있는 경우

2) furcation부위에 심한 골파괴가 있는 경우

3) 치근의 치아 우식증이 치근의 거의 반을 포함했을 경우

나. contraindication

radisectomy때와 거의 비슷하다.

다. 술식

1) 유지할 치근에 canal filling을 시행

2) pulpal chamber에 amalgam filling

3) long-shanked fissure bur을 이용하여 자른다.

이 경우 중앙부위를 직접 자르지 말고 회생시킬 치근쪽으로 약간 위치시켜 자른다. 이렇게 하여 후에 crown preparation을 위한 충분한 치질을 남겨 놓는 것이다.

4) hemisectoin후 X-ray를 찍어 치질이나 bone의 sharp edge가 없는지 확인해야 한다.

3. Endodontic implant

치아가 치주 질환에 의해 치조골이 심하게 파괴된 경우, chrome-cobalt endodontic implant에 의해 치아를 안정시키고 유지할 수가 있다. 여기에서는 indication과 contraindication만 소개하기로 한다.

가. indication

1) 만족스러운 bridge의 지대치로 쓰기에는 부

가적인 치근의 길이가 필요한 경우(그림 4-A).

2) 치주조직이 파괴된 치아가 있을때 인접치아가 지대치로 쓰기에는 치주조직이 많이 파괴된 경우(그림 4-B).

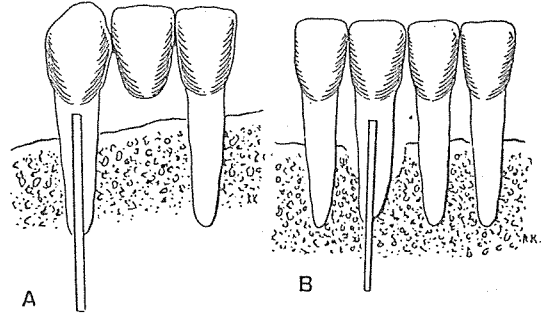


그림 4. Endodontic implant의 indication

나. contraindication

1) 여러개의 전치부의 치주조직의 파괴가 있고 인접치아가 좋은 지대치로 역할을 할 수 있을 경우(그림 5-A).

2) 해부학적 구조(mandibular canal, mental foramen, maxillary sinus)가 apex에 인접한 경우(그림 5-B).

3) 치근의 inclination에 의해 implant가 canal을 통해 bone을 뚫고 연조직으로 perforation이 일어날 수 있는 경우(그림 5-C).

4) 치주낭이 apex와 연결된 경우(그림 5-D).

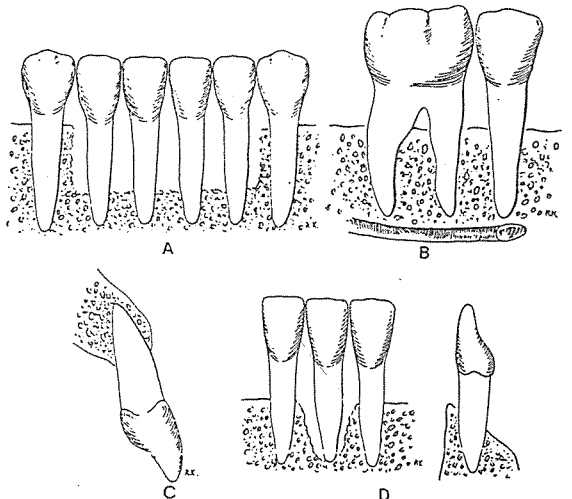


그림 5. Endodontic implant의 contraindication