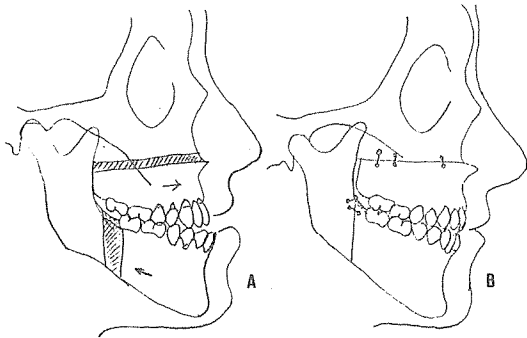
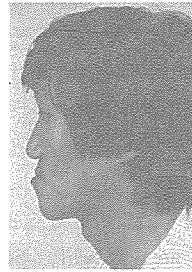

상악골 수평 골절단술에 의한 악교정술

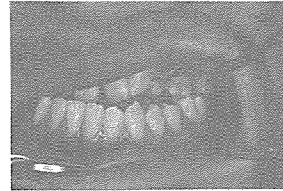
상악골 전체를 재위치시키는 노력은 처음에는 의사에 의해 위치가 변화된 상악골을 정복하고자 할 목적으로 이용되었으나 최근에는 악교정 수술의 목적으로 상악골을 하방으로 골절시켜 3차원적 이동을 시키는 방법이 이용되고 있으며 이방법은 주로 상악골후퇴증 혹은 하악골의 과다한 성장으로 인한 안모변형을 개선하기 위하여 쓰여지며, 그외에도 상악골의 상하방성장의 불균형으로 인한 안모변형을 개선하기위한 방법으로도 쓰여진다. 상악골 수평골절단법은 하악골절단술과 함께 동시에 시술되기도 하며 이경우 하악골 혹은 상악골을 단독으로 수술하는 경우에 비하여 보다 만족할 만한 결과를 기대할 수 있으며 수술후 후유증을 줄이고 재귀현상을 감소시키는 장점이 있다.



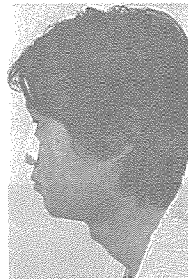그림A. 상·하악골 동시 골절단술에 의한 악교정수술의 예
상악골: 상악골 수평골절단술
하악골: 하악골하악골 시상분할골절단법
그림B. 악교정술후 개선된 상·하악골의 위치적 관계



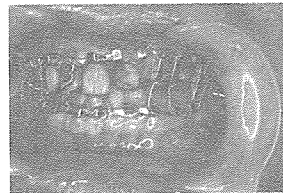
그림C. 술전 환자의 측면 사진



그림D. 술전 환자의 교합 사진



그림E. 상악골 수평절단술과 하악골 시상 분할 절단법을 시행한 후의 환자 측면 사진



그림F. 술후 환자의 교합 사진

崔鍾煥 치과기공소

서울·종로구 승인동 1081

전 화 : 923-6671 · 923-2998