

Apicoectomy with retrograde
amalgam filling

53세의 남자가 상악 우측 소구치의 동통을 호소하며 내원하였다. 구강검진 및 x-ray촬영결과 5]는 Apicoectomy가 되어 있었고(그림 1) 4]는 canal filling이 되어 있었으며, 과거 여러번의 I & D를 행하였으나 계속 동통이 있으며, 환자는 Apicoectomy를 원하였다.

먼저 근관치료를 시행하기 위해 re-endo하는 과정에서 치근단 쪽으로 근관충전재료가 밀려내려갔으며(그림 2) 계속 palatal canal에서 pus가 나와 Apicoectomy를 하기로 하고, 먼저 근관충전을 한뒤(그림 3), Apicoectomy를 시행하였다. canal이 2 개여서 Apex부위에 2 개의 와동을 형성한 뒤 Amalgam을 충전하였다(그림 4).

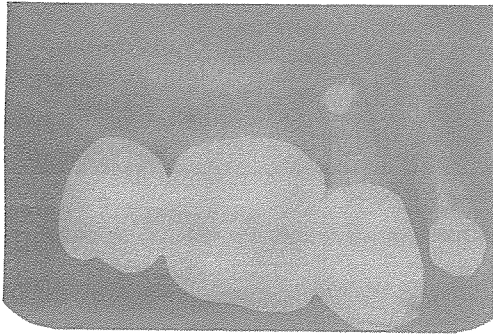


그림 1.

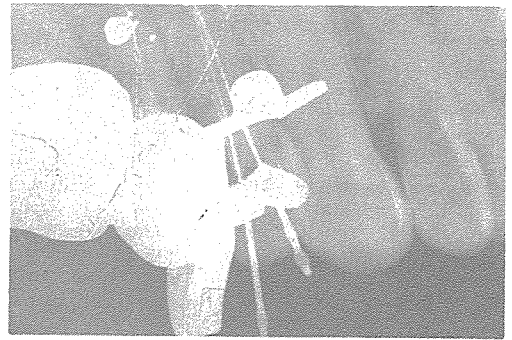


그림 2.

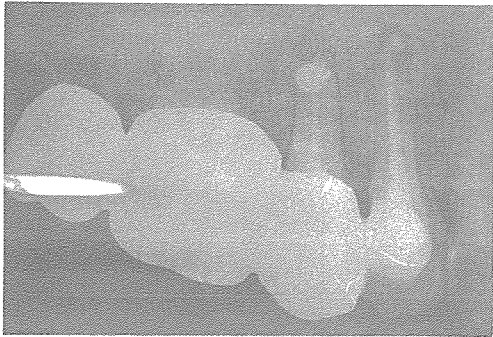


그림 3.

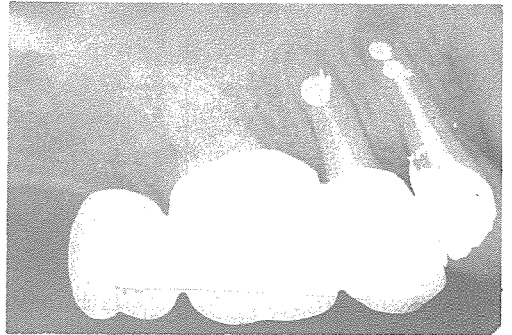


그림 4.

신일치과기공소

代表 孫 永 受

서울 · 중구 남대문로 5가 6-25(신한빌딩 402호)

☎ 756-2875 · 2876