

Root Amputation  
(Pulpitis with chronic periodontitis)

Apexification

11세의 여자어린이가 정기적인 구강검사를 위해 내원했다. 구강검진시 하악 우측 제2 소구치의 협측 치근단 부위에 sinus tract이 발견되었다. 방사선 사진상에서 제2 소구치의 치근단 파괴 및 주위 골조직의 파괴가 관찰되었으며(사진 1), 이 치아는 EPT에 반응이 없었다. 치아우식증은 발견되지 않았으며 같은 측의 제1 소구치 및 반대측의 제1, 2 소구치가 Dens evaginatus였던 걸로 보아 높이 솟아오른 pulp horn이 마모에 의해 노출된 것이라고 생각되어진다.

통상적으로 근관 치료를 하여 sinus tract이 없어진 뒤 Apexification을 위해 vitapex filling 후 (사진 2) 6개월 후 recall check하였다.

x-ray에서 apex가 형성된 것을 볼수 있었고(사진 3) file을 넣어보니 치근단 부위에 단단한 느낌이 있어 gutta-percha cone으로 canal filling을 하였다.

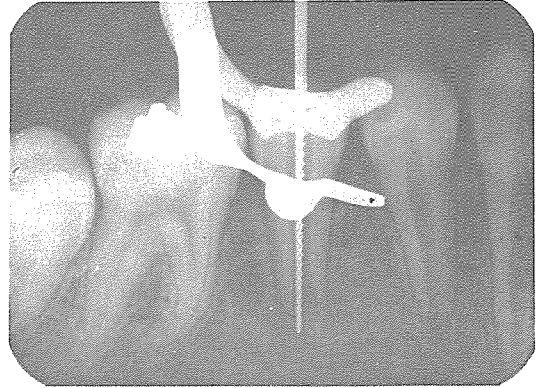


사진 2

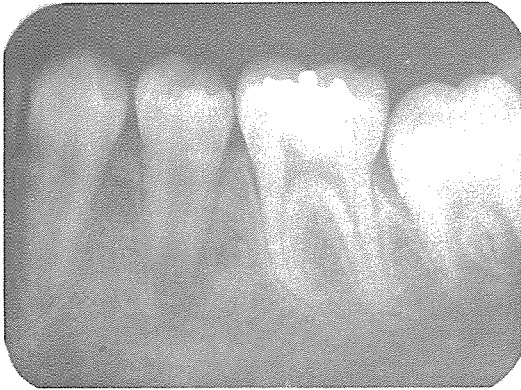

사진 1

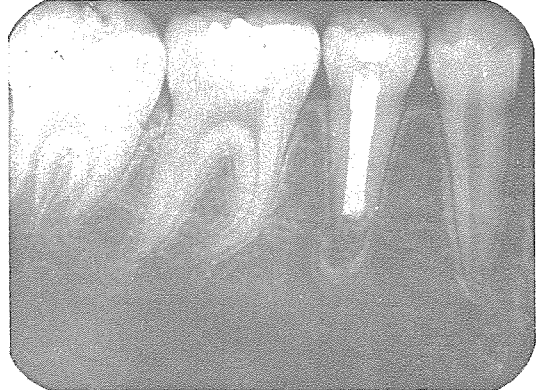

사진 3

신일치과기공소

代表 孫 永 受

서울·중구 남대문로 5가 6-25(신한빌딩 402호)

☎ 756-2875 · 2876