

향어 담즙섭취에 의한 급성신부전증 1 예

영남대학교 의과대학 내과학교실
박 시 화 · 윤 경 우

서 론

잉어(Cyprinus carpio)의 담즙이 유독하다는 사실을 1911년 Bunting과 Brown¹⁾은 가토의 복강내에 담즙을 주입하여 확인하였고, 장기간의 담관결찰(CB LD: chronic bile duct ligation)시에 담즙이 전신에 미치는 영향에 대한 동물실험이 연구되어 왔다.²⁻⁴⁾

Joubert 등⁵⁻⁸⁾은 담즙산 또는 담즙산염을 동물에 정맥주사하면 근변력작용음성(negative inotropic effect)으로 작용하여 서맥, 부정맥, 혈압강하, 용혈 등의 전신독성을 보인다고 보고하였으며, Alon 등⁹⁻¹²⁾은 실험동물의 신장에 담즙을 관류시켰을 때 뇨의 농축, 회색기능이 감소하고, sodium, potassium 및 수분의 배설이 증가됨을 보고하였다. 또한 Chadwick 등¹²⁻¹⁵⁾은 담즙산이 토끼의 대장에서 sodium과 potassium의 분비 내지는 흡수를 억제하여 설사를 유발하는 것을 보고하였다.

한편 1976년 대만의 Chen 등^{16), 17)}은 초어(Cle-nopharyngodon idellus)의 담낭을 생식한 후 급성신부전과 간기능 장애를 나타낸 6예를 보고하였으며, 국내에서는 1985년 이 등¹⁸⁾이 잉어 담낭을 경구복용한 후 나타난 급성신부전과 간기능 장애에 대한 5예, 1987년 남 등¹⁹⁾이 3예를 보고하였다.

이에 저자들은 1987년 5월 21일부터 6월 6일까지 향어 담즙을 생식한 후 발생한 급성신부전과 간기능장애로 입원한 1예를 치험하였기에 이의 임상상을 관찰하여 문헌고찰도 함께 하였다.

증 례

환 자: 32세, 남자

주 소: 심한 복부동통

현병력: 환자는 복통을 호소한 입원 6일 이전에는 건강하였으나, 친구들과 함께 향어회를 생식하고 3

시간 후부터 심한 복통, 오심, 구토 및 설사를 호소하였다. 이때 환자 혼자만이 담낭을 먹었다 한다. 심한 복통으로 인해 곧 귀가하였으나 오심, 구토 및 복통은 점차 악화되었으며 발열, 오한, 두통이 발생하였고 노량이 감소하였다. 따라서 인근 개인의원을 방문하여 식중독이라는 진단하에 이틀간 치료하여 보았으나 증세는 더욱 악화되었으며, 다시 모 종합병원을 방문하여 3일간 입원, 치료를 받았다. 입원 당시 임상적 황달이 있었으며 핍뇨가 있어서 입원 첫째날은 1/4컵 가량의 소변이 나왔고 육안적인 혈뇨가 있었으며 입원 2일과 3일째에는 육안적 혈뇨없이 매일 1/4컵 가량의 소변이 나왔다 한다. 치료에도 불구하고 별다른 호전이 없자 본 영남대학교 의과대학부속병원 내과로 전원되었다.

과거력: 고혈압, 당뇨, 결핵 병력은 없었고 비뇨기 계통의 질환이나 증세는 없었으며 평상시의 약물 복용력이나 최근 유독한 화학물질에 노출된 적도 없었다.

가족력: 특이사항 없음.

사회력: 특이사항 없음.

직업: 석수

이학적 소견: 입원 당시 혈압은 180/110 mmHg, 체온 37.0°C, 맥박 60회/분, 호흡 23회/분이었고, 의식상태는 명료했으며 영양 및 발육상태는 좋았다. 임파절은 촉진되지 않았다. 안면부에 부종이 있었으며 결막은 창백하지 않았고 공막에 황달은 없었다. 흉부 청진상 심장 및 폐는 정상이었고 잡음은 들리지 않았다. 복부 전체에 중등도의 압통이 있었고 간이나 비장의 종대는 없었다. 좌우측 늑골추자간의 압통이 있었다. 사지는 정상이었다.

검사소견: 말초혈액 검사상 혈색소 11.4 mg/100 ml, hematocrit 34%, 백혈구 8,800/mm³(중성구 74%, 임파구 16%, 단핵구 6%, 호산구 4%), 혈소판수 156,000/mm³, 혈침속도 24 mm/hr이었다. 뇨검사상 알부민(+++), RBC 10~15/HFP, WBC 20~30/HFP이었다. 혈청 생화학검사는 BUN 133.0 mg/100

ml, creatinine 18.0mg/100 ml, 총단백 5.6g/100 ml, 알부민 3.1g/100 ml, 총빌리루빈 1.3mg/100 ml, 직접 빌리루빈 0.8mg/100 ml, SGOT 43IU/L, SGPT 643IU/L, r-GTP 60IU/L, alkaline phosphatase 211IU/L이었고 sodium 125mEq/L, potassium 4.7mEq/L, chloride 94mEq/L, calcium 8.4mg/100 ml, phosphorus 4.1mg/100 ml이었다. 혈청 amylase는 284IU/100 ml이었다. 뇨중 sodium은 88mEq/L이었고 U/P creatinine은 4.35이였으며 FE_{Na}는 14.7%이었다 C_{Cr}은 1.51 ml/min로 감소하였고 24시간 뇨단백은 450mg이었다. amylase/creatinine 배설율은 14%로 증가하였다.

흉부X선 사진은 경도의 폐부종 소견이 보였고 복부 X선 사진은 정상이었다. 심전도는 동성서맥이 있었다.

치료 및 경과: 환자는 17일간 입원해 있었고 그동안 대퇴정맥을 통한 카테트삽입술로 9회의 혈액투석을 시행하였다. 고혈압 및 경도의 폐부종은 이뇨제와 혈관확장제 등을 투약하였고 이후 점차적으로 환자의 증세 및 검사소견은 호전되었다 퇴원 당시의 BUN은 46mg/100 ml, creatinine은 3.5mg/100 ml이였으며 향어 담낭을 생식한 1달후에 외래에서 마지막으 검사한 BUN은 23mg/100 ml이였고 creatinine은 1.2mg/100 ml이였다 (Fig. 1).

고 찰

향어(Cyprinus carpioides)는 잉어(Cyprinus carpio)의 개량품종의 하나로서 이스라엘잉어라고도

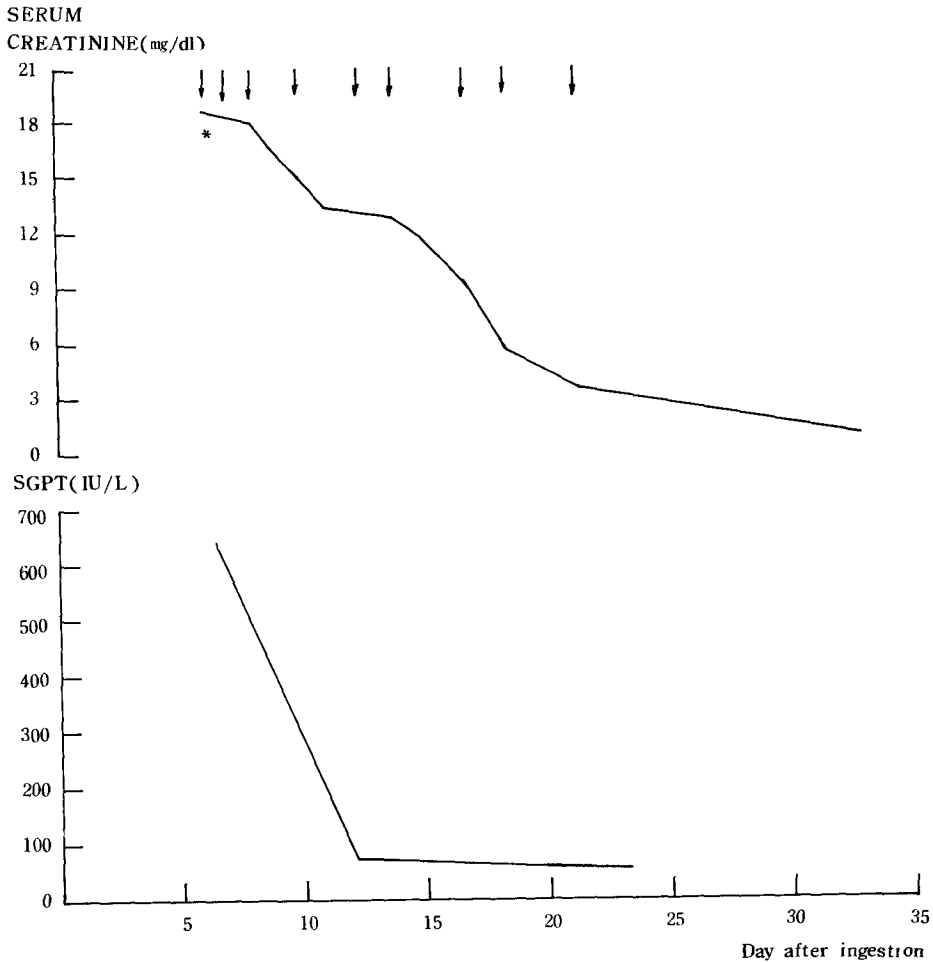


Fig. 1. Serum creatinine and GPT changes after carp bile ingestion.
 ↓ : Hemodialysis * : Admssion day

한다. 이 종은 독일에서 잉어를 오래동안 인위적으로 만든 개량품종의 일종이며 이것이 이스라엘로 이식되었기 때문에 독일잉어라고도 한다. 우리나라에서는 잉어가 자생할 뿐 아니라 양식용으로 수입하여 방류한 것으로 향어를 비롯하여 비단잉어, 초어 등의 여러가지 변종이 존재한다.²⁰⁾

Chen 등^{16), 17)}은 잉어의 담낭이 시력을 증진시킨다고 믿는 대만 서부주민들에서 잉어과의 일종인 초어(Clenopharyngodon)의 담낭을 생식한 후 10분내지 10시간에 오심, 구토, 복통, 설사 등의 위장증상과 발열, 오한, 두통, 현훈, 경련, 혼수 후에 8내지 24시간에 무뇨가 발생한 6예를 보고하였다. 이에 따르면 경도의 서맥과 중등도의 고혈압이 있었고 임상적 황달은 없었으며 6예중 5예에서 경도의 간기능 장애가 있었는데 혈청 빌리루빈치가 최고 1.6 mg/100 ml, SGOT가 최고 100IU/L, SGPT가 최고 175IU/L로 증가되었고 혈청 알부민과 calcium은 1명을 제외하고 모두 정상범위에 있었다고 보고하였다. 위장증상과 발열, 오한, 두통 등의 전신증상 및 경도의 서맥과 고혈압 및 간기능 장애는 본 저자들의 예와 일치하였으나 의식혼탁이나 경련, 혼수를 일으킨 사실은 없었다.

한편 이 등¹⁸⁾의 보고에 의하면 관찰된 5예중 전예에서 상기 위장증상을 나타냈으며 7내지 24시간 후 혈뇨와 췌뇨가 나타났다고 하며 5예중 3예에서 임상적 황달이 있었으며 SGOT보다 SGPT의 상승폭이 현저한 전형적 독성 간염의 소견이 있었다 한다. 또 남 등¹⁹⁾에 의해 보고된 3예에서도 전예에서 위장증상이 있었고 3예중 2예에서 췌뇨가 관찰되었고 췌뇨기간은 8일에서 12일까지였다. 이학적 소견상 전예에서 늑골추각간의 압통이 관찰되었고 1예에서 고혈압이 있었다 하며 경한 임상적 황달이 2예에서 현저한 SGOT와 SGPT 상승이 1예에서 있었다 한다. 이상의 증상과 이학적 소견은 본 예와 일치하였고 본원에 전원되기 전에 황달이 있었으며 본원 입원시의 SGOT가 43IU/L, SGPT가 643IU/L로서 심한 독성 간염의 소견이 있었다. 췌뇨기간은 약 10일가량이었고 혈뇨와 단백뇨가 있었으며 입원 당시부터 지속적으로 높은 amylase 치는 급성신부전으로 인한 것으로 추정된다 따라서 본 예는 심한 신기능 부전 및 독성 간염이 병발한 것으로 사료된다.

이러한 급성신부전의 원인은 확실히 밝혀지지는 않았지만 담즙산염에 의한 서맥, 저혈압 발생^{5), 6), 8)} 과 담즙산에 의해 Na-K의존성 ATP 분해효소가 억제되어 장점막의 투과성이 증가하고 점막손상에 의하여 수분 재흡수의 억제 및 분비에 의한 설사²⁻¹⁵⁾와

신장을 통한 염분과 수분의 배설에 의한⁹⁻¹¹⁾ 혈액량 감소에 의해 야기되는 신전성 기능장애 (prerenal azotemia)로 설명될 수도 있으나 이 등¹⁶⁾과 남 등¹⁹⁾의 예 및 본예에서 혈액농축이 없고 혈뇨, 단백뇨가 있었고 본예의 경우 뇨중 sodium이 88mEq/L, U/P creatinine이 4.35, FE_{Na}가 14.7%이라는 소견으로 미루어 볼 때 담즙으로 인한 신세뇨관 손상으로 급성신부전이 유발된 것으로 사료된다.

Chen 등²¹⁾은 잉어과에 존재하는 특이한 담즙알코올인 Cyprinol²¹⁾이 유독성분일 것으로 추측하였으며, Lin 등²²⁾은 초어의 담즙을 분리하여 ethanol 가용성이며 ether 불용성인 담즙산 성분만이 유독하다는 것을 증명하였고 이를 겔여과법과 이온교환크로마토그래피로 정제하여 얻은 무색분말을 "toxic fraction"이라 명명하였다. 이는 대부분 담즙산이 주성분이고 아미노산으로는 주로 taurine과 다른 6종의 아미노산을 포함하고 있으며, 백서에 경구투여한 결과 간에서 염증세포의 침윤없이 다발성 괴사와 신장에서 울혈과 신세뇨관 상피세포의 변성을 관찰하였다 그러나 신 및 간독성을 지닌 성분에 대해서 확실히 증명된 바가 없으며 향후 계속적인 연구가 요할 것으로 사료된다.

이 등¹⁹⁾의 보고에서 제시한 바와 같이 잉어와 더불어 그의 변종인 향어의 담즙에 의해서도 급성신부전 및 간기능 장애가 유발될 수 있다는 것을 본예를 통하여 관찰할 수가 있었으며 특히 이를 생식하는 지역에서는 보다 세심한 주의가 요할 것이며 향후 이에 대한 보다 깊은 연구가 요할 것으로 사료된다.

요 약

저자들은 1987년 5월 21일부터 6월 6일까지 잉어의 변종인 향어의 담낭 및 담즙을 생식한 후 발생한 급성간염이 동반된 급성신부전 1예를 치험하였기에 보고하는 바이다.

참고문헌

1. Bunting, M. K., and Brown, W. H.: The pathology of intraperitoneal bile injections in the rabbit. *J. Exp. Med.*, 14 : 445, 1911.
2. Better, O. S., and Berl, T. : Jaundice and the Kidney. *The Kidney in systemic disease*, 2nd ed., John Wiley & Sons Co., New York, 1981, p. 521.
3. Levenson, D. J., Skorecki, K. L., and Narins.

- R. G. : Acute renal failure associated with hepatobiliary disease. Acute renal failure. 1st ed., W. B. Saunders Co., Philadelphia, 1983, p. 467.
4. Better, O. S. : Bile duct ligation : An experimental model of renal dysfunction secondary to liver disease. The Kidney in liver disease. 2nd ed., Elsevier Biomedical, New York, 1984, p. 295.
 5. Biedl, A., and Krause, R. : Ueber eine bisher unbekante taxische Wirkung der Gallensauren auf das Centralnervensystem. Centralbl. f. inn. Med., 19 : 1185, 1898.
 6. Emerson, W. C. : The toxic constituent of bile. J. Lab. Clin. Med., 14 : 635, 1929.
 7. Loynes, J. S., and Gowdy, C. W. : Cardiotoxic activity of certain steroids and bile salts. Canadian J. Biochem. Physiol., 30 : 325, 1952.
 8. Joubert, P. : An in vivo investigation of the negative chronotropic effect of cholic acid in the rat. Clin. Exp. Pharm. Physiol., 5 : 1, 1978.
 9. Alon, U., Berant, M., Mordechovitz, D., and Better, O. S. : The effect of intrarenal infusion of bile on kidney function in the dog. Clin. Sci., 62 : 431, 1982.
 10. Alon, U., Berant, M., Mordechovitz, D., Hashmonai, M., and Better, O. S. : Effect of isolated cholemia on systemic hemodynamics and kidney function in conscious dogs. Clin. Sci., 63 : 59, 1982.
 11. Topuluzu, C., and Stahl, W. M. : Effect of bile infusion on the dog kidney. N. E. J. M., 274 : 760, 1960.
 12. Parkinson, T. M., and Olson, J. A. : Inhibitory effects of bile acids on adenosine triphosphate, oxygen consumption and the transport and diffusion of water-soluble substances in the small intestine of the rat. Life Sci., 3 : 107, 1964.
 13. Chadwick, V. S., Gaginella, T. S., Carlson, G. L., DeBongnie, J. C., Philips, S. F., and Hoffmann, A. F. : Effect of molecular structure on bile acid-induced alterations in absorptive function, permeability and morphology in the perfused rabbit colon. J. Lab. Clin. Med., 94 : 661, 1979.
 14. Mekhjian, H. S., and Philips, S. F. : Perfusion of the canine colon with unconjugated bile acids. Effect on water and electrolyte transport, morphology and bile acid absorption. Gastroenterology, 59 : 120, 1970.
 15. Mekhjian, H. S., Philips, S. F., and Hoffmann, A. F. : Colonic secretion of water and electrolytes induced by bile acids : Perfusion studies in man. J. Clin. Inv. 50 : 1569, 1971.
 16. Cen, W. Y., Yen, T. S., Cheng, J. T., Heieh, B. S., and Hau, H. C. : Acute renal failure due to ingestion of raw bile of grass carp (Clenopharyngodon idellus). J. Formosan Med. Assoc., 75 : 149, 1976.
 17. Chen, W. Y., Yen, T. S., Cheng, J. T., Hsieh, B. S., and Hsu, H. C. : Acute renal failure due to raw bile of grass carp (Clenopharyngodon idellus). J. Med. Assoc. Thai, 61 : 63, 1978.
 18. 이근후, 김태중, 안규리, 김성권, 최성재, 이정삼, 박문향 : 잉어 담즙에 의한 급성신부전, 대한내과학회, 29 (2) : 207~215, 1985.
 19. 남호연, 장연운, 임천규, 장린, 민영일, 김명재 : 잉어 담즙에 의한 간독성과 급성신부전, 경희의학, 3(1) : 114~117, 1987.
 20. 문교부 : 한국동물도감 어류 2권, 서울중앙도서주식회사, 서울, 1961, p. 173.
 21. Chen, W. Y., Yen, T. S., Cheng, J. T., Huang, P. C., Hsu, H. C., and Lin, M. R. : Partial purification and some characteristic nature of a toxic fraction of the grass carp bile. J. Chinese Biochem. Society, 6 : 1, 1977.
 22. Heftmann, E. : Steroid chemistry. Academic Press, New York, 1971, p. 197
 23. Lin, C. T., Huang, P. C., Yen, T. S., and Chen, W. Y. : Partial purification and some characteristic nature of a toxic fraction of the grass carp bile. J. Chinese Biochem. Society, 6 : 1, 1977.

— Abstract —

One Case of Acute Renal Failure with Toxic Hepatitis Caused by Bile Juice of *Cyprinus Carpio*

Shie Hwoa Park and Kyung Woo Yoon

*Department of Medicine
College of Medicine, Yeungnam University
Taegu, Korea.*

The toxic effect of carp bile is well documented since earlier times but its exact mechanism of toxicity is unclear till now.

Recently we have experienced a case of acute renal failure with toxic hepatitis in a 32-year-old man who ingested raw carp bile.

He suffered from abdominal pain, nausea, vomiting and diarrhea, which occurred 3 hours after the ingestion of raw carp bile juice. Hematuria, proteinuria, oliguria and jaundice developed subsequently. 9 times of hemodialyses was performed and hepatitis was treated by conservative measure. The patient was discharged after 17 days of hospitalization. About 1 month after carp bile ingestion, no sequelae was detected.

The authors report a case of acute renal failure due to carp bile juice ingestion with review of literature. Further study is needed as to the toxic substances of carp bile and pathogenesis.