

# 워터스촬영법과 파노라마촬영법을 이용한 상악동염에 관한 방사선학적 연구\*

전북대학교 치과대학 치과방사선학교실

고 광 준

- ABSTRACT -

## A RADIOLOGIC STUDY OF THE MAXILLARY SINUSITIS AS SEEN BY WATERS' AND SPECIALIZED PANORAMIC PROJECTIONS

Kwang Jun Ko, D.D.S.

*Department of Oral Radiology, College of Dentistry, Chon Buk National University*

The purpose of this study was to evaluate the specialized Orthopantomograms and standard films compared with Waters' views in the diagnosis of maxillary sinusitis.

The author analysed the types of mucosal thickening, the types of bony wall change, the relation between the types of chief complaints and mucosal thickening on the Waters' views of 156 patients with 206 maxillary sinuses demonstrating radiographic changes.

And the pathologic change of antral floor was observed on 187 standard films and total amount of agreement in the diagnosis of maxillary sinusitis was evaluated at 156 specialized Orthopantomograms and 187 standard films.

The results were obtained as followings.

1. Among 206 mucosal thickenings classified by 6 types, generalized increased radiopacity was 69 cases (33.5%) and the entire thickening of mucosa except an ostium area was 66 cases (32.0%).
2. The bony wall change was seen in 128 cases (62.1%) and the incidence of indistinct antral wall was the highest as 55 cases (43.0%) among 5 types.
3. Among 148 chief complaints, pain was 71 cases (48.0%), swelling was 19 cases (12.8%) and discomfort was 18 cases (12.2%).

---

\* 본 연구는 1987년도 문교부 학술연구조성비로 이루어졌음.

4. The most frequent change of antral floor was indistinct antral floor as 25 cases (13.4%) and elevation of antral floor was 23 cases (12.3%).

And the first molar presented the most frequent involvement of antral floor as 47 cases (57.3%).

5. In 156 specialized Orthopantomograms, 101 cases (49.0%) presented apparent increased radiopacity and 72 cases (35.0%) showed suspicious increased radiopacity in comparison with Waters' view.

In 187 standard films, 47 cases (25.1%) presented apparent increased radiopacity and 53 cases (28.4%) showed suspicious increased radiopacity in comparison with Waters' views.

## I. 서 론

상악동에 자주 발생하는 상악동염은 감기를 포함한 많은 상기도감염, 외상 및 알레르기등의 비성원인과 급성치근단농양, 만성치근단감염, 중증의 치주염 또는 구강상악동누공등의 치성원인에 의하여 발생될 수 있다.

1976년 Alberti<sup>3)</sup>는 인구의 10%정도는 코와 부비강에 관련된 알레르기증상이 있다고 하였으며, Killey와 Kay(1975)<sup>21)</sup>은 상악동에 발생하는 질환중 10%, Gerrie(1935)<sup>16)</sup>는 20%, Austin과 Hempstead(1939)<sup>5)</sup>는 22.5% 그리고 Stafne(1985)<sup>39)</sup>은 15~75%가 치성으로 발생된다고 보고하였다.

상악동염의 진단방법으로는 환자의 병력검사, 방사선사진촬영, 상악동투시법, 전비경검사법 및 비경검사를 통한 생검등이 있다.

치의학분야에서 상악동염의 진단은 일반적으로 병력검사와 방사선사진촬영을 이용하고 있으며, 방사선사진촬영법에는 구외촬영법과 구내촬영법이 있다. 구외촬영법으로는 Waters촬영법, 파노라마촬영법 및 단층촬영법이 있으며, 구내촬영법으로는 구내표준촬영법과 교합촬영법이 있다.

상악동염의 진단에는 일반적으로는 Waters 촬영법이 널리 이용되어 왔다. 그러나 Waters촬영사진은 상악동내의 혼탁상이나 점막의 비후상을 관찰하는데는 좋으나, 상악동저에 발생한 병변을 관찰하는데는 해부학적 구조의 중첩때문에 진단에 어려움이 있다. 따라서 상악동저에 발생한 낭종, 이물질 및 상악동벽의 골파괴상을 관찰하는데는 파노라마촬영법을 이용하는 것이 좋다.

상악동염에 관하여 1962년 Vuorine<sup>40)</sup>과 Axelsson

(1970)<sup>7)</sup>, Mcneil (1963)<sup>26)</sup>, Illum(1972)<sup>20)</sup> 등은 상악동진단방법과 방사선학적소견을 비교 연구하였다. 한편 Lyon(1973)<sup>25)</sup>은 상악동질환에서 Waters촬영사진과 함께 파노라마촬영사진의 진단 가치에 관한 연구를 하였고, Ohba(1976, 1985)<sup>29,31)</sup>는 Waters촬영법과 파노라마촬영법을 비교연구하였으며, Poyton(1982)<sup>34)</sup>은 Waters촬영사진에서 상악동 점막의 비후형태를 4가지로 분류하였다.

국내에서는 최(1981)<sup>2)</sup>의 상악동염에 관한 방사선학적 연구가 있었으며, 고(1982)<sup>1)</sup>는 Orthopantomograph를 이용하여 상악동에 발생한 점액저류낭종에 관한 연구를 하였다.

본 저자는 특수촬영법을 도입한 상악 중심의 Orthopantomograph를 이용하여 정상인 상악동에 관한 연구(1985)를 하였던바, 상하악골 중심의 Orthopantomograph에 비해 상악동에 관하여 더 유용한 정보를 얻을 수 있었다. 또한 이를 Waters촬영법과 병용함으로써 상악동에 발생한 병변을 진단하는데 많은 도움을 줄 수 있을것으로 사료되어, 이를 실제 임상환자에게 적용시켜 그 유용성을 비교평가하고, 더불어 구내표준필름을 촬영하여 상악동염과 치아와의 관계를 관찰하고자 하였다.

## II. 연구자료 및 방법

### 1. 연구자료

1985년 1월부터 1987년 12월까지 전북대학교 병원 치과방사선과에 내원한 환자중, 과거 상악동 병력이 있거나 임상적으로 상악동염이 의심되는 환자 그리고 상악구치부 표준필름상에서 치성 상악동염이 의

심되는 환자에 대하여 각각 Waters촬영사진, 특수 촬영법을 도입한 상악동 중심의 Orthopantomogram, 그리고 상악구치부 표준필름을 촬영하였으며, 이중상악동염으로 진단된 156명을 대상으로 하였다.

환자의 병력과 방사선사진에서 상악동수술을 받았거나 외상의 병력이 있는 경우, 낭종이나 종양에 의하여 이차적으로 감염된 경우, 점액저류낭종 및 polyp 등은 제외하였다.

환자의 연령별, 성별 분포는 다음과 같다(Table 1 참조).

**Table 1.** Distribution of patients by age and sex.

Age group	Sex		Total	Percent
	M	F		
0 - 10	2	2	4	2.6
11 - 20	5	1	6	3.8
21 - 30	15	5	20	12.8
31 - 40	21	9	30	19.2
41 - 50	19	15	34	21.8
51 - 60	23	18	41	26.3
61 - 70	8	10	18	11.6
71 - 80	1	2	3	1.9
Total	94	62	156	100.0

## 2. 연구방법

### 1) X선사진 촬영

#### (1) Orthopantomogram촬영

X선촬영장치로는 Orthopantomograph-5(Simens사)를 사용하였고, 환자의 이부전면이 light chin plate의 "B" line에 오도록 위치시키고, 시상정중면이 이지주의 중심선에 놓이게 하였으며, 하악하연은 이지주로부터 좌우 각각 등거리로 위치하도록 하여, 안이평면이 상평면과 평행한 상태에서 촬영하였다. 촬영조건은 관전압 85kVp, 관전류 15mA, 노출시

간 15초이고, 이중증감지가 부착된 metal cassette에 6"×12" Fuji X선 필름을 넣고 2.7mm Aluminum filter를 사용하였다.

#### (2) Waters사진촬영

X선촬영장치로는 Pleoplos 4S(Simens사)를 사용하였고, 환자의 시상정중면을 필름면에 수직으로 위치시키고, 환자의 이부를 올려 안이평면이 필름면과 약37°를 유지하도록 하였다. X선의 중심선은 필름면에 직각으로 시상정중면의 중앙부위에서 상악동수준으로 조사하고, 촬영조건은 관전압 85kVp, 관전류 300mA, 노출시간 0.1초이고, 이중증감지가 부착된 metal cassette에 10"×12" Fuji X선필름을 사용하였다.

#### (3) 구내표준필름촬영

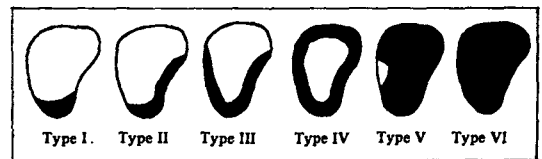
X선촬영장치로는 General Electric사 제품을 사용하였으며, 구내촬영법은 이등분촬영법을 이용하였고, 촬영조건은 관전압 70kVp, 관전류 15mA, 노출시간 15~18impulses이었으며, Kodak Ektaspeed 필름을 사용하였다.

촬영된 필름은 본 대학 방사선과에서 통법에 따라 암실조작하였고, X선필름은 illuminator상에서 다음과 같은 사항을 관찰하였다.

## 2) 관찰내용

#### (1) 점막비후의 형태적 분류

Waters촬영사진에서 점막비후의 형태를 다음과 같이 여섯가지 형으로 분류하였다(Fig. 1 참조).



**Fig. 1.** Types of mucosal thickening.

Type I : 상악동저 부위의 점막이 비후된 경우.

Type II : 상악동저와 측벽부위의 점막이 비후된 경우.

Type III : 상악동저, 측벽 및 내벽부위의 점막이 비후된 경우.

Type IV : 상악동 전내벽을 따라 균일하게 점막이 비후된 경우.

Type V : 상악동 소공부를 제외한 전상악동의 점막이 비후된 경우.

Type VI : 전반적으로 방사선불투과성이 증가된 경우.

(2) 골벽변화의 분류

Waters촬영사진에서 다음과 같이 여섯가지 형으로 분류하였다.

A : 상악동 측벽이 얇아진 경우.

B : 상악동 측벽이 두꺼워진 경우.

C : 상악동벽이 불명료해진 경우.

D : A와C.

E : B와C.

(3) 점막비후와 골벽변화와의 관계

Waters촬영사진에서 점막비후의 형태적 분류에 따른 골벽변화와의 관계를 관찰하였으며, 점액낭종, Polyp, 그리고 air-fluid level은 따로 분류하였다.

(4) 환자의 주소와 점막비후와의 관계

환자의 병력부를 중심으로 주소를 다음과 같이 분류하였으며, 각 주소에 따른 점막비후와의 관계를 관찰하였다.

A : 동통 B : 종창 C : 배농 C : 비루 D : 비폐색 F : 치아동요 G : 불편감 H : 두통 I : 구강상악동누공 J : 온도 변화에 민감한 경우.

(5) 상악동저의 병적상태

구내표준필름상에서 상악동저의 병적상태를 다음과 같이 분류하였다.

① 상악동저의 무변화 ② 상악동저 점막의 국소적인 비후화 ③ "Halo"상 ④ 불명료한 상악동저벽 ⑤ 상악동저의 거상 ⑥ 구강상악동누공

(6) Orthopantomogram과 구내표준필름의 진단가치

Waters촬영사진에서 점막비후로 진단된 상악동염 환자에게서 상악동 중심으로 촬영한 Orthopantomogram과 구내표준필름을 이용하여 상악동의 병적상을 다음과 같이 분류하였다.

①+ : 방사선불투과성의 증가를 뚜렷이 인정할 수 있는 경우.

②± : 방사선불투과성의 증가가 의심되는 경우.

③- : 방사선불투과성의 증가를 인정할 수 없는 경우.

### III. 연구 성적

환자의 연령별 분포는 50대 26.3%, 40대 21.8%, 30대 19.2%순이었고, 성별분포는 남자가 94명(60.0%), 여자가 62명(40.0%)으로 남녀비율은 1.5 : 1이었다.

#### 1. 점막 비후의 형태적 분류

총 312개의 상악동 중에서 점막비후를 나타낸 경우가 206례이었고, 이 중 Type VI가 69례(33.5%)로 가장 많은 분포를 보였으며, Type V가 66례(32.0%), Type I이 31례(15.0%)이었다.

점막비후외에 점액저류낭종인 경우가 9례, polyp을 형성한 경우가 5례, air-fluid level을 나타낸 경우가 7례이었다(Table 3 참조).

#### 2. 골벽변화의 분류

골벽변화를 보인 128례 중 Type C가 55례(43.0%), Type E가 26례(20.3%), Type B가 20례(15.6%)이었다(Table 2 참조).

#### 3. 점막비후와 골벽변화와의 관계

점막비후를 나타낸 206례 중 골벽변화를 보인 경우가 128례(62.1%)이었으며, 골벽변화 중 Type VI이

Table 2. Types of bony wall change

Type	Number	Percent
A	19	14.8
B	20	15.6
C	55	43.0
D	8	6.3
E	26	20.3
Total	128	100.0

**Table 3.** Types of mucosal thickening and bony wall change.

Type	Number (%)	Bony wall change	
		Absent (%)	Present (%)
I	31 (15.0)	22 (28.2)	9 ( 7.0)
II	11 ( 5.3)	1 ( 1.2)	10 ( 7.8)
III	9 ( 4.4)	5 ( 6.4)	4 ( 3.1)
IV	20 ( 9.8)	7 ( 9.0)	13 (10.3)
V	66 (32.0)	24 (30.8)	42 (32.8)
VI	69 (33.5)	19 (24.4)	50 (39.0)
Total	206 (100.0)	78 (100.0)	128 (100.0)

Mucous retention cyst: 9 Polyp: 5  
Air-fluid level: 7

50례(39.0%), Type V가 42례(32.8%), Type IV가 13례(10.3%)이었다(Table 3 참조).

#### 4. 환자의 주소와 점막비후와의 관계

148명의 환자중 주소가 동통인 경우가 71례(48.0%)이었으며, 이중 간헐적인 둔통을 호소한 경우가 20례(13.5%)이었고, 동통인 경우 가장 많은 점막비후를 나타낸것이 Type V로 35례(38.5%)이었다.

종창을 호소한 경우는 19례(12.8%)이었으며, 이중 가장 많은 점막비후를 나타낸 것이 Type VI로 16례(64.0%)를 보였다(Table 4 참조).

#### 5. 상악동저의 병적상태

187매의 구내표준필름에서 상악동저의 변화를 관찰할 수 없었던 경우가 105례(56.1%), 불명료한 상악동저를 나타낸 경우가 25례(13.4%), 상악동저의

**Table 4.** Types of chief complaints and mucosal thickening.

Types of chief complaints	Numbers (%)	Types of mucosal thickening					
		I	II	III	IV	V	VI
A. Pain	71 ( 48.0)						
1. intermittent dull pain	20 ( 13.5)	5	2	1	5	9	4
2. intermittent sharp pain	17 ( 11.5)	0	1	0	0	9	10
3. continuous dull pain	16 ( 10.8)	5	1	2	2	8	4
4. continuous sharp pain	18 ( 12.2)	3	0	0	3	9	8
B. Swelling	19 ( 12.8)	3	1	1	2	2	16
C. Pus discharge	4 ( 2.7)	1	0	0	1	2	2
D. Nasal discharge	4 ( 2.7)	1	0	0	1	1	4
E. Nasal obstruction	4 ( 2.7)	0	0	1	2	2	0
F. Tooth mobility	9 ( 6.1)	0	0	0	2	8	3
G. Discomfort	18 ( 12.2)	6	4	1	1	7	4
H. Headache	12 ( 8.1)	3	2	1	0	3	8
I. Oroantral fistula	3 ( 2.0)	0	0	0	0	1	3
J. Hypersensitive to thermal change	4 ( 2.7)	2	0	0	0	3	0
Total	148 (100.0)	29	11	7	19	64	66

**Table 5.** Pathologic changes of antral floor

Pathologic change	Number (%)	Involved tooth		
		2nd P.M.	1st M.	2nd M.
No demonstrable change	105 ( 56.1)			
Mucositis	10 ( 5.3)	2	5	3
"Halo" appearance	16 ( 8.6)	0	9	7
Indistinct antral floor	25 ( 13.4)	2	17	6
Elevation of antral floor	23 ( 12.3)	4	11	8
Oroantral fistula	8 ( 4.3)	0	5	3
<b>Total</b>	<b>187 (100.0)</b>	<b>8</b>	<b>47</b>	<b>27</b>

P.M.: Premolar

M.: Molar

**Table 6.** Total amount of agreement in the diagnosis of maxillary sinusitis at specialized panoramic views and standard films.

Degree	Panoramic view Number (%)	Standard view Number (%)
+	101 (49.0)	47 (25.1)
±	72 (35.0)	53 (28.4)
-	33 (16.0)	87 (46.5)
<b>Total</b>	<b>206 (100)</b>	<b>187 (100)</b>

거상을 보인 경우가 23례(12.3%)이었고 상악동저의 변화를 나타낸 치아중에서 상악제1대구치가 82례중 47례(57.3%), 상악제2대구치가 27례(32.9%)를 보였다(Table 5 참조).

#### 6. Orthopantomogram과 구내표준필름의 진단가치

Othopantomogram에서 상악동의 방사선불투과성의 증가를 뚜렷이 관찰할 수 있었던 경우가 206례중

101례(49.0%), 의심되는 경우가 72례(35.0%), 인정할 수 없었던 경우가 33례(16.0%)를 나타내었다.

구내표준필름에서 상악동의 방사선불투과성의 증가를 뚜렷이 관찰할 수 있었던 경우가 47례(25.1%), 의심되는 경우가 53례(28.4%), 인정할 수 없었던 경우가 87례(46.5%)를 나타내었다(Table 6 참조).

#### IV. 총괄 및 고안

상악동염은 철저한 병력조사, 임상적검사 및 적절한 방사선학적검사를 통하여 비교적 정확한 진단을 내릴수 있다. 상악동염을 진단하기 위한 진단방법중 방사선학적검사는 필수적이며, 이러한 방사선학적 검사로는 일반적으로 Waters촬영사진이 이용되어왔다. 그러나 치아와 관련된 치성상악동염의 진단에는 파노라마촬영사진, 교합촬영사진 그리고 구내표준 필름을 병용함으로써 더 많은 정보를 얻을 수 있다.

##### 1. 점막비후의 형태적 분류

정상적인 상악동 점막의 두께는 1mm내외이며, 염증성자극에 의하여 10~15배까지 증가할 수 있

고<sup>41)</sup>, 상악동 전체를 채울수도 있다.

방사선사진에서 상악동의 크기, 형태 및 상악동의 내부구조는 다양하게 나타나며, 정상상악동의 X선 사진상도 병적인 상태를 보이는 경우가 있다. 또한 상악동내의 연조직이 염증성인지 낭종인지 종양성인지를 정확히 진단하기는 어려우며, 일반적으로 그 형태와 분포에 의하여 분류할 수 있다.<sup>43)</sup>

1976년 Noyek<sup>27)</sup>는 Caldwell-Luc operation 후 방사선사진에서 1/3정도가 방사선불투과상을 보인다고 하였다. 이러한 방사선불투과상은 남아있는 점막의 상태, 재생장, 위축 또는 비대에 따라 다르며, 섬유화에 의해 상악동내의 공기를 함유한 부분이 감소되거나 폐쇄될 수 있다. 그 결과 상악동의 부분적 또는 전체적인 방사선불투과성을 나타낼수 있다. 따라서 상악동의 혼탁상만으로 상악동염으로 진단해서는 안된다. 또한 Fascenelli(1969)<sup>15)</sup>는 임상적 증상이 없는 411명중 1mm~2mm의 점막비후를 나타낸 경우가 28명(6.8%), 2mm~5mm의 점막비후를 보인 경우가 20명(4.9%), 5mm이상의 점막비후를 나타낸 경우가 22명(5.3%)으로 총 70명(17.0%)이 점막비후를 나타낸것으로 보고하였다. 한편 Poyton(1972)<sup>34)</sup>은 상악동 점막비후의 형태를 4가지로 분류하였으며, 최(1981)<sup>2)</sup>는 8가지로 세분하고, 점막비후중 상악동 전내벽을 따라 균일하게 비후된 경우가 36.3%, 전반적으로 방사선불투과성이 증가된 경우가 13.3%로 보고하였다.

본 연구에서는 Poyton의 4가지 분류외에 2가지 형태를 더 관찰할 수 있었으며, 전반적인 방사선불투과성이 증가된 경우가 206례중 69례(33.5%), 상악동 소공부를 제외한 정상상악동의 점막이 비후된 경우가 66례(32.0%)로 대체적으로 상악동점막이 상당히 비후된 경향을 보였다.

상악동점막의 비후상을 관찰할 수 있었던 206례외에도 점액저류낭종이 9례, polyp으로 인정된 경우가 5례, air-fluid level을 나타낸 경우가 7례이었다.

## 2. 골벽변화의 형태적 분류

방사선사진에서 정상상악동의 골벽은 명료한 가느 백선으로 나타나며, 대부분의 골변화는 충혈과 조직의 산성증에 의해 탈회됨으로써 일어난다. 따라서 탈회화가 진행되면 백선이 불명료해지고, 골이

파괴될 수 있으며, 골수염을 유발할 수도 있다.<sup>27)</sup>

1963년 Worth<sup>42)</sup>는 상악동의 급성화농으로 인해 골벽의 탈회화와 국소적인 골염 및 골파괴를 야기할 수 있으며, 만성골염인 경우 골경화와 함께 피질골이 두꺼워지고 골벽이 불명료해진다고 하였다. 한편 Stafne(1985)<sup>39)</sup>은 만성상악동염인 경우 점막의 비후와 골경화를 나타낸다고 하였으며, 일단 골경화가 일어나면 염증이 소실된 후에도 골경화는 그대로 남는다고 하였다. 그러나 급성상악동염은 병력조사와 전신검사를 통하여 진단할 수 있으며, 방사선사진에서 골벽변화는 병소발생후 처음 수일내에는 관찰되지 않는다.

1981년 최<sup>2)</sup>는 상악동염환자에게서 골벽변화를 나타낸 경우를 36.0%로 보고하였다.본 연구에서는 총 206례중 128례(60.0%)에서 골벽변화를 보였다.

## 3. 점막비후와 골벽변화와의 관계

1981년 최<sup>2)</sup>는 오래 진행된 염증일수록 골벽변화를 많이 나타낸다고 보고하였다.

본 연구에서는 점막비후를 나타낸 총 206례중 128례(60.0%)에서 골벽변화를 보였으며, Type VI가 69례중 50례(39.0%)의 골벽변화를 나타내었고, Type V가 66례중 42례(32.8%)에서 골벽변화를 보여, 염증이 증가됨에 따라 골벽변화도 증가되는 경향을 보였다. 이는 대부분의 선학들의 연구결과와 유사하였다.

## 4. 환자의 주소와 점막비후와의 관계

1950년 Hinde는 비루, 두통 그리고 중비도에서 점액농이 나올때는 방사선사진에서 점막이 비후되기보다는 전반적으로 상악동의 불투과성이 증가되는 경우가 많다고 보고하였다(Axelsson<sup>6)</sup>에서 인용) 한편 Axelsson(1972)<sup>8)</sup>, 최(1981)<sup>2)</sup>는 동통과 중창은 방사선학적 양상과 특별한 상관관계가 없는것으로 보고하였다.

본 연구에서는 동통이 148례중 71례(48.0%), 중창이 19례(12.8%), 불편감이 18례(12.2%)이었으며, 동통을 호소한 경우 가장 많은 점막비후를 나타낸것이 Type V이었고, 중창인 경우 Type VI가 가장 많은 분포를 나타내었으며, 환자의 주소와 점막비후와는 특별한 상관관계가 없는것으로 사료된다.

## 5. 상악동저의 병적상태

상악동저와 치아와의 관계는 다양하며, 때때로 상악동저는 상악대구치 치근과 매우 근접되어 있고, 단지 치근을 둘러싸는 치조백선에 의해서만 상악동저가 분리되어 있는 경우도 있다.<sup>43)</sup> 따라서 치아 발거시 상악동저의 천공으로 구강상악동누공이 형성되거나, 파절치근편이 상악동내로 밀려 들어갈 수 있다. 일반적으로 상악제1대구치와 제2대구치가 상악동저와 가장 근접되어 있어, 상악대구치의 감염은 상악동염을 유발할 수 있으며, 치성감염중 치근단농양이 가장 빈번한 원인이 된다.

때때로 방사선사진에서 촬영법과 상의중첩에 의해 인접치근과 상악동저와의 관계를 정확히 관찰할 수 없다. 이러한 경우 구내표준필름으로 치근단병소와 상악동저의 상태를 잘 관찰할 수 있으며, 병소가 커진 경우에는 교합촬영사진과 파노라마촬영사진을 추가하여 관찰하여야 한다.

치수 또는 치주질환의 산물이 상악동점막에 도달하면, 실제 부위와 크기는 다양하지만 국소적인 점막의 비후가 일어난다. 치주질환은 때때로 깊은 골낭을 형성하고, 골막부위에서 새로운 골의 얇은 층을 형성하여, 방사선사진에서 "Halo"상을 나타내며, 이환된 치아의 치수생활력은 양성반응을 보일 수 있다.<sup>43)</sup>

1970년 Lee<sup>23)</sup>는 상악동내로 밀려 들어간 43례의 치근중, 상악제1대구치가 26례(76%), 상악제2대구치가 5례(15%)로 보고하였으며, 최(1981)<sup>2)</sup>는 상악동염의 원인치료 상악제1대구치가 총154례중 91례(61.0%)로 보고하였다.

본 연구에서는 상악동저의 변화를 나타낸 82례중에서 상악제1대구치가 47례(57.3%)로 가장 많은 분포를 보였으며, 이는 선학들의 보고와 일치하였다.

## 6. Orthopantomogram과 구내표준필름의 진단가치

Orthopantomogram을 이용한 상악동에 관한 연구는 다양하며, 1973년 Lyon<sup>25)</sup>은 상악동의 방사선불투과성을 진단하는데 Waters촬영법과 함께 파노라마 촬영법이 유용하다고 하였으며, Ohba(1975,

1976, 1985)<sup>29,30,31)</sup>는 Waters촬영법은 일반적인 상악동의 혼탁상이나 점막비후, 골벽변화등을 진단하는데는 좋으나, 점액저류낭종, 슬후성낭종 그리고 상악에 발생한 암종을 진단하는데는 파노라마촬영법이 우수하다고 하였다. 또한 Waters촬영사진상과 파노라마촬영사진상의 차이는 상악동에 조사되는 X선 중심선의 방향과 파노라마 고유의 상의 왜곡에 기인한다고 보고하였다.

1981년 최<sup>2)</sup>는 Waters촬영사진에서 점막비후를 나타낸 경우, 일반적인 상악악골 중심의 Orthopantomogram에서는 70.3%가 상악동염이 의심되었다고 보고하였다.

본 연구에서는 특수촬영법을 도입한 상악동 중심의 Orthopantomogram에서 방사선불투과성의 증가를 확실히 인정할 수 있었던 경우가 206례중 101례(49.0%)이었고, 방사선불투과성의 증가를 의심할 수 있었던 경우는 72례(35.0%)이었다. 따라서 84.0%에서 상악동염을 의심할 수 있어, 상악동 중심의 Orthopantomogram은 상악동염의 진단에 매우 유용한 것으로 사료된다.

또한 187매의 구내표준필름에서 상악동의 방사선 불투과성을 확실히 인정할 수 있었던 경우가 47례(25.1%), 의심되는 경우가 53례(28.4%), 인정할 수 없었던 경우가 87례(46.5%)를 나타내어, 53.5%에서 상악동염을 의심할 수 있었다. 따라서 구내표준필름만으로는 상악동염을 정확히 진단하기는 어려우며, 초진시 구내표준필름에서 상악동염이 의심되는 경우, 파노라마촬영법과 Waters촬영법을 병용함으로써 상악동염에 관한 더 많은 정보를 얻을 수 있을 것으로 사료된다.

## V. 결 론

저자는 전북대학교 병원 치과방사선과에 내원한 환자중, 과거 상악동병력이 있거나, 임상적으로 상악동염이 의심되는 환자 그리고 상악구치부 표준필름에서 치성상악동염이 의심되는 환자에 대하여 각각 Waters촬영사진과 상악동 중심의 Orthopantomogram 그리고 상악구치부 구내표준필름을 촬영하여, 이중 상악동염으로 진단된 156명을 대상으로 다음과 같은 결론을 얻었다.

1. 312개의 상악동중 점막비후를 나타낸 경우가



206례(66.0%)이었고, 이중 전반적인 방사선불투과성이 증가된 경우가 69례(33.5%), 상악동소공부를 제외한 전상악동의 점막이 비후된 경우가 66례(32.0%), 상악동저부위의 점막이 비후된 경우가 31례(15.0%)이었다.

2. 점막비후를 나타낸 206례중 128례(62.1%)에서 골벽변화를 보였으며, 골벽변화중 불명료한 백선을 나타낸 경우가 55례(43.0%), 상악동측벽이 두꺼워지고 불명료한 백선을 보인 경우가 26례(20.3%), 상악동측벽이 두꺼워진 경우가 20례(20.3%)이었다.

3. 여섯가지 상악동 점막비후 양상중 전반적인 방사선불투과성이 증가된 경우 50례(39.0%)로 가장 많은 골벽변화를 나타내었으며, 상악동소공부를 제외한 전상악동의 점막이 비후된 경우 42례(32.8%)에서 골벽변화를 보였다. 따라서 대체적으로 염증이 심할수록 골벽변화도 증가하는 경향을 나타내었다.

4. 148명의 환자중 주소는 동통이 71례(48.0%), 종창이 19례(12.8%), 불편감이 18례(12.2%)이었으며, 동통을 호소한 환자중 상악동소공부를 제외한 전상악동의 점막이 비후된 경우가 35례(38.5%)이었고, 종창을 호소한 환자중 전반적인 방사선불투과성이 증가된 경우가 16례(64.0%)로 가장 많았다.

5. 상악동저의 변화중 불명료한 상악동저벽이 25례(13.4%), 상악동저벽이 거상된 경우가 23례(12.3%)이었으며, 상악동저의 변화를 나타낸 치아중에서 상악제1대구치가 82례중 47례(57.3%), 상악제2대구치가 27례(32.9%)이었다.

6. 상악동 중심의 Orthopantomogram에서 방사선불투과성을 뚜렷이 인정할 수 있었던 경우가 총 206례중 101례(49.0%), 의심되는 경우가 72례(35.0%)를 나타내어 총 84.0%에서 상악동염을 의심할 수 있었다.

구내표준필름에서는 방사선불투과성을 뚜렷이 인정할 수 있었던 경우가 187례중 47례(25.1%), 의심스러운 경우가 53례(28.4%)로 총 53.5%에서 상악동염을 의심할 수 있었다.

## REFERENCES

1. 高鋼, 安洞珪: 上顎洞에 發生한 良性粘膿性囊腫에 關한 放射線學의 研究. 大韓顎顏面放射線學會誌, 12: 7-13, 1982.
2. 崔珣哲: 上顎洞炎의 放射線學의 研究. 大韓顎顏面放射線學會誌, 11: 367-375, 1981.
3. Alberti, P.W.: Inflammatory disease of the maxillary sinus and its complications. *Otolaryngol., Clin. N. Am.*, 9(1): 153-161, 1976.
4. Allard, R.H.B., Van der Kwast, W.A.M. and Van der Waal, I.: Mucosal antral cysts: review of the literature and report of a radiographic survey. *Oral Surg.*, 51:2-9, 1981.
5. Austin, L.T. and Hempstead, B.E.: Dental roentgenographic evidence of infection of the maxillary sinus. *J.A.D.A.*, 26:1849-1858, 1939.
6. Axelsson, A. and Chidekel, N.: Symptomatology and bacteriology correlated to radiological findings in acute maxillary sinusitis. *Acta Otolaryngol.*, 74:118-122, 1972.
7. Axelsson, A., Grebelius, N., Chidekel, N. and Jensen, C.: The correlation between the radiological examination and the irrigation findings in maxillary sinusitis. *Acta Otolaryngol.*, 69:302-306, 1970.
8. Bauer, W.H.: Maxillary sinusitis of dental origins. *A.J. Pathol.*, 29:133-151, 1943.
9. Bhaskar, S.N., Bolden, T.E. and Weinmann, J.P.: Pathogenesis of mucocoeles. *J.D. Res.*, 35(6):803-874, 1956.
10. Blaschke, D.D. and Brady, F.A.: The maxillary antrolith. *Oral Surg.*, 48(2):187-189, 1979.
11. Casamassimo, P.S. and Lilly, G.E.: Mucosal cysts of the maxillary sinus: a clinical and radiographic study. *Oral Surg.*, 50:282-286, 1980.
12. Chaudhry, A.P., Gorlin, R.J. and Mosser, D.G.: Carcinoma of the antrum: a clinical and histopathologic study. *Oral Surg.*, 13: 269-281, 1960.

13. Dayal, V.S. and Noyek, A.M.: Management of odontogenic maxillary sinus disease. *Otolaryngol., Clin. N. Am.*, 90:213-222, 1976.
14. Ennis, R.M. and Batson, O.: Variations of the maxillary sinus as seen in the roentgenogram. *J.A.D.A.*, 23, 1936.
15. Fascenelli, M.F.: Maxillary sinus abnormalities. *Arch Otolaryngol.*, 90:190-193, 1969.
16. Gerrie, J.W.: The floor of the maxillary antrum. *J.A.D.A.*, 22(5):731-748, 1935.
17. Grossman, C.J.W. and Waltz, M.H.D.: Non-secreting cysts of the maxillary sinuses with special reference to the roentgen aspects and diagnosis of the large types. *Am. J. Roent.*, 52(2):136-144, 1944.
18. Hardy, G.: Benign cysts of the antrum. *Rhin. & Laryngol.*, 48:649-657, 1939.
19. Horton, P.S. and Sippy, F.H., Kerber, P.E. and Paule, C.L.: Analysis of interpretations of full-mouth and panoramic surveys. *Oral Surg.*, 44(3):468-475, 1977.
20. Illum, P., Jeppesen, F. and Langebaek, E.: X-ray examinations and sinuscopy in maxillary sinus disease. *Acta Otolaryngol.*, 74: 287-292, 1972.
21. Killey, H.C. and Kay, L.W.: The maxillary sinus and its dental implications. Bristol, John Wright & Sons, Ltd., pp. 71-80, 1975.
22. Kwapis, B.W. and Whitten, J.B.: Mucosal cysts of the maxillary sinus. *J. Oral Surg.*, 29:561-566, 1971.
23. Lee, F.M.S.: The displaced root in the maxillary sinus. *Oral Surg.*, 29:491-504, 1970.
24. Lilly, G.E., Cutcher, J.L. and Steiner, M.: Spherical shadows within the maxillary antrum. *J. Oral Med.*, 23(1):19-21, 1968.
25. Lyon, H.E.: Reliability of panoramic radiography in the diagnosis of maxillary sinus pathosis. *Oral Surg.*, 35(10):124-128, 1973.
26. Mcneil, R.A.: Comparison of the findings on transillumination, X-ray and lavage of the maxillary sinus. *J. Laryngol.*, 77:1009-1013, 1963.
27. Noyek, A.M. and Zizmor, J.: Radiology of the maxillary sinus after Caldwell-Luc surgery. *Otolaryngol., Clin. N. Am.*, 9(1): 135-151, 1976.
28. Ohba, T. and Katayama, H.: Comparison of orthopantomography with conventional periapical dental radiography. *Oral Surg.*, 34:524-530, 1972.
29. Ohba, T. and Katayama, H.: Comparison of panoramic radiography and Waters' projection in the diagnosis of maxillary sinus disease. *Oral Surg.*, 42:534-538, 1976.
30. Ohba, T. and Katayama, H.: Panoramic roentgen anatomy of the maxillary sinus. *Oral Surg.*, 39:658-664, 1975.
31. Ohba, T., Yang, R., Chen, C., Ogawa, Y. and Katayama, H.: Experimental explanation of maxillary sinus radiopacity as seen by Waters' and panoramic projections. *Dentomaxillofac. Radiol.*, 14:133-136, 1985.
32. Peter van Nostrand, A.W. and Goodman, W.S.: Pathologic aspects of mucosal lesions of the maxillary sinus. *Otolaryngol., Clin. N.Am.*, 9(1):21-34, 1976.
33. Powell, R.N.: Periodontal and the maxillary sinus. *Oral Surg.*, 19:24-27, 1965.
34. Poyton, H.G.: *Oral radiology*, 1st ed., London, Williams & Wilkins, pp. 329-343, 1982.
35. Sakai, S., Shigematzu, Y. and Fuchihata, H.: Diagnosis and TNM classification of maxil-

- lary sinus carcinoma. *Acta Otolaryngol.*, 74:123-129, 1972.
36. Schuknecht, H.T. and Lindsay, J.R.: Benign cysts of the paranasal sinuses. *Arch. Otolaryngol.*, 49:609-630, 1949.
  37. Selden, H.S.: The interrelationship between the maxillary sinus and endodontics. *Oral Surg.*, 38:623-629, 1974.
  38. Selden, H.S. and August, D.S.: Maxillary sinus involvement: an endodontic complication. *Oral Surg.*, 30:117-122, 1970.
  39. Stafne, E.C.: *Oral roentgenographic diagnosis*, 5th ed., Philadelphia, Saunders Co., pp. 111-124, 1985.
  40. Vuorinen, P., Kauppila, A. and Pulkkinen, K.: Comparison of results of roentgen examination and puncture and irrigation of the maxillary sinus. *J. Laryngol.*, 76:359-364, 1962.
  41. Waite, D.E.: Maxillary sinus. *Dent. Clin. N. Am.*, 15(2):349-368, 1971.
  42. Worth, H.M.: *Principles and practice of oral radiographic interpretations*. Chicago, Year Book Medical Publishers, pp. 42-55, 1963.
  43. Worth, H.M. and Stoneman, D.W.: Radiographic interpretation of antral mucosal changes due to localized dental infection. *J. Canad. Dent. Assn.*, 3:111-116, 1972.
  44. Yanagisawa, E. and Smith, H.W.: Radiology of the normal maxillary sinus and related structures. *Otolaryngol., Clin. N. Am.*, 9(1):55-81, 1976.