

악골에 발생한 치성각화낭종의 임상 및 방사선학적 연구

연세대학교 치과대학 치과방사선학교실

최종호 · 박창서

I. 서 론

Philipsen¹⁾은 어떤 낭종의 유형에 관계없이 상피 세포에 각화를 나타내는 모든 낭종을 치성각화낭종이라고 최초로 명명하였다. 이 낭종은 rete pegs가 없는 일정한 얇은 중층편평상피의 내벽을 가지며 기저세포는 드물게는 입방형도 있으나 보통 원주형이며 상피표면에는 착각화증 또는 정각화증의 소견을 보인다.^{2,3,24)}

치성각화낭종의 병리조직학적 연구에서 Browne⁴⁾는 104명의 환자에서 발생한 139예를 보고하였는데 수반낭종을 특성에 따라 분류하였으며 각화되는 현상을 전암성으로 될 수 있다고 유추하였다. Donoff⁵⁾등은 치성각화낭종의 성장은 면역학적 및 생물학적으로 고찰해 볼때 낭종벽에서 활성화된 교원효소로 인하여 성장된다고 주장하였다. Eversole⁶⁾등은 70예의 증례를 분석하고 치성각화낭종의 기전을 보고하였다. Brannon⁷⁾은 312예의 증례를 분석한 결과 단독 치성각화낭종은 다른 형태의 낭종에 비하여 재발율이 높으며 특히 악골내 다발성으로 발생하는 치성각화낭종은 7.1%라고 보고하였다. Wright⁸⁾등은 60예의 치성각화낭종을 조직학적 유형에 따라 비교·연구하였으며 Anneroth⁹⁾등은 치성각화낭종과 각화를 일으키는 치성종양에 관한 연구를 하였다.

치성각화낭종의 임상 및 방사선학적 연구로서 Brannon⁷⁾은 방사선학적 유형에 따라 치성각화낭종을 여포형 (follicular type), 원기형 (primordial type),

측방치주형 (lateral periodontal type), 구상상악형 (globulomaxillary type) 등으로 분류하였고, Chuong¹⁰⁾등은 치성각화낭종의 빈번한 재발율로 인하여 주기적인 방사선학적 관찰이 필요하다고 하였다. 국내에서도 김²⁰⁾등은 치성각화낭종의 재발성과 방사선학적 소견을 보고하였다.

치성각화낭종의 발생빈도는 모든 악골낭종의 7.8%, 여포성낭종의 8.5%, 치근낭종의 0.9%, 원기성낭종의 45%를 차지하며²⁰⁾ 치성각화낭종은 병리학적으로 소견에서 양성으로 보이나 임상 및 방사선학적 소견에서 매우 활동적이며 적극적인 파괴소견을 보이며 또한 빈번한 재발성 경향으로 인하여 수술에도 지속적인 검사가 요구된다.

본 연구의 목적은 선학들의 연구결과를 기초로 하여, 이와 같이 임상적 의의성이 큰 치성각화낭종을 연구조사함으로써 본 질환을 정확히 진단하고 또한 정확한 치료계획을 수립하는데 다소나마 도움을 주고자 함에 있다.

II. 연구대상 및 방법

가. 연구대상

1965년부터 1986년까지 연세대학교치과대학 부속 병원과 서울대학교치과대학 부속병원에서 병리학적으로 소견에서 치성각화낭종으로 진단된 2세에서 63세 사이의 남자 26명과 여자 21명의 환자 총 47명에서 발생한 57예의 치성각화낭종을 연구대상으로 하였다.

나. 연구방법

환자의 임상기록을 검토하여 임상적 소견 및 방사선학적 소견을 다음 각 사항에 따라서 분석하였다.

1. 임상적 소견

- 가) 연령별 성적 분포
- 나) 주소 분포

2. 방사선학적 소견

- 가) 발생부위 분포
- 나) 치근흡수 분포
- 다) 치아이동 분포
- 라) 병소변연 분포
- 마) 병소형태 분포
- 바) 낭종유형 분포

Ⅲ. 연구 성적

가. 임상적 소견

1. 연령별 성적 분포

본 질환은 2세에서부터 63세까지 관찰되었으며 10대와 20대의 연령층에서 25예(53.2%)가 관찰되었고 그 이후는 점차 감소하였다. 총 47명의 환자 중에서 남자가 26명, 여자가 21명으로 남녀간의 비율은 1.23 : 1 을 나타내어 남자에서 발생율이 다소 높았다(Table 1 참조).

Table 1. Sex distribution of age group.

Age Group	Male	Female	Number	Percentage
0 to 9	0	1	1	2.1
10 to 19	9	5	14	29.8
20 to 29	6	5	11	23.4
30 to 39	5	5	10	21.3
40 to 49	3	4	7	14.9
50 to 59	2	1	3	6.4
60 to 69	1	0	1	2.1
Total	26	21	47	100

2. 주소 분포

부종이 31예(65.9%), 배농이 7예(14.9%), 종창이 5예(10.6%), 동통 및 잔존치근이 각각 2예(4.3%)로 관찰되었다(Table 2 참조).

Table 2. Distribution of chief complaints.

Chief complaints	Number	Percentage
Swelling	31	65.9
Pus discharge	7	14.9
Unknown mass	5	10.6
Pain	2	4.3
Residual root	2	4.3
Total	47	100

나. 방사선학적 소견

1. 발생부위 분포

발생부위는 하악제 3 대구치 및 하악지부위, 하악제 및 하악지 부위가 각각 9예(15.8%), 하악제 3 대구치부위 7예(12.3%), 하악전치부위 6예(10.5%) 등의 순으로 관찰되었다(Table 3 참조).

2. 치근흡수 분포

병소부와 치아가 무관한 경우는 8예(14.0%), 병소부가 치아를 포함하여 치근흡수가 없는 경우는 29예(50.9%), 치근 흡미만이 흡수된 경우는 14예(24.6%), 치근 흡이상이 흡수된 경우는 6예(10.5%)로 관찰되었다(Table 4 참조).

3. 치아이동 분포

병소부가 치아를 포함하여 치아이동이 있는 경우가 20예(35.1%), 치아이동이 없는 경우가 29예(50.9%)이었다(Table 5 참조).

4. 병소변연 분포

병소변연의 형태는 부채꼴 모양이 30예(52.6%),

Table 3. Distribution of location.

Location	No. of keratocysts	Percent
Mandible		
Anterior	6	10.5
Cuspid	2	3.5
Premolars	4	7.0
First and second molars	4	7.0
Third molar	7	12.3
Third molar and ramus	9	15.8
Ramus	2	3.5
Body and/or ramus	9	15.8
Site unstated	0	0.0
	<u>43</u>	<u>75.4</u>
Maxilla		
Anterior	2	3.5
Cuspid	3	5.3
Premolars	4	7.0
First and second molars	4	7.0
Third molar	1	1.8
Posterior maxilla	0	0
Site unstated	0	0.0
	<u>14</u>	<u>24.6</u>
	<u>57</u>	<u>100</u>

Table 4. Distribution of root resorption.

Root Resorption	Number	Percent
0	8	14.0
-	29	50.9
+	14	24.6
++	6	10.5
Total	57	100

- 0 : Lesion not associated with adjacent teeth.
 - : Lesion not showing evidence of root resorption on involved teeth.
 + : Lesion showing evidence of root resorption less than 1/3 of involved root length.
 ++: Lesion showing evidence of root resorption more than 1/3 or involved root length.

평활한 모양이 27예(47.4%)로서 상호 유사한 비율을 나타내었다(Table 6 참조).

5. 병소형태 분포

단방성인 경우가 상악에서는 11예(19.3%), 하악

Table 5. Distribution of migration on the involved teeth.

Migration	Number	Percent
Non-involved tooth	8	14.0
Presence	20	35.1
Absence	29	50.9
Total	57	100

Table 6. Number and percentage by border type.

	Scalloped	Smooth
Maxilla	5(8.8%)	9(15.8%)
Mandible	25(43.8%)	18(31.6%)
Total	30(52.6%)	27(47.4%)

Table 7. Number and percentage by morphological type.

	Unilocular	Multilocular
Maxilla	11(19.3%)	3(5.3%)
Mandible	18(31.6%)	25(43.8%)
Total	29(50.9%)	28(49.1%)

Table 8. Distribution of cyst type.

Cyst type	Number	Percent
Follicular	24	42.1
Primordial	12	21.0
Unclassified	8	14.0
Residual	7	12.3
Lateral periodontal	3	5.3
Median mandibular	2	3.5
Globulomaxillary	1	1.8
Total	57	100

에서는 18예(31.6%), 다방성인 경우가 상악에서는 3예(5.3%), 하악에서는 25예(43.8%)로서 단방성인 경우는 총 29예(50.9%), 다방성인 경우는 총 28예(49.1%)로서 상호 유사한 비율을 나타내었다(Table 7 참조).

6. 낭종유형 분포

낭종유형은 여포형 24예(42.1%), 원기형이 12예(21.0%), 미분류치성형이 8예(14.0%), 잔류형이 7예(12.3%), 측방치주형이 3예(5.3%), 정중하악형이 2예(3.5%), 구상상악형이 1예(1.8%) 등의 순으로 관찰되었다(Table 8 참조), (사진 1, 2, 3, 4, 5, 6, 7 참조).

IV. 총괄 및 고찰

치성각화낭종의 기원은 아직까지 확실히 알려져 있지 않지만 치제잔사 및 기저세포의 증식 등에서 형성될 수 있으며 치성각화낭종의 상피는 다른 낭종에 비하여 활성화 경향이 높고 많은 유사분열을 하는 것으로 보고되었다.²⁰⁾

치성각화낭종의 조직학적 특성으로 착각화 소견은 전형적으로 주름이 만들어지며 또한 상피층은 일정하게 보통 6~8 세포로 구성되며 기저세포층은 현저하게 극성화되어 있다²⁰⁾(사진 8, 9 참조).

치성각화낭종의 성장에는 교원효소가 중요한 역할을 하는 것으로 알려져 있는데 그 기전은 교원효소가 치성각화낭종 상피층 하방에 있는 교원질을 분해하여 치성각화낭종의 성장에 관여하는 것으로 유추되고 있다.⁷⁾

치성각화낭종의 재발성이 높은 이유로 Brannon⁹⁾은 다음과 같이 주장하였다. 첫째, 치제의 상피잔사가 원래의 각화낭종과 무관하게 악골에 존재할 수 있으며 이 상피잔사가 활성화되어 치성각화낭종을 형성하므로 이것은 진성재발성 치성각화낭종이 아니라 새로이 형성된 낭종인 것으로 취급되며, 둘째, 얇고 찢어지기 쉬운 상피는 외과적 절제가 어려워 상피층을 불완전하게 제거할 경우 치성각화낭종이 재발할 수 있다. 또한 이 낭종은 크기가 광범위하고 종종 골을 파괴시킬 뿐만 아니라, 인접 연조직 구조물까지도 침범하는 경향이 있다. 셋째, 잔존 치제 및 수반낭종으로 인하여 치성각화낭종이 재발할 수 있다고 설명하였다.

Hodgkinson⁸⁾ 등은 치성각화낭종의 낭종벽에서 편평세포암으로 이행된 한 예를 보고하면서 치성각화낭종 상피에서 관찰되는 출아와 이형성이 높은 재

발출과 악성으로의 이행을 일으킨다고 설명하였고, 또한 Brannon⁹⁾도 법랑아세포종으로 이행된 두 예를 보고하였다.

본 연구의 임상적 조건에서 치성각화낭종의 연령별 분포는 2세에서 63세 까지 이었으며 평균연령은 30.3세 이었고, Brannon⁹⁾은 평균연령을 37.9세, Browne¹⁾은 34.5세, Hodgkinson⁸⁾은 42.0세, 김²⁰⁾은 31.7세로 보고하여 본 질환의 평균연령은 모두 30세 이상인 것으로 관찰되었고 본 연구와 선행들의 평균연령 차이는 조사대상자수의 차이로 인한 것으로 사료되었고, 본 질환의 호발연령은 10대와 20대였으며 그 이후는 점차 감소하였다(Table 1, 9 참조).

Table 9. Comparison of average age.

	n	age
Brannon	292	37.9
Browne	139	34.5
Hodgkinson	79	42.0
Kim	32	31.7
Author	47	30.3

Table 10. Comparison of sex ratio.

	n	Female/Male
Brannon	292	1:1.35
Browne	139	1:1.30
Hodgkinson	79	1:1.32
Evesole	59	1:2.44
Kim	32	1:1.90
Author	47	1:1.23

남녀간의 성별비율은 본 연구에서 1.23:1 로써 Brannon⁹⁾, Hodgkinson⁸⁾ 등, Evesole⁶⁾, 김²⁰⁾ 등의 보고와 같이 모두 남성에서 다소 호발되는 것을 알 수 있었다(Table 10 참조).

본 연구에서 환자의 주소는(Table 2 참조) 부종(65.9%), 배농, 종창, 동통 등의 순이었으며, Hodgkinson⁸⁾ 등은 동통(24%), 배농, 무증상 등의 순으로 보고하였고, Wright²²⁾ 등은 무증상(55.8%), 동통, 부종, 감염, 종창 등의 순으로 보고하여 본 질환의

Table 11. Comparison of cyst type.

Cyst type	Author		Brannon	
	n	percent	n	percent
Follicular	24	42.1	157	40.4
Primordial	12	21.0	60	15.4
Unclassified	8	14.0	113	29.1
Residual	7	12.3	33	8.5
Lateral periodontal	3	5.3	20	5.1
Median mandibular	2	3.5	0	0.0
Globulomaxillary	1	1.8	6	1.5
Total	57	100	389	100

주소는 다양하게 관찰되었는 바 이는 관찰시기 및 염증성 감염등에 의해 영향을 받는 것으로 사료되었다.

또한 본 질환의 방사선학적 소견에서 치성각화낭종이 호발하는 부위는(Table 3 참조) 하악과 상악에서 각각 75.4%와 24.6%이었으며, Brannon²⁾의 경우는 65.4%와 34.6%, Pindborg등¹⁶⁾의 경우는 각각 77%와 23%, Payne¹⁵⁾의 경우는 각각 65%와 35%로써 하악이 상악보다 약 2.5배의 발현율을 보고하였는데 이는 악골간의 골양의 특이성에 기인한 것으로 사료된다. 또한 본 연구의 발생부위 분포에서(Table 3 참조) 하악 제3 대구치와 하악지, 하악체와 하악지에서 빈발하는 경향을 보였는데 이는 하악골 골양의 특이성과 이 부위에 있는 치제의 과도한 성장 잠재력에 의한 결과로 사료되었다. 본 연구의 치근흡수 분포(Table 4 참조)에서 치근이 흡수되지 않은 경우가 많았고 또한 치아이동 분포(Table 5 참조)에서 치아이동이 없는 경우가 많아 치성각화낭종이 다른 악골낭종과 마찬가지로 느리게 성장하는 질환으로 사료되었다. 또한 치성각화낭종의 변연은 보통 과골성으로 평활하거나 혹은 부채꼴 모양이며^{14,20)} 병소형태는 다방성 혹은 단방성 모양을 나타낸다.^{2,3,4,8,14,18)} Brannon²⁾은 단방성인 경우를 61.5%, 다방성인 경우를 23.6%, Bronwe⁴⁾는 각각 55.6%, 22.9%로 보고하여 본 연구의 50.9%, 49.1%의 결과(Table 7 참조)와 수치상의 차이를 보였는데 이는 조사대상자 수의 차이로 인한 것으로 사료되었다. 또한 본 연구의 병소변연 분포

(Table 6 참조)는 상악에서 평활한 변연이 15.8%, 하악에서는 부채꼴 변연이 43.8%로 각각 현저하게 관찰되어 다른 일반적인 치성낭종과는 상이한 소견을 나타내었는데 이는 본 질환이 다른 치성낭종보다 효소기전에 의한 골과괴성향이 크고^{2,3,4,8,7)} 또한 이러한 파괴성향이 해면골로 구성된 골질에 크게 영향을 미친 것으로 사료되었다. 본 질환의 낭종유형 분포(Table 8, 11 참조)는 본 연구에서 여포형과 원기형이 각각 42.1%, 21.0%이었으며 Brannon²⁾의 경우는 각각 40.4%, 15.4%로 가장 많이 관찰되었다. 이로써 원기성 낭종에서는 각화현상이 흔히 발견되어지는 병리학적 소견이지만 모든 원기성 낭종이 치성각화낭종이 아니라는 것을 유추할 수 있었다.

본 질환의 다양한 임상 및 방사선학적 소견을 관찰해 볼 때에 빈번한 재발성과 매우 활동적이며 적극적인 골과괴 소견으로 인하여 법랑아세포종으로 오진될 수 있으나 치성각화낭종은 법랑아세포종에 비하여 호발연령층이 낮고 무취한 치즈같은 내용물이 흡인되며 하악 제3 대구치 및 하악지 부위에 낭종형의 방사선투과상을 보이므로써 어느정도 임상적으로 감별진단이 가능한 것으로 사료된다.

선학들의 연구결과와 본 연구결과를 고찰해 볼 때 치성각화낭종은 모든 연령층에서 발생되나 주로 젊은 연령층에서 호발하며 상악보다는 하악에서 빈발하고 흔히 매복치와 관련이 있으며, 특히 빈번한 재발성 경향으로 인하여 술후에도 주기적이고 지속적인 임상 및 방사선학적 관찰이 시행되어야 할 것

으로 사료되었다.

V. 결 론

저자는 1965년부터 1986년까지 연세대학교치과대학 부속병원과 서울대학교치과대학 부속병원에서 병리학적 소견에서 치성각화낭종으로 진단된 2세에서 63세사이의 남자 26명과 여자 21명의 환자 총 47명에서 발생한 총 57예의 치성각화낭종을 연구 대상으로 하여 임상적 및 방사선학적 소견을 연구·조사하여 다음과 같은 결론을 얻었다.

1. 본 질환은 10대에서 29.8%로 가장 호발하였으며 그 이후는 점차 감소하였다. 남녀간의 비율은 1.23 : 1 을 나타내어 남자에서 발생율이 다소 높았다.

2. 가장 흔히 관찰되는 주소는 부종(65.9%) 이었으며 배농, 종창, 동통, 잔존치아의 순으로 관찰되었다.

3. 상악보다 하악에서 더 발생되었고 호발부위는 하악제 3 대구치 및 하악지(15.8%), 하악체와 하악지, 하악제 3 대구치, 하악전치등의 순으로 관찰되었다.

4. 치아와 무관한 병소가 14.0%이었고, 치아와 관련된 병소에서 치근흡수를 보이는 경우는 35.1%, 치근흡수가 없는 경우는 50.9%이었으며 또한 치아 이동이 있는 경우가 35.1%, 치아이동이 없는 경우는 50.9%이었다.

5. 병소의 과골변연은 부채꼴 모양이 52.6%, 평활한 모양이 47.4%이었으며 또한 병소의 형태는 단방성이 50.9%, 다방성이 49.1%이었다.

6. 본 질환의 방사선학적 유형은 여포형(42.1%), 원기형, 미분류치성형, 잔류형, 측방치주형, 구상상악형의 순으로 관찰되었다.

참 고 문 헌

1. Anneroth, G., and Hansen, L.S.: Variations in keratinizing odontogenic cysts and tumors, *Oral Surg.* 54: 530-546, 1982.
2. Brannon, R.B.: The odontogenic keratocyst, A clinicopathologic study of 312 cases,

- Part I. Clinical features, *Oral Surg.* 42: 54-72, 1976.
3. Brannon, R.B.: The odontogenic keratocyst, A clinicopathologic study of 312 cases. Part II. Histologic features, *Oral Surg.* 43: 233-255, 1977.
4. Browne, R.M.: The odontogenic keratocyst, *Brit. Dent. J.* 128: 229-231, 1970.
5. Chuong, K., and et al.: The odontogenic keratocyst, *J. Oral Maxillofac. Surg.* 40: 797-802, 1982.
6. Donoff, D.B., and et al. Keratocyst of the jaws, *J. Oral Surg.* 30: 800-804, 1972.
7. Donoff, R.B., and et al.: Collagenolytic activity in keratocysts, *J. Oral Surg.* 30: 879-884, 1972.
8. Eversole, L.R., and et al.: Aggressive Growth and Neoplastic Potential of Odontogenic Cysts, *Cancer.* 41: 803-813, 1978.
9. Hodgkinson, D.J., and et al.: Keratocysts of the Jaw, *Cancer.* 41: 803-813, 1978.
10. Keith, D.A.: Macroscopic satellite cyst formation in the odontogenic keratocyst, *Oral Surg.* 35: 21-27, 1973.
11. Kramer, R.H.: Section of Odontology, *Proc. Roy. Soc. Med.* Volume 67. December, 1974.
12. Lucas, R.D.: Cysts of the Oral Tissues, Churchill Livingstone 3rd edition. 1976,
13. Miles, D.A., and et al.: Cyst of the Maxillary Antrum, *Oral Surg.* February, 1984.
14. Norman, K.W. and Paul W Goaz.: Differential Diagnosis of Oral Lesions. 2nd edition 1980.
15. Payne, T.F.: An analysis of the clinical and histopathologic parameters of the odontogenic keratocyst, *Oral Surg.* 33: 538-546, 1972.
16. Pindborg, J.J., and Hansen, J.: Studies on odontogenic cyst epithelium, *Acta Path.*

- Microbiol. Scand. 58: 283-294, 1963.
17. Philipsen, H.P.: On "Keratocyst" in the jaws, Tandlaebladet. 60: 963-980, 1956.
 18. Rud, J., and Pindborg, J.J.: Odontogenic keratocysts: A follow-up study of 21 cases, J. Oral Surg. 27: 323-330, 1969.
 19. Soskolne, W.A., and Shear, M.: Observation on the pathogenesis of primordial cysts, Brit. Dent. J. 123: 321, 1967.
 20. Shafer W.G., and et al.: The textbook of Oral Pathology 4th ed. 271-273, 1983.
 21. Toller, P.A.: The osmolality of fluids from cysts of the jaws, Brit. Dent. J. 129: 275-278, 1970.
 22. Wilson D.F., and Ross, A.S.: Ultrastructure of odontogenic keratocyst, Oral Surg. 45: 887-893, 1978.
 23. Wright, B.A., and et al.: Odontogenic Keratocysts Presenting as periapical disease, Oral Surg. October, 1983.
 24. Wright, J.M.: The odontogenic keratocyst: orthokeratinized variant, Oral Surg. 45: 887-893, 1978.
 25. 김성래, 박태원: 치성각화낭종의 임상 방사선학적 연구. 대한악안면방사선학회지, 14: 27-37, 1984.

-- ABSTRACT --

CLINICAL AND RADIOLOGIC STUDY OF ODONTOGENIC KERATOCYST IN THE JAWS

Choi Chong Ho, Chang Seo Park

Department of Dental Radiology, Dental Science, Yonsei University

The author has clinically and radiologically investigated 57 cases of odontogenic keratocyst in 47 patients consisted of 26 males and 21 females aged from 2 to 63 years, who were pathologically diagnosed as odontogenic keratocyst at infirmaries of dental colleges, Yonsei University and Seoul national university during 1965-1986.

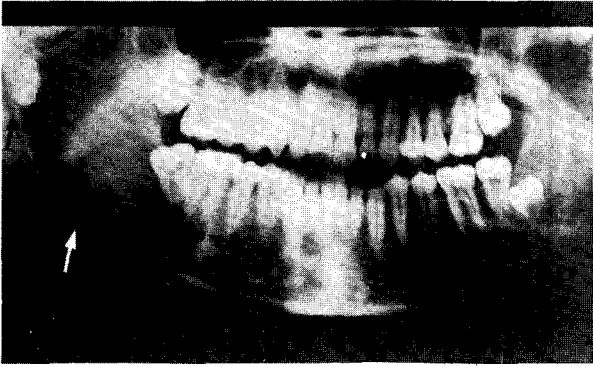
The results were as follows:

1. The peak incidence of the disease was on their teenagers (29.8%).
The ratio of Male/Female was 1.23:1 and incidence rate of males showed higher than their counterpart.
2. The most frequent complaints were swelling in (65.9%) followed by pus discharge, unknown mass, pain, residual root.
3. The most common site was mandibular third molar and mandibular ramus region (15.8%) followed by mandibular body and ramus, mandibular third molar, mandibular anterior teeth. Incidence of this disease in mandible was higher than in maxilla.
4. The lesions not associated with adjacent teeth were (14.0%) and in the lesions associated with adjacent teeth (35.1%) showed root resorption, (50.9%) were without root resorption, (35.1%) showed tooth migration and (50.9%) were without tooth migration.
5. The border types of the lesions were scalloped type in (52.6%), smooth type in (47.4%) and morphological type were unilocular in (50.9%), multilocular in (49.1%).
6. The radiologic cyst type of the lesions were follicular type (42.1%) followed by primordial, unclassified odontogenic, residual, lateral periodontal, median mandibular, globulomaxillary type.

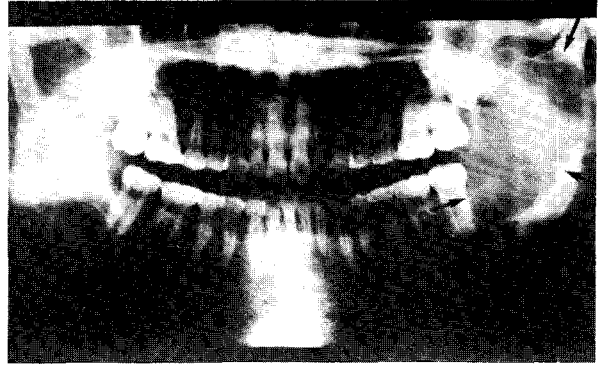
사진부도설명

- Picture 1.** Panoramic radiograph of unilocular odontogenic keratocyst, follicular cyst type on the mandible.
- Picture 2.** Panoramic radiograph of multilocular odontogenic keratocyst, primordial type on the left mandibular 3rd molar, ramus and coronoid process area.
- Picture 3.** Panoramic radiograph of multilocular odontogenic keratocyst unclassified odontogenic type on the left mandibular body.
- Picture 4.** Panoramic radiograph of unilocular odontogenic keratocyst, lateral periodontal type on the right mandibular 43 area.
- Picture 5.** Panoramic radiograph of unilocular odontogenic keratocyst, globulomaxillary type on the right maxillary 31 area.
- Picture 6.** Panoramic radiograph of unilocular odontogenic keratocyst, median mandibular type on the symphysis area.
- Picture 7.** Panagraph (Status-X) of multilocular odontogenic keratocyst, residual type on the symphysis and premolar area.
- Picture 8.** Photomicrograph of the epithelial lining of an odontogenic keratocyst exhibiting a parakeratotic keratin layer, a relatively thin spinous cell layer, and a basal cell layer of cuboidal cells. (H-E, x100)
- Picture 9.** Photomicrograph of the hyalization of the collagen and odontogenic epithelium in capsule, showing some loss of keratinization in an area of inflammation. (H-E, x66)

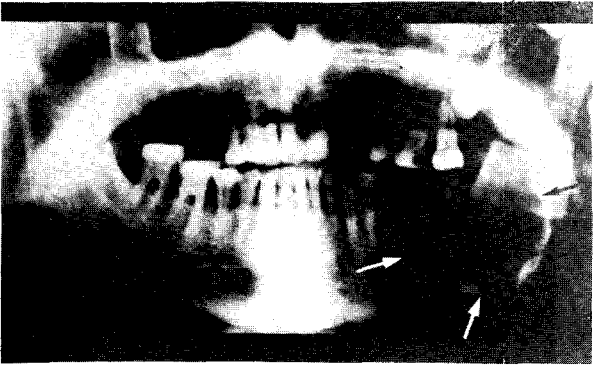
논문 사진 부도①



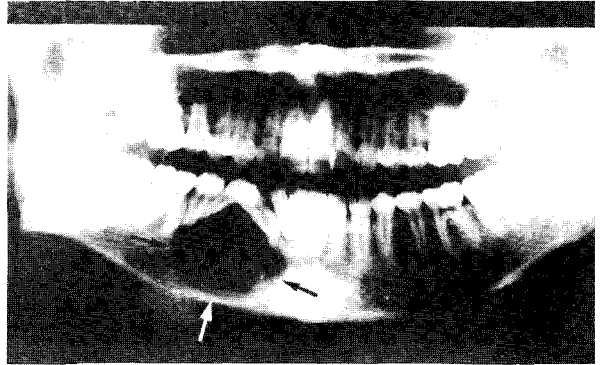
Picture 1.



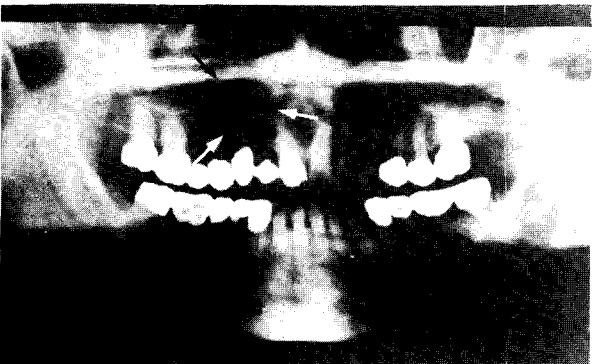
Picture 2.



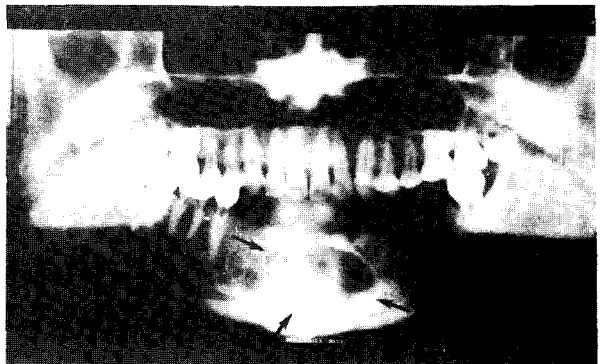
Picture 3.



Picture 4.



Picture 5.

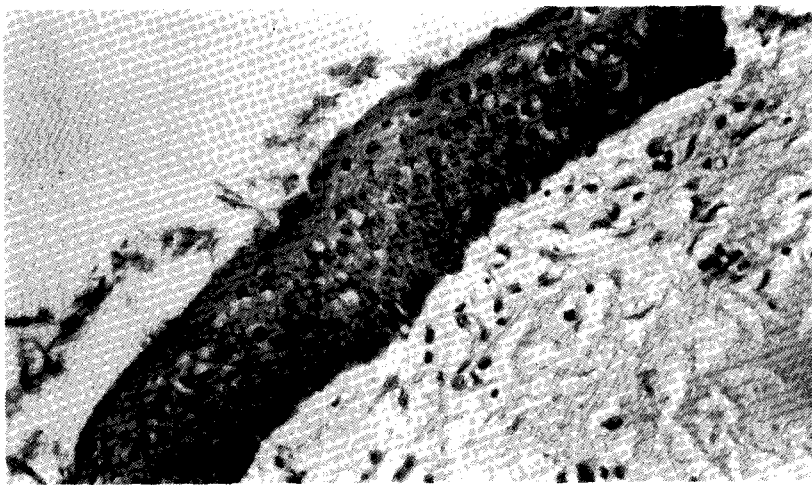


Picture 6.

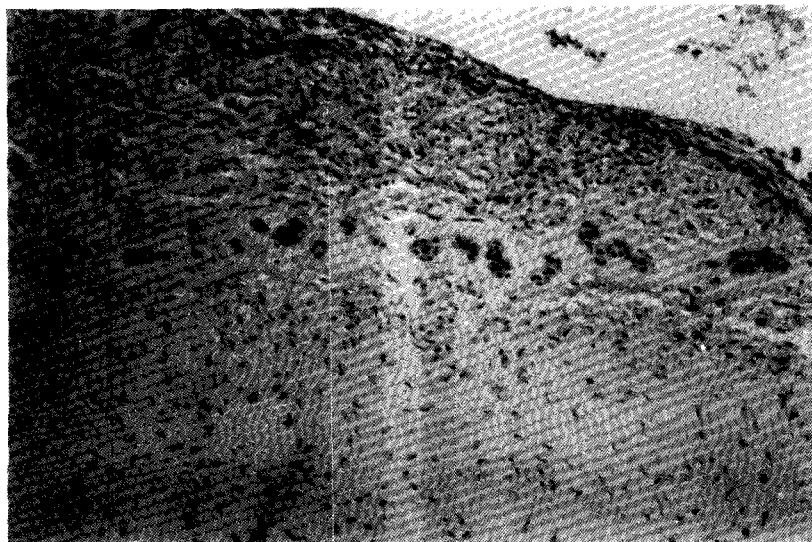
논문 사진 부도 ②



Picture 7.



Picture 8.



Picture 9.