

심실중격결손증을 동반한 폐동맥 폐쇄증 (Pulmonary Atresia)의 외과적 치료

— 2 예 보고 —

강면식* · 박이태* · 이동철* · 정태은* · 류한영*

— Abstract —

Surgical Treatment of Pulmonary Atresia with VSD — A Report of 2 Cases —

M.S. Kang, M.D.*, Y.T. Park, M.D.*, D.H. Lee, M.D.*, T.E. Jung, M.D.*, H.Y. Ryu, M.D.*

Pulmonary atresia with VSD is uncommon congenital anomaly with high mortality in neonatal period.

Recently we experienced surgical correction of 2 cases of pulmonary atresia with VSD. The first case was 7-year old female patient and diagnosed as pulmonary atresia with VSD combined PDA.

So, total correction was undertaken which consisted of PDA ligation, patch repair of VSD, transannular enlargement of RVOT with woven Dacron vascular graft, and closure of PFO.

Postoperative systemic Rt. ventricular and radial artery pressure ratio was 0.44 and her postoperative course was uneventful.

The second case was 6-year old male patient diagnosed as pulmonary atresia with VSD and large systemic-pulmonary collateral arteries.

There were two large systemic-pulmonary collaterals, one was simply controlled by ligation, but the other was considered to supply Rt. upper lung.

So end to side anastomosis was performed to the RVOT patch.

Postoperative systolic Rt. ventricular and radial artery pressure ratio was 0.54. During the follow up period he showed clinical picture of Rt. heart failure, which is relatively well controlled with anticongestive therapy.

서 론

폐동맥 폐쇄증은 매우 드문 선천성 심장질환으로 출생 후 높은 사망율을 나타낸다. 1955년 Lillehei 등에 의

해 첫 교정수술이 시행되었고¹⁾, 1965년 Rastelli 등은 심낭으로 만든 tubular Conduit (원통형 도관)을 이용하여 우심실유출로에서 주폐동맥으로 연결해줌으로써 교정수술을 시행하였다²⁾. 그 이후로 Ross, McGoan 등에 의해 폐동맥 폐쇄증의 교정수술을 시행한 보고가 있어왔다^{3,4)}.

본 영남의료원 흉부외과 교실에서는 심실중격 결손증을 동반한 폐동맥 폐쇄증으로 입원한 6세 및 7세 환아에서 성공적인 완전교정수술을 치험하였기에 문헌고찰과 함께 보고하는 바이다.

* 영남대학교 의과대학 흉부외과학교실

* Department of Thoracic and Cardiovascular Surgery, Yeungnam University Medical Center.

1987년 11월 13일 접수

증 례 1

7세 여아 환자로써 출생후 3개월부터 빈번한 호흡기계 감염이 있어 왔으며 점차로 운동시 호흡곤란, 성장부진, 청색증 등이 있었으나 저산소 발작 및 Squatting은 없었다.

혈압은 110/90mmHg, 맥박 95회/min, 호흡수 25회/min, 체온 36.5℃이었다. 체중 16kg, 신장 111cm이었다. 심박동은 규칙적으로 들렸으며 제 4도의 지속성심잡음이 흉골좌연상부에서 들렸다. 복부장기에 이상은 없었으며 수지에서 청색증과 심한 곤봉형이 관찰되었다.

생화학검사서 혈색소치는 16.5 gm/dl, 혈구용적은 49.1%로 다혈구혈증이 있었다. 단순흉부 X선 촬영상에서 심흉비는 0.58로 심비대를 보였으며 폐혈관 음영이 상당히 감소되어 있었다(Fig. 1).

심전도 검사에서 우측 편위 및 우심실 비대를 나타냈다. 심도자검사상에서는 대동맥의 산소포화도가 79%로 감소되어 있었고 우심실 압력은 104/0mmHg로 증가되어 있었다(Table 1 참조). 우심실조영술을 시행하였을 때 심실중격결손증을 통해 대동맥이 조영되었고 뒤이어 폐동맥이 조영되었는 바 이때 주폐동맥의 발육부전이 심하게 되어있음을 알았다. 다시 시행한 대동맥 조영술상 개존동맥관을 통하여 주폐동맥 및 좌우폐동맥이 조영

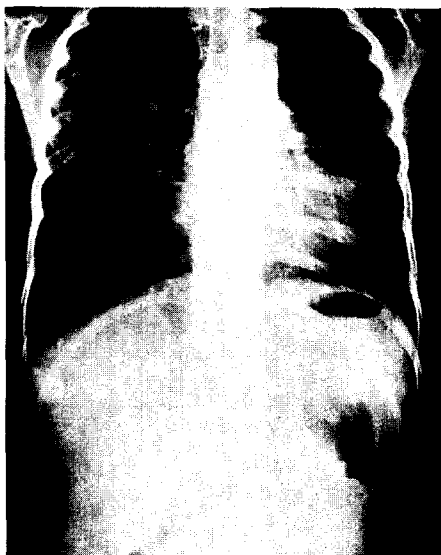

Fig. 1. 술전 흉부 X선 사진

Table 1. Cardiac catheterization data

Sample	Pressure (mmHg)	O ₂ Sat. (%)
RV	104/0	64
RA	13/8 (10)	64
IVC		65
SVC		64
PV		90
LA	21/10(16)	90
Ao	92/48(84)	74
D.Ao	94/49(73)	79

되었는데 이때 주폐동맥은 심한 발육부전이 보였으나 좌우폐동맥은 하행대동맥의 크기와 비슷한 크기로 발달되어 있었다(Fig. 2-1, 2-2).

이상 모든 소견을 종합하여 심실중격결손증과 동맥관개존증을 동반한 폐동맥 폐쇄증 진단 아래 수술을 시행하였다. 수술소견에서는 우심방 및 우심실이 커져 있었고 대동맥의 외경은 2.5cm, 주폐동맥은 0.8cm, 우폐동맥은 1.3cm, 좌폐동맥은 0.9cm 이었고 개존된 동맥관의 외경은 1.1cm이었다. 심실중격결손증은 perimembranous infundibular type 으로 크기는 1.8×1.5cm이었다. 폐동맥관은 형성되지 않았으며 주 폐동맥은 발육부전을 보였다. 수술은 먼저 개존된 동맥관을 묶고 심실중격결손을 팻취봉합한 후 Woven Dacron graft 로서 우심실 유출로에서 주폐동맥까지 우심실 유출로 재건술을 시행하였다. 그리고 개방성 난원공을 직접 봉합하였다.

술후 측정된 혈류역학적 검사치는 수축기 동맥 혈압이 90mmHg 이고 수축기 우심실압과 체동맥압비가 0.44였으며 이때 중심성정맥압은 11mmHg, 좌심방 평균압은 12mmHg 이었다. 술후 1일째는 수축기 우심실압과 체동맥압의 비가 0.33으로 떨어졌다. 심근수축제 도움없이 혈압은 110/70mmHg 이었으며 특별한 문제없이 술후 20일째 퇴원하여 현재까지 추적관찰에서 정상생활을 영위하고 있다.

증 례 2

6세 남아로서 출생후 5개월째부터 빈번한 호흡기계 감염이 있었으며 운동시 호흡곤란이 있었으나 저산소 발작증이나 Squatting은 없었다.

혈압은 110/70mmHg, 맥박 90회/min, 호흡수 32

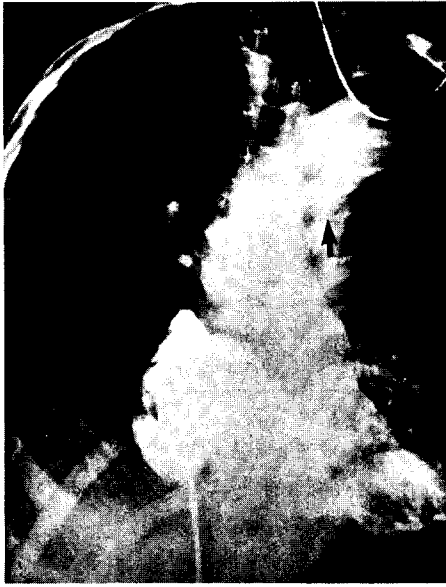

Fig. 2-1. 주폐동맥의 발육부전

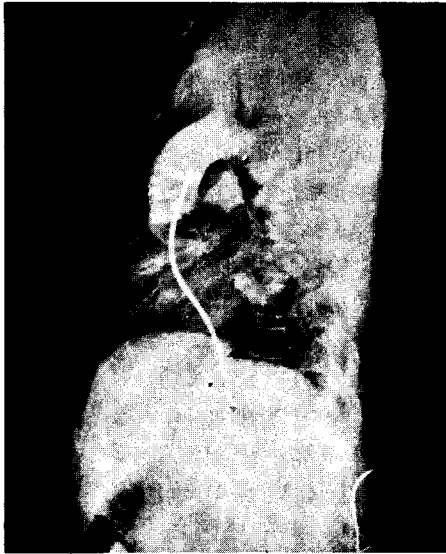


Fig. 2-2. 개존된 동맥관

회/min, 체온 36.7 °C이었다. 체중은 18.5 kg, 신장 115.5 cm이었으며 심박동은 규칙적으로 들렸으며 제 4도의 지속성심잡음이 흉골좌연상부에서 들렸으며 좌측 상부등쪽에서도 들렸다. 복부장기에 이상은 없었으며 수지에 심한 청색증과 곤봉형이 관찰되었다.

생화학 검사에서 혈색소치는 14.2 gm/dl, 혈구용적은 42.7 %이었다. 단순흉부 X선 소견상 심흉비는 0.6 으로 심비대를 보이며 폐혈관음영은 다소 정상적으로 보였다(Fig.3). 심전도검사서 우측편위 및 우심실비대

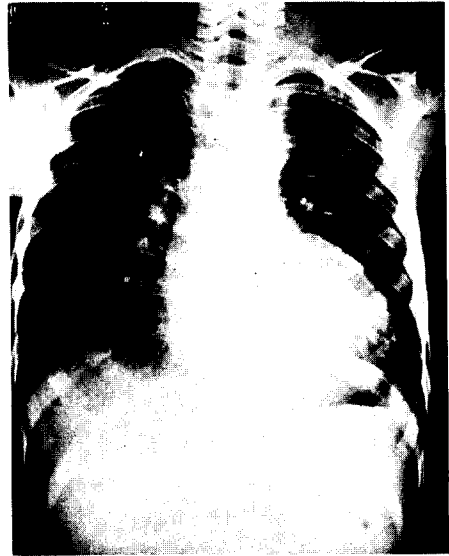


Fig. 3. 술전 흉부 X선 사진

를 나타내었다. 심초음파 검사에서 심실중격결손, 심실중격과 대동맥 전벽의 불연속성이 있었으며 폐동맥관은 볼 수가 없었다. 심도자검사상 전신 동맥혈의 산소포화도가 81 %로 감소되어 있었고 우심실압이 108/0mmHg로 좌심실압과 같았다(Table 2 참조).

우심실 조영술에서 주폐동맥의 발육부전이 심하게 있었고 선택적 대동맥 대동맥 조영술에서 2개의 체-폐측부순환(Systemic-pulmonary collateral arteries)이 증명되었다(Fig.4). 이상 모든 소견을 종합하여 심실중격결손증 및 비교적 잘 발달된 체-폐측부순환을 동반한 폐동맥 폐쇄증의 진단하에 수술을 시행하였다. 수술 소견으로는 우심방 및 우심실이 커져 있었고 대동맥의 외경은 2.5 cm, 주폐동맥은 0.8 cm, 우폐동맥은 1.2cm, 좌폐동맥은 근위부가 0.5 cm로 좁아져 있었고 원위부는 1.3cm이었다. 체-폐측부순환은 대동맥궁에서 좌측 쇄골하동맥 기시부의 뒤쪽에서 기시하여 우측폐문부로 가서 우측 상엽에 독립적으로 혈류를 공급하였고, 다

Table 2. Cardiac catheterization data

Sample	Pressure (mmHg)	O ₂ Sat. (%)
RV	108/0	74
RA	7/2 (4)	67
IVC		70
SVC		71
Ao	106/64 (85)	81

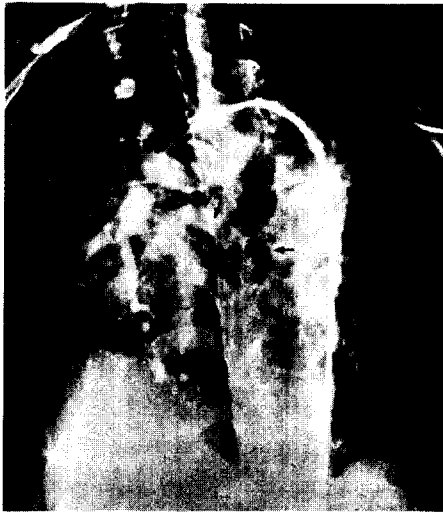

Fig. 4. 체-폐측부순환

른 하나는 좌측 쇄골하동맥 기시부에서 3cm 아래에서 기시하여 좌측폐문부로 와서 좌측폐동맥과 문합하여 좌우폐동맥으로 혈류를 공급하였다(Fig.5). 심실중격결손증은 perimembranous infundibular type으로 크기는 2.0×1.5cm이었다. 주폐동맥은 좌우폐동맥이 합쳐지는 곳에서 직경이 0.8cm으로 발육부전이 있었고 점차 좁아져서 우심실 유출로 상방 0.5cm에서는 섬유성 끈으로 되어서 우심실과 연결되어 있었다. 수술은 먼저 체-폐측부순환을 찾아 좌측 폐문부로 가는 혈관을 묶고 우측 폐문부로 가는 큰 체-폐측부순환은 우측 폐에 혈류를 공급하는 점을 감안하여 박리한 다음 심정지후 심실중격결손증은 팻취 봉합한 후 Woven Dacron gr-

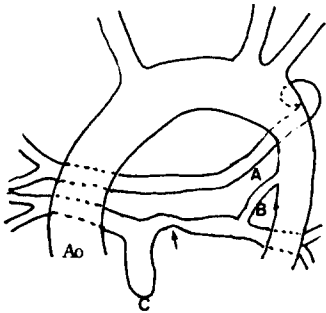


Fig.5. A : 체-폐측부순환으로 우상엽에 혈류공급함
 B : 체-폐측부순환으로 좌우폐동맥에 혈류 공급함
 C : 폐동맥 관막의 폐쇄가 blind pouch로 끝남
 → 좌폐동맥의 proximal segmental stenosis

aft 로 우심실유출로부터 좌폐동맥까지 우심실유출로 및 폐동맥 재건술을 시행한 다음, 큰 체-폐측부순환을 폐동맥에서 절단하여 우심실유출로에 단측 문합함으로써 우상엽으로의 혈류를 조성하여 주었다(Fig.6). 그리고 개방성 난원공은 직접 봉합하였다.

술후 측정된 혈류역학적 검사치는 수축기 동맥혈압이 97 mmHg 이고 수축기 우심실압력은 53mmHg 로서 수축기 우심실압과 체동맥압비가 0.54 이었다. 이때 중심정맥압은 14mmHg, 좌심방 평균압은 14mmHg 이었다. 술 후 1일째 수축기 우심실압과 체동맥압의 비가 0.47 로 떨어졌다. 술후 심근 수축제 도움없이 혈압은 100/60 mmHg 이었다. 술후 1달이 지나 경-중등도의 폐동맥 폐쇄부전을 동반한 우심부전이 남아 있지만 Digoxin과 Diuretics로서 조절이 잘되고 있으며 계속 추적관찰하고 있다.

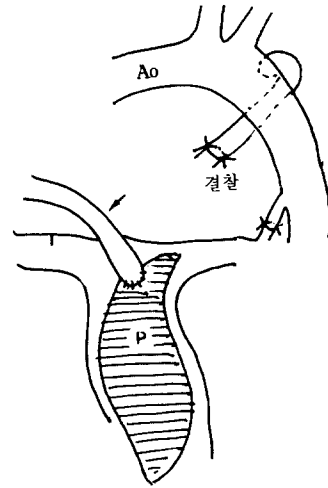


Fig.6. → 우상엽의 혈류를 보존하기 위해 결찰후 재건된 우심실유출로에 단측문합을 시행했다.
 P : 좌폐동맥 원위부부터 우심실유출로까지 첩포 확대시킴.

고 안

심실중격결손증을 동반한 폐동맥 폐쇄증은 우심실 유출로나 주폐동맥 혹은 폐동맥 분지의 폐쇄, 폐혈류의 심의공급, 정상적인 크기의 좌우심실 그리고 커다란 perimembranous type의 심실중격결손증을 특징으로 한다.

이 질환의 명명법에서 여러가지 용어가 사용되어왔다. 활로써 4 증후와 유사한 해부학적 형태를 가진다고 해

서 TOF With pulmonary atresia^{5,12)}, pseudotruncus arteriosus와 truncus arteriosus type IV 등으로 기술되어 왔다^{6~8)}. 이 경우 심외에서의 폐혈류 공급은 수술 및 수술후에 중요한 영향을 미치기 때문에 이의 정확한 술전진단이 상당히 중요하다. 이 혈관의 명명법에서도 여러가지로 불리어져 왔으나 기관지 동맥은 발생학적 및 해부학적으로 부적당하고⁹⁾, large bronchial collateral artery¹⁰⁾ 또는 체-폐측부순환(systemic pulmonary collateral arteries) 등의 적절한 말로 사용되어 왔다¹¹⁾. 그래서 저자도 체-폐측부순환의 용어를 사용하였다. 폐동맥 폐쇄증에서의 폐혈류 공급은 대부분 체-폐측부순환에 의하고 그 다음이 전에 수술한 체-폐동맥단락, 동맥관개존 등의 순으로 나타나는데¹²⁾ 본 교실의 2례에서는 동맥관개존과 체-폐측부순환으로 폐혈류가 공급되고 있었다.

술전검사 및 술전계획이 중요한 바 병변의 교정 가능 여부를 결정하기 위해 최대 한도의 방사선학적 정보를 얻어야 한다. 폐동맥의 해부학적 형태, 발육상태 및 분포상황을 알아야 하며 체-폐측부순환의 상태 및 분포상황에 대해서도 정확한 정보가 있어야 한다. 그 시행검사로서는 1) 대동맥조영술 2) 전에 수술한 체-폐동맥 단락의 선택적 조영술 3) 체-폐동맥 측부순환의 선택적 조영술 4) pulmonary vein wedge injection에 의한 폐동맥 역행 조영술 등이 있다^{9,12,14,15)}.

수술시 커다란 체-폐측부순환들을 처리하는 데는 특별한 주의를 요한다. 그 이유로서는 첫째, 수술동안 처리되지 못하면 환자에게 저관류 상태를 초래하고 수술시야가 좋지않고 좌심실 과다확장으로 심근손상이 올수도 있기 때문이다. 둘째, 정중흉골절개로 체-폐측부순환의 노출이 어려운데 이는 체-폐측부순환의 주행이 일반적으로 후종격동에서 기원할 뿐 아니라 대개 여러개가 있다. 셋째, 체-폐측부순환이 있는 경우 일반적으로 폐동맥의 발육부전이 동반되기 때문이다¹⁰⁾. 그래서 술전에 각 체-폐측부순환동맥의 수, 기원, 주행, 크기를 알고, 중심과 말초폐동맥이 재건술을 시행하기에 적절한 형태인지를 알아야 한다. 폐동맥이 완전 교정하기에 적당하다면 체-폐측부순환의 정확한 위치를 안후 조절하기 위한 계획을 결정해야 하는데 즉, 정중흉골절개만으로 체-폐측부순환을 처치할 수 있는지 또는 정중흉골절개와 함께 좌 혹은 우개흉술이 필요한지를 정해야 한다¹⁰⁾. 본 증례에서는 증례 1의 경우는 정중흉골절개만 증례 2에서는 정중흉골절개 및 좌종격늑막까지 절개해서 체-폐측부순환을 찾을 수 있었다. 측부순환동맥은 두가

지 특징적인 조영양상이 나타나는데 1) 폐문부에서 폐동맥과 문합해서 중심과 말초폐동맥을 조영하고 2) 측부순환동맥이 직접 중심폐동맥에 혈류공급하지 않고 폐엽이나 폐분절에 직접 분포한다¹⁰⁾. 이론적으로 비교적 잘 발달된 체-폐측부순환 동맥을 앞에서 말한 바와 같이 걸찰해야 하지만 본 증례 2의 경우에는 앞의 조영양상 2)에 해당함으로써 수술시 술후 폐전색증을 방지하기 위해 우상엽으로 혈류를 공급하는 커다란 측부순환을 재건된 우심실유출로에 단측문합을 하였다.

우심실과 폐쇄된 폐동맥의 혈류연결에는 patch graft를 이용한 우심실유출로 재건술과, 유판막도관 또는 판막을 내재하지 않은 도관을 사용하는 두가지가 있다. 섬유성 끈이 누두부에서 개존된 폐동맥까지 1~1.5 cm 이하라면 유판막 도관보다는 patch graft를 이용해서 우심실유출로 재건술을 이용한다. 그러나 그 거리가 너무 멀다면 유판막도관 또는 판막을 내재하지 않은 도관을 사용한다¹⁶⁾. 완전교정술을 한 경우 잔존하는 우심실 고혈압증 있을 수 있고 수술적 교정이 안되는 말초폐동맥 협착이 있어서 우심실 유출로와 폐동맥간의 연속성에 문제가 되므로 유판막도관으로 이용하여 문합하는 Rastelli 수술법을 사용한다²⁾. 1965년 Rastelli에 의해 처음으로 동종 심낭을 이용한 유판막 원통을 사용해서 심외도관으로 폐동맥 폐쇄증을 완전교정한 이래²⁾, 1966년 Ross와 Somerville는 판막이 있는 aortic homograft를 처음 사용해서 완전 교정하였다³⁾. 그이후로 다양한 방법과 소재가 출현하였다. 판막이 있는 도관을 사용할 경우에는 판막의 석회화 침착, 폐동맥판막 폐쇄부전증 및 내막의 peel 형성으로 내강 직경이 줄어드는 합병증을 초래하기도 한다고 하여^{17,18)} 판막이 없는 도관을 사용한다고 하는데 폐동맥 폐쇄부전으로 인한 우심실의 용적부하를 덜기 위해 유판막도관의 사용을 주장하기도 한다¹⁹⁾.

수술직후 PRV/LV ratio는 환자의 수술성적에 큰 영향을 미친다. 이 비가 0.8~1.0 이상인 경우에는 심폐기 분리가 불가능한 경우가 많은데 이때는 봉합된 심실중격결손의 팻취를 천공시킨다. 따라서 이러한 환자들은 술전에 좌우폐동맥의 단면적과 대동맥의 단면적에서 그 완전교정 여부를 결정해야 하는데 이에 대해서는 여러 보고가 있다^{13,21)}.

고식적 수술을 시행한 후 폐동맥의 크기를 점차적으로 평가하는데는 혈관조영술 혹은 2-Dimensional Echocardiogram이 있는데 특히 non-invasive technique 으로서는 2-Dimensional Echocardiogram이 술

후 평가로서 각광을 받고 있다²⁰⁾.

결론적으로 심실중격결손증을 동반한 폐동맥 폐쇄증의 환자에서는 특히 폐동맥의 복잡한 병변과 관련하여 해결되지 않는 문제가 많은데 현대의 혈관촬영술과 적극적인 외과적 수술로 폐동맥순환의 병인과 해부학적 구조를 이해해야 하며 이러한 것이 환자의 보다 나은 삶을 영위하는데 도움을 줄 수 있다.

결 론

본 영남대학교 흉부외과학교실에서는 심실중격결손증을 동반한 폐동맥 폐쇄증 2례를 성공적으로 수술 치험하였기에 문헌고찰과 함께 보고하는 바이다.

REFERENCES

1. Lillehei CW, Cohen M, Warden HE, Read RC, Aust JB, DeWall RA and Varco RL: *Direct vision intracardiac Surgical correction of the Tetralogy of Fallot, pentalogy of Fallot and pulmonary atresia defects: Repair of the first ten cases*, *Ann. Surg.* 142:418, 1955.
2. Rastelli GC, Ongly PA, Davis GD and Kirklin JW: *Surgical repair for pulmonary valve atresia with coronary artery fistula: Report of a case*, *Mayo Clin. Proc.* 40:521, 1965.
3. Ross DN, and Somerville J: *Correction of pulmonary atresia with homograft aortic valve*, *Lancet* 2:1446, 1966.
4. McGoon DC, Rastelli GC, Ongly PA: *An operation of truncus arteriosus*, *JAMA*, 205:69, 1968.
5. Willam WL, Glen, Althus E, Bane, Alexander S: *Thoracic and cardiovascular surgery: Forth ed. A.C.C* 1983.
6. Bharti S, Paul MU, Idriss FS: *The surgical anatomy of the pulmonary atresia with ventricular septal defect: Pseudotruncus*, *J. thoracic. cardiovasc. surg.* 68:713-718, 1975.
7. Edard JE, McGoon DC: *Absence of anatomy origin from heart of arterial supply*: *Circulation* 47:393-398, 1973.
8. Berry BE, McGoon DC, Ritter DG, Davis GD: *Absence of anatomy origin from heart of pulmonary arterial supply: Clinical application of classification*: *J. thoracic. cardiovasc. surg.* 68:119-125, 1974.
9. Chesler E, Beck W, Schrire V: *Selective catheterization of pulmonary or bronchial arteries in the preoperative assessment of pseudotruncus arteriosus an dtruncus type IV*: *AM. J. Cardiol.* 26:20-24, 1970.
10. McGoon DC, Band DK, Davis GD: *Surgical management of large bronchial collateral aretries with pulmonary stenosis or atresia*: *Circulation*, 52:109-118, 1975.
11. McGoon DC, Fulton RE, Davis GD, Ritter DG, Neill CA, White RI: *Systemic collateral and pulmonary artery stenosis in patient with congenital pulmonary valve atresia and ventricular septal defect*: *Circulation*, 56:473-479, 1977.
12. Olin CL, Ritter DG, McGoon DC: *Pulmonary atresia: Surgical consideration and result in 103 patients undergoing complete repair*: *Circulation*, 54:35-40, 1976.
13. Alfieri O, Blackstone EM, Kirklin JW: *Surgical treatment of Tetralogy of Fallot with pulmonary atresia*: *J. Thoracic. Cardiovasc. Surg.* 76:321-335, 1978.
14. Levin DC, Baltex HA, Goldberg HP, Engle MA, Evert PA, Sos TA, Levin AR: *The importance of selective angiography of systemic arterial supply to the lungs in planning surgical correction of pseudotruncus arteriosus*: *Am. J. Roentgenol.* 121:606, 1974.
15. Chesler E, Matisonn R, Beck W: *The assesment of the arterial supply to the lungs in pseudotruncus arteriosus type IV in relation to surgical repair*: *Am. Heart. J.* 81:542, 1974.
16. Bowman FO, Hancock WD, Malm JR: *A valve containing Dacron prosthesis: Its use in restoring pulmonary artery-right ventricular continuity*: *Arch. Surg.* 107:724, 1973.
17. Agarwal CK, Edward WD, Feldt KH: *clinicopathological correlates of obstructed right-sided porcine-valved extracardiac conduits*: *J. Thoracic. Cardiovasc. Surg.* 81:591-601, 1981.
18. Kaplan S, McKinvin CE, Helmworth JA: *Complication following homograft replacement of the right ventricular outflow tract*: *Annal. Thoracic. Surg.* 18:250, 1974.
19. Moor CH Martelli V and Ross DN: *Reconstruction of RVOT with a valved conduit in 75 cases of congenital heart disease*: *J. Thoracic. Cardiovasc. Surg.* 71:11, 1975.
20. James CH, Jeffrey MP, Abdul JT, Donald JH, Douglas DM, Paul RT, James BS: *Two dimensional echocardiographic detection and measurement of the right pulmonary artery in pulmonary atresia-ventricular septal defect: Angiographic & surgical correction*: *The AM. J. of cardiology* 49:1235-1240, 1982.
21. Piehler JM, Danielson GK, McGoon DC, Wallace RB, Fulton RE, Mair DD: *Management of pulmonary atresia with ventricular septal defect and hypoplastic pulmonary arteries by right ventricular outflow construction*: *J. Thoracic Cardio. surg.* 80:552-567, 1980. '