

식도 아칼라시아의 외과적치료*

김 주 현**

— Abstract —

Surgical Management of Esophageal Achalasia

Joo Hyun Kim, M.D.**

30 case of achalasia treated by modified Heller's myotomy at the department of thoracic surgery of Seoul National University Hospital from 1965 to 1987 were analysed.

Preoperative Symptoms were alleviated completely or partially in 90% of the 30 patients who were available for follow up study (average: 3.6 years). Excellent or good results were achieved in 83.3% of patients. Only two of the poor results were due to reflux esophagitis.

It is concluded that an antireflux procedure is not routinely necessary to prevent postoperative reflux esophagitis if the technique of esophageomyotomy is used properly.

I. 서 론

식도 아칼라시아의 외과적 치료로 헬러(Heller)氏의 식도근총절개법(Esophagomyotomy)이 도입된¹⁾ 이래 헬러氏 술 식의 변법은 가장 널리 사용되는 수술법임은 주지의 사실이다. 그러나 최근 비관혈적 방법인 식도의 가압확장법(Forceful dilatation)의 문제와 수술방법론에 있어서도 단순한 근절개만을 할 것인가 또는 술 후 위-식도 역류 방지를 위한 술식을 가미할 것인가에 대해선 여전히 이론이 있다^{2,4)}.

국내에서도 이³⁾ 이⁴⁾ 김⁵⁾ 오⁶⁾ 한⁷⁾ 등이 아칼라시아의 외과적 치료 성적을 보고한 바 있고 특히 본 교실에서도 조⁸⁾ 등이 13예의 치료성적을 보고한 바 있다.

* 본 연구는 1986년도 서울대학교병원 특진연구비 보조로 이루어진 것임.

** 서울대학교 의과대학 흉부외과학교실

** Department of Thoracic and Cardiovascular Surgery, College of Medicine, Seoul National University

1987년 11월 19일 접수

나 상기 국내 보고들은 비교적 적은 증례들로 종합적인 결론을 내리기는 미흡하다고 생각되어 본 서울대학교 의과대학 흉부외과학교실 교실에서 기록이 분명한 1965년 6월부터 1987년 9월까지 치험한 30예를 분석하여 치료성적을 제시하므로써 식도-위 역류방지 술식을 추가하는 문제 및 식도 확장법 사용등의 이론 해결에 의견을 제시코자 한다.

II. 관찰 대상

환자는 3세에서 71세 사이로 각 연령군에 고르게 분포되어 있고 10세이하 소아연령군에 나타난 예도 4예 있었으며 평균연령은 36.3세였다(Table 1). 각 환자의 주소는 연하곤란이 23명(76.7%)으로 주된 증상이었고 그의 역류, 구토, 동통 혹은 속쓰림(Heartburn) 등을 호소하였다(Table 2).

각 증상의 호소기간은 평균 5년 5개월이며 추적조사는 2개월에서 12년까지로 평균 3년 9개월이었다.

식도 아칼라시아와 합병된 타기형은 Mongolism 1예, Riley-Day 증후군 1예, 척추만곡증(Scoliosis) 1예

Table 1. Distribution of Age & Sex (n=30)

	M	F
0- 9	1	3
10-19	3	2
20-29	2	4
30-39	2	3
40-49	1	2
over 50	2	5
	11	19

Table 2. Chief Complaints

Dysphagia	23(76.7%)
Regurgitation	9 (30%)
Voniting	4(13.3%)
Heartburn & pain	4(13.3%)

Table 3. Associated anomaly

Mongolism	1
Riley-Day Syndrome	1
Scoliosis	1

였다(Table 3).

Ⅲ. 수 술

수술은 전예에서 좌측개흉술을 시행한 후 종격흉막을 절개하고 하부식도를 박리, 노출시켰으며 미주신경이 손상되지 않도록 주의하였다. 그리고 식도근 종결개를 약 6~7 cm 되게 시행한 바 특히 식도 위(胃) 경계부위에서는 위(胃)쪽으로 오직 수mm 까지만 접근하였고 두부쪽(Cephalic)으로는 비후된 식도근이 완전박리되도록 하여 확장부위까지 도달되게 하였다(Fig.3). 식도근 종결개가 완료된 후 식도근을 짐막에서 양측으로 박리하여 절개된 식도근이 차후 자연 유착되지 않도록 하였으며 짐막손상이 없음을 확인한 후 종격동 흉막을 봉합하고 폐 흉하였다.

Ⅳ. 결 과

술 후 결과를 평가하는데 Ellis 등^{2,9)} 이 발표한 기준인 아주 좋은 효과(Excellent)는 증상이 완전 소실되

고 체중의 증가가 있으며 완전히 정상적인 일을 할 수 있을때, 좋은 효과(Good)는 아주 좋은 효과와 같은 상황이나 음식을 급히 먹거나 정신적 긴장이 있을때 간혹 연하곤란이 나타나는 경우, 조금 좋은 효과(Fair)는 술 전 상태에 비해 증상의 호전이 있으나 연하곤란 혹은 역류의 증상이 있는 경우에도 이 범주에 포함시켰다. 좋지 않은 효과(Poor)는 증상의 호전이 없거나 악화된 경우 또는 새로운 증상이 나타난 경우로 분류하면 결과는 Table 4와 같다.

Table 4. Result

Excellent	24(80%)
Good	1(3.3%)
Fair	2(6.7%)
Poor	3(10%)
	30(100%)

좋은 효과(Good)를 보인 1예는 8세된 여아로 Riley-Day 증후군이 동반된 환자로서 지능 발육이 좋지 않아 의사소통이 원활히 되지 않는 예에서 간혹 음식을 급히 먹을때 연하곤란의 증상을 호소하였고 조금 좋은 효과(Fair)로 표기된 2예중 1예는 증상의 완화는 있으나 증상이 완전히 소실되지 않은 1예와 연하곤란의 증상은 완전 소실되었으나 간혹 속쓰림을 호소한 1예였다.이 예는 식도촬영 등에서 역류성 식도염의 증상은 보이지 않았다. 좋지 않은 결과(Poor)로 표기된 3예는 전부 재수술이 필요했던 합병증이 병발된 예로서 2예는 술 후 식도-위 역류에 의한 역류성 식도염결과 재협착이 초래된바 그중 1예는 식도-위 문합술을 시행하고 다른 1예는 술후 1년 지나 재개흉하여 식도주위 반흔 제거와 협착부위를 위절개후 수지로 확장시켰으나 만족스런 결과를 얻지 못해 장기간 내시경을 통한 확장술이 요구되었다. 1예는 3세된 여아에서 발생한 수술시 식도천공 1예로 재개흉하여 봉합시도하였으나 실패하여 위루조성술(Gastrostomy)을 시행하였다가 3개월후 식도위 문합술을 시행하였다. 결론적으로 식도아칼라시아의 단순근 절개술만 시행한 후 식

Table 5. Complication

Esophageal stricture due to reflux	
esophagitis	2
Esophageal perforation	1

도-위 역류에 의한 합병증은 2예로 6.7%에 해당되었다.

V. 고 찰

식도 아칼라시아는 불분명한 원인으로 식도體部の 연동운동의 소실과 하부식도 괄약부의 확장의 부전 혹은 불충분한 확장을 가지면서 정상보다 높은 하부식도 괄약부의 休止압력을 가지는 질환이다. 또한 치료받지 않은 아칼라시아 환자에서 식도암의 빈도는 정상인구보다 7배 이상 높은 것으로 보고되어¹¹⁾ 주의를 요하는 질환이다.

일차적 증상은 점차 지속되는 연하곤란이며 때론 초기에 고형물보다 차거나 더운 액체상태의 음식물 연하하는데 더 어려움을 호소하기도 한다.¹⁰⁾ 질병초기에 연하와 더불어 흉통을 호소하기도 하나 병이 진전됨에 따라 지속하는 일은 드물다. 역류(Regurgitation)가 주증상으로 수면시 야행성 기도 흡인으로 흉부증상을 유발시키기도 한다. 본 저자의 보고도 30예중 23예에서(76.7%) 연하곤란을 주소로 하고 있으며 그의 역류, 구토, 속쓰림 혹은 동통 등의 증상순이다.

식도 조영술에 나타는 소견은 여러 정도의 식도 확장 과 연장(Elongation) 그리고 심한 굴곡(Tortuosity)을 나타내고 하부식도는 특징적인 胃를 향한 새 주둥이

모양을 보인다(Fig.1). 그러나 이 질환의 초기에는 양성식도 협착과 다른 식도암과도 구별이 용이하지 않으므로 식도경 검사(Endoscopy)가 필수적이다¹⁰⁾ 또한 확진을 위해서는 식도운동검사(Esophageal motility test)가 꼭 요구된다. 본 병원에서도 1984년경부터 식도 운동검사를 시행²⁷⁾, 현재 아칼라시아 술 전 검사로 상례적으로 시행하고 있는 바 증례중 14세된 남아와 8세된 여아에서 시행한 술전 술후 운동검사의 보기를 제시하였다(Fig.2).

초기의 관류 않는 끝이 열린 튜브(Balloon)을 이용한 식도운동검사에서는 식도體部の 점차 이동하는 연동운동이 진행되지 않고 고정된 수축상태를 유지하게 되고 하부 괄약부의 압력은 정상이지만 확장이 되지 않는 것으로 보고하였으나¹²⁾ 이전형적 개념은 좀 더 개선된 관류하는 끝이 열린 튜브(Perfused open-ended tip)를 사용하는 연구결과 식도 아칼라시아의 하부 괄약부는 정상보다 높은 상태를 나타내고 국한된 범위지만 약간은 확장한다는 보고로 바뀌고 있다¹³⁾.

식도 아칼라시아의 치료에 있어서 식도 확장술은 1674년 Thomas Willis가 고래뼈로서 확장술을 시도한 만큼⁸⁾ 많은 학자들에 의해 1차적으로 시도되고 있는 것이 사실이다^{15,24)} Vantrappen와 Hellemans¹⁵⁾는 대부분의 환자에서 확장술이 외과적 근절개술보다 좋은 방법임을 주장하고 다만 1) 수치의 공기 확장술(Pne-

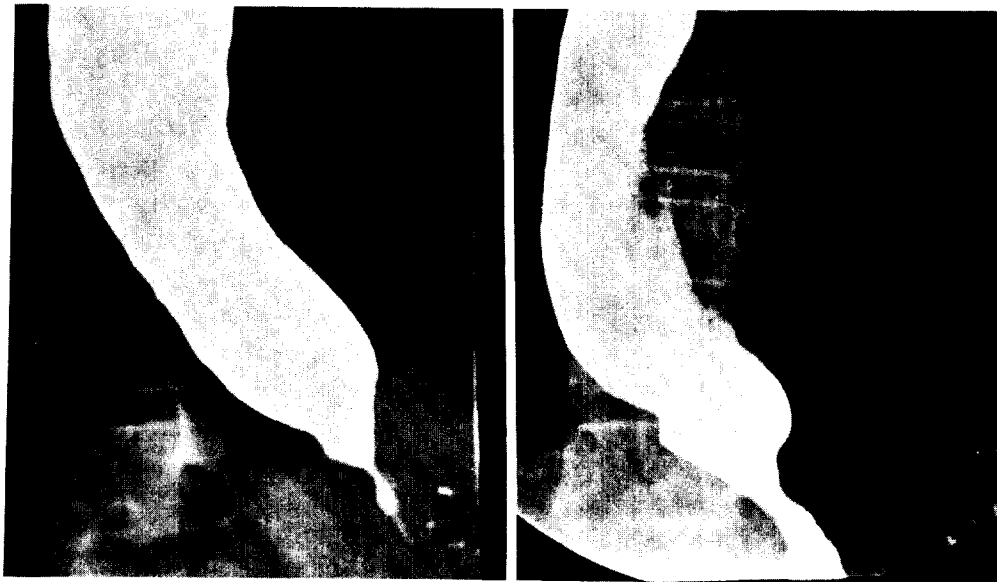

Fig. 1. Preoperative (left) and postoperative (right) esophagogram in 14 year old boy

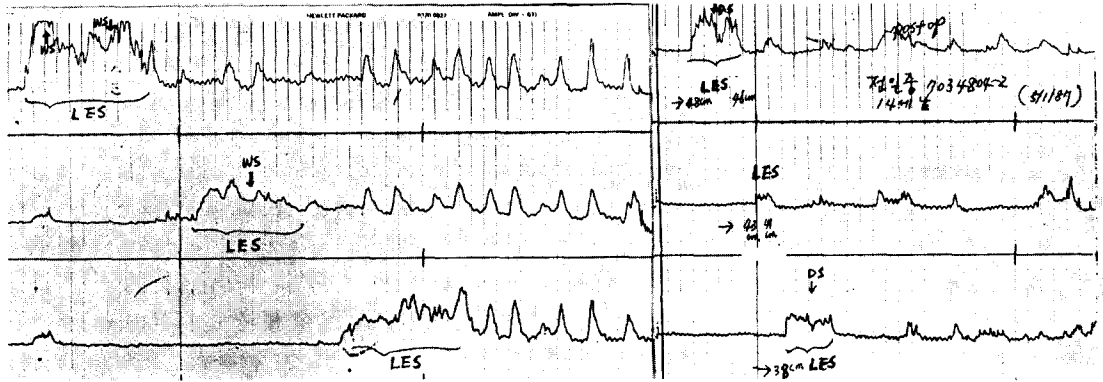


Fig. 2. Preoperative (left) and postoperative (right) motility test in 14 year old boy (same patient of the esophagogram in Fig. 1.)

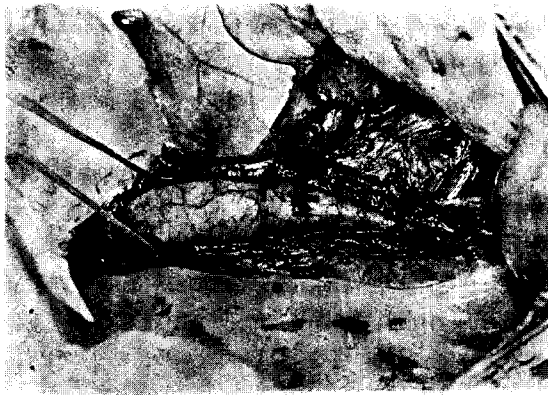


Fig. 3. Operative finding of the same patient in Fig. 1 or Fig. 2

umatic Dilatation)이 성공치 못했을 때 3) 협조가 불가능한 어린이나 정신병 환자에서는 외과적 방법을 시행할 것을 권고하고 있다. Okike 등¹⁴⁾이 발표한 양치료법을 비교한 연구에서 확장술을 시행한 경우 약 20%에서 확장술이 반복요구되었으며 81%에서 증상의 호전이 있었던 바 65%에서 아주 우수한 효과(Excellent or Good)를 거두었고 16%에서 조금 좋은 효과(Fair)를 보고하였으나 약 5%에서 유의한 합병증을 나타내고 있다.

또한 Brown 등은²⁵⁾ 드물지만 가압 확장술 후 위천공도 보고되고 있다. 그러나 상기 Okike 등의 동일한 문에서 식도근 절개법에 의한 치료시에는 94%에서 증상의 호전을 가져온 바(85%에서 아주 좋거나 좋은 효과 - Fair) 확장술에 비해 더 좋은 방법임을 제시하고 있다.

또한 양치료법의 비교에 있어 드물게 전향적 연구

(Prospective study)를 한 Csendes^{1b)} 등도 외과적 치료가 확장술 보다 더 좋은 방법임을 제시하고 있다. 그러나 이 치료법의 선택은 시술자의 경험 혹은 선호에 따라 행해질 것으로 사료된다.

한편 역류성 식도염의 방지를 위한 역류방지 술식을 근절 개술시 추가할 것인가에 대한 문제가 있어 Jara 등¹⁷⁾은 술후 역류빈도를 1년 24%, 2년에 48% 등 고율의 역류현상이 있음을 보고하고 일차 근절개술시 역류방지술식을 추가할 것을 강력히 권고하고 있다. 여기 사용되는 역류방지 술식으로는 Nissens Fundoplication¹⁸⁾ Boerma의 Anterior Gastropexy¹⁹⁾, Mark IV Belsey식²⁰⁾, Collis 술식²¹⁾, Pyloroplasty²²⁾ 등 다양하게 사용되고 있다. 그러나 식도외과분야에서 많은 보고가 있는 Ellis 등은^{2,9,10)} 상기 고율의 역류성 식도염 발생 보고에 이론을 제기하는 바 식도-위 접합부에서 수mm만큼만 뚫음으로 진행시켜 과다한 위근절개가 되지 않도록 주의하면 역류성 식도염은 문제가 되지 않을 정도의 낮은 빈도임을 보고하고 역류방지 술식은 다만 식도탈장(Hiatal Hernia)이 있을 경우에만 사용할 것을 반복하여 강조하고 있다. 특히 위근절개가 식도-위 접합부에서 2 cm 이상 될때는 역류빈도가 100% 있음¹⁷⁾을 상기시키며 확실한 식도-위 경계부위까지만 근절개가 되도록 권고하고 있다.

본 저자의 증례에서도 역류성 식도염에 의한 식도협착은 2예(6.7%)의 역류성 식도염에 의한 합병증이 발생한 바 이는 상해적인 역류방지 술식 사용을 주장할 만큼 높은 빈도는 아니라고 생각된다. 또한 증상의 완화도 90%에서 되었던 바(아주 좋거나 좋은 효과 83.3%, 조금 좋은 효과 6.7%) 다른 저자들의 결과와 부

합되는 결과를 나타낸 것으로 사료된다.

상기 헬러씨 술식 이외에 Hatafuku²²⁾ 등은 진행된 아칼라시아나 혹은 소화성 협착(Peptic stricture) 등에서 새로운 방법을 제시하고 있는바 이는 식도하부의 근절개와 동시에 점막을 같이 절개하고 절개된 틈을 Thal 方式²⁶⁾의 위편(Gastric patch)을 사용하여 봉합시키는 방법이다.

VI. 결 론

본 서울대학교 의과대학 흉부외과학교실에서 기록이 분명한 1985년 6월부터 1987년 9월까지 헬러씨 술식으로 치료한 식도 아칼라시아 30예의 증례분석 및 치료성적 장기추적 검사결과를 토대로 다음과 같은 결과를 얻을 수 있었다.

1) 증례 30예중 남자 11예, 여자 19예로 여자쪽이 우세하였으며 연령은 3세에서 71세까지로 평균 36.3세였다.

2) 주된 증상은 연하곤란, 역류, 구토, 속쓰림 혹은 동통 등의 순서이다.

3) 2개월에서 12년까지(평균 3년 10개월)의 추적검사 결과 수술사망률은 없었고 아주 좋은 결과(Excellent) 24예(80%), 좋은 결과(Good) 1예(3.3%), 2예(6.7%)에서 조금 좋은 결과(Fair)을 가져왔고 3예에서 만족하지 못한 결과를 얻고 있는바 이중 2예만이 역류성 식도염에 의한 식도협착으로 2중 1예는 식도-위 문합술을 시행하였고 1예는 지속적인 확장술이 요구되었다. 1예는 수술시 식도천공 후유증으로 식도협착 초래되어 식도-위 문합술을 시행한 1예이다.

4) 수술 및 술후 합병증은 식도천공 1예, 역류성 식도염에 의한 식도협착 2예이다. 상기와 같은 결과를 기준으로 하여 볼때 증상의 호전 및 좋은 결과를 얻은 경우가 27예로 90%이고 순수한 식도-위 역류에 의한 합병증은 2예(6.7%)로 식도근절개법에 의한 아칼라시아 치료법은 안전하고 좋은 방법이고 동시에 일차 술식에 역류방지 술식을 첨가할 필요는 없는 것으로 사료된다.

REFERENCES

1. Heller E.: *Extramukose Cardioplastik beim chronischen Cardiospasmus mit Dilatation des Oesophagus Mitt Grenzgeb Med Chir* 27:141, 1913
2. Ellis FE, Gibb SP, and Croeier RE: *Esophagomyotomy for achalasia of the esophagus Ann Surg* 192: 157, 1980
3. 이호일, 주택소, 유영선, 강중원: *Achalasia*의 외과적 치료 Modified Heller Operation을 시행한 9예의 관찰성적, *대한흉부학회지* 1: 53, 1968
4. 이동준: 식도 Achalasia의 외과적 치료-Modified Heller's Modified에 의한 수술증례, *대한흉부학회지* 10: 71, 1977
5. 김주현: *Achalasia*의 외과적치료, *대한흉부외과학회지* 12: 67, 1979
6. 오봉석, 문병탁, 김상형, 이동준: *Achalasia*의 외과적치료, *대한흉부외과학회지* 15: 451, 1982
7. 한권인, 홍장수, 이 영: *Achalasia*의 치료 4예 대한흉부외과학회지 16: 559, 1983
8. 조대윤, 양기민, 노준량: *Achalasia*의 수술요법 — 13예 보고 — *대한흉부외과학회지* 13: 470, 1980
9. Ellis FH, Crozier RE and Watkins E: *Operation for esophageal achalasia J Thoracic Cardiovasc Surg* 88: 344, 1984
10. Ellis FH: *Surgical management of esophageal motility disturbances Am J Surg* 139: 752, 1980
11. Wychulis AR, Woolam GL, Anderson HA, Ellis FH Jr: *Achalasia and carcinoma of the esophagus JAMA* 215: 1638-41, 1971
12. Creamer B, Olsen AM, and Code CF: *The esophageal sphincters in achalasia of the cardia (cardiospasm) Gastroenterology* 33:293, 1957
13. Misiewicz JJ: *Pathophysiology of achalasia of the cardia Postgrad Med J* 50:207-208, 1974
14. Okike N, Payne WS, Neufeld DM, Bernatz PE, Pairolero PC, and Sanderson DR: *Esophagomyotomy versus forceful dilation for achalasia of the esophagus: results in 899 patients Ann Thorac Surg* 28: 119-23, 1979
15. Vantrappen G and Hellemans J: *Treatment of achalasia and related motor disorders Gastroenterology* 79:144-154, 1980.
16. Csendes A, Velasco N, Braghetto I, and Henriquez A: *A prospective randomized study comparing forceful dilation and esophagomyotomy in patients with achalasia of the esophagus Gastroenterology* 80: 789-795, 1981
17. Jara FM, Toledo-Pereyra LH, Lewis JW, and Magilligan DJ Jr: *Long-term results of esophagomyotomy for achalasia of esophagus Arch Surg* 114:935-936, 1976
18. Menguy R: *Management of achalasia by transabdominal cardiomyotomy and fundoplication Surg Gynecol Obstet* 133:482-484, 1971

1. Heller E.: *Extramukose Cardioplastik beim chronischen Cardiospasmus mit Dilatation des Oesophagus Mitt Grenzgeb*

19. Boerema I: *Gastropexia anterior geniculata for sliding hiatus hernia and for cardiospasmus J Int Coll Surg* 29:533-547, 1958
20. Belsey R: *Recent progress in esophageal surgery Acta Chir Belg* 71: 230-238, 1972
21. Orringer MB, Sloan H: *Collis-Belsey reconstruction of the esophagogastric junction J Thorac Cardiovasc Surg* 71: 295-303, 1976
22. Hawthorne HR, Frobese AS, Nemir P Jr: *The Surgical management of achalasia of the esophagus Ann Surg* 144: 653-666, 1956
23. Hatafuku T, Maki T, Thac AP: *Fundic patch operation in the treatment of advanced achalasia of the esophagus Surg Gynecol Obstet* 134: 611-24, 1972
24. Vantrappen G and Janssens J: *To dilate or to operate? That is the question Gut* 24: 1013-1019, 1983
25. Brown FC, Johnson RB, and Castell DO: *Gastric perforation during pneumatic dilation for achalasia (correspondence) Gastroenterology* 72: 988-984, 1977
26. Thal Ap, Hatafuku T, Kurtzman R: *A new method for reconstruction of the esophagogastric junction Surg Gynecol Obstet* 120: 1225, 1965
27. 이영상, 정영화, 천형식, 송인성, 최규원, 김정룡: 식도 정맥류 환자에서의 식도운동에 관한 연구, 대한 소화기병학회지 16 : 345 - 350, 1984