

# 태아심음감시의 기본생리의 병법

최 의 순  
(가톨릭대학 의학부 간호학과)

## I. 머리말

임산부 관리 중 태아상태를 관찰하여 태아장애를 조기에 발견하므로 주산이환 및 사망을 감소시키고 건강한 신생아를 출생시키는 것은 중요한 문제이며 궁극의 목적이라고 말할 수 있다.

태아심음에 대한 감시와 평가는 태아상태의 변화를 조기에 발견하고 이에 대한 적절한 조치를 취하므로써 불의에 발생할 수 있는 위험상태를 예방하는 데 매우 중요하기 때문에 요즘 임상에서 널리 사용되고 있는 태아심음 및 자궁수축 감시기에 대해 소개하고자 한다.

## II. 본 론

### 1. 태아심음 감시의 역사적 배경 및 필요성

17세기까지도 태아심음이냐 태아심음 청취에 대한 논의는 되어오지 않다가 1818년 스위스 의과 의사인 Francois Mayor가 양수내 태아의 움직임을 돌으려고 임신부 복부에 귀를 대어 보았을 때 F.H.S.를 감지하였음을 보고한 것이 최초의 태아심음 청취라고 말할 수 있다. 그후 여러 학자들이 이 부분에 관심을 갖고 태아심음과 아울러 자궁잡음, 제대잡음에 관해서도 설명하면서 auscultation이 임신의 진단, 쌍태아의 진단 및 태위 태향, 등 임상적으로 매우 가치있음을 주장하게 되었다.

1917년 시카고 산과 의사인 David Hill이 태아심음을 청취하는 최초의 기구로 Fetoscope(head

stethoscope)을 고안하였으며 5년 후인 1922년 J.B. DeLee가 이를 보완하여 사용하기 시작한 것이 오늘날에도 사용되고 있는 DeLee-Hillis Stethoscope이다.

그러나 태아청진기에 의한 감시방법은 counting의 부정확성, 태아 곤란상태를 진단하는 데 가장 중요한 자궁수축시에 청진할 수 없는 점, 간헐적으로 태아심박동수를 측정하므로 초기에 순간적으로 초태되는 태아곤란증을 진단하기 어려운 점, 기록 보전할 수 없다는 점 등 많은 문제점이 대두되어 많은 산과학자들은 계속해서 태아심음 평가의 보다 더 정확하고 세련된 방법을 연구하게 되었다.

1906년 Cremer M.이 산모의 복부와 질 내부를 통해 최초로 Fetal E.K.G.를 기록하기 시작하여 1950년대까지 fetal life를 판정하기 위한 정드로 사용되었으며 1960년대에 이러한 모든 한계를 극복하기 위해서 Hon과 Caldeyro-Baroia 등이 태아상태를 정확하게 예측하고 평가할 수 있는 전자태아감시기를 발달시켜 오늘에 이르고 있다.

오늘날 전자태아감시기는 태아성숙도, 쌍태, 태위, 태아의 선천성 심장장애의 산전진단 등은 물론 특별히 분만 제 1기와 2기에 자궁수축과 제대압박으로 인한 태아심음의 다양한 변이를 평가하여 태아곤란증을 예측하고 적절한 조치를 적용하므로 자궁내 태아사망, Neonatal morbidity와 mortality를 최소로 하며 출생후 Neurologic development를 증진시키는데 유용하게 사용되고 있다.

## 2. 태아심음감시의 기본생리

F.H.R. monitoring은 Oxygenation과 관련된 것으로서 자궁과 태아태반 순환 사이에 다양한 hypoxic, Nonhypoxic stress에 따라 F.H.R.의 양상이 특징적으로 변화된다.

### 1) 자궁 태반순환

태반은 태아와 모체 사이의 순환을 연결시킴으로써 호흡과 관련된 폐로서 배설과 관계된 신장으로서, 영양섭취와 관계된 위장관으로서, 열교환과 관계된 피부로서 태아에게 위협한 물질을 방어하는 방어막으로서, 홀몬을 생산하는 내분비기관으로서의 역할을 하는 태아 생명유지의 근원이라고 말할 수 있다.

임신의 극히 초기에 미분화 배아세포(blastocyst)가 자궁의 기저탈락막에 착상하므로써 모체와 태아의 순환관계는 시작된다. 자궁의 나선동맥들(spiral arteries)이 두꺼운 자궁근층벽을 통과하여 용모간강(inter villous space)내로 모체혈액을 보내주면 태반의 용모막용모(chorionic villus)내에 있는 모세혈관의 얇은 벽을 통해 산소, 영양물질 등을 흡수한다. 흡수된 물질들은 제대정맥을 거쳐 태아에게 이동되며 태아순환을 거쳐 발생한 탄산가스와 노폐산물들은 제대동맥을 통해 다시 태반으로 와서 용모막 용모내의 모세혈관들을 거쳐 용모 간강을 통해 모체순환으로부터 온 신선한 혈액과 교환되며 이러한 태아모체 순환의 반복으로 태아는 성숙되고 생명을 유지한다.

자궁혈액량의 약 85% 가량이 태반순환에 관계하며 나머지 15% 가량은 자궁과 태반 이외의 조직에 공급되고 있고 산모가 lateral position으로 rest하고 있을 때 용모간강내 순환이 최고에 달한다.

자궁내 혈액양 저하는 태아순환에 직접적인 영향을 미치며 자궁내 혈액양 저하에 영향을 주는 요인으로서 산모의 자세, 운동, 자궁수축, 태반의 이상, 마취, 고혈압, diffusion distance 등을 들 수 있다.

### (1) 임신부의 자세

Supine position시는 vena cava 또는 aortoiliac vessels이 압박당하므로써 심장에 대한 blood return이 감소되어 임신부의 심박출량 감소, 저혈압, 자궁의 혈액량 감소 등의 결과를 초래한다. 이것을 supine hypotension syndrome 또는 vena cava syndrome이라고 하며 lateral position으로 휴식시키므로 회복될 수 있다.

### (2) 운동

운동시에는 혈액이 Somatic muscle group (major muscle group)으로 전환되기 때문에 자궁내 혈액량이 감소된다. 정상 자궁태반 기능을 가진 임신부에서 운동시에 이러한 혈액의 전환은 자궁태반 순환에 큰 영향을 미치지 않지만 자궁태반 기능이 저하된 임신부에서는 운동으로 자궁태아순환에 영향을 미치기 때문에 운동보다는 충분한 rest가 필요하다.

### (3) 자궁수축

자궁의 비수축시에는 평균 자궁동맥압(mean arterial pressure)이 약 85mmHg로 자궁근층내압(Intramyometrial pressure) 10mmHg보다 높기 때문에 용모 간강내로 모체의 혈액공급이 잘 되어 자궁태아 순환이 원활히 이루어지나 자궁수축시에는 자궁근층 내압이 120mmHg로 동맥압 90mmHg 보다 높아지기 때문에 동맥의 collapse 현상으로 용모간강내에 순환을혈(circulatory stasis)을 초래하므로 태아순환에 영향을 미친다. 특별히 Oxytocin 유도 결과 발생된 uterine hypotonus나 tetanic contraction시, 태반조기박리시는 용모간강내에 혈액공급 감소로 태아는 hypoxia에 빠지게 된다.

### (4) 태반의 이상

고혈압, 당뇨, 혈관질환, 태반조기박리, 전치태반, 태반경석, 태아발육부전시에는 태반 모체면의 reduction이 오므로 태아순환에 영향을 미친다.

### (5) 마취

산모에게 마취제 사용은 Sympathetic blockage 결과 hypotention을 초래하므로써 이차적으로 용모간강내의 혈액양을 감소시켜 태아순환에 영향을 미친다.

## 특집 : 생명기기와 간호 II

### (6) 고혈압

Maternal hypertensive syndrom은 자궁동맥 혈액공급에 있어서 혈관 경련성 변화나 탄성 동맥경화성 변화를 일으키므로 그 결과 용모간강 내 혈액양을 감소시켜 태아순환에 영향을 미친다.

### (7) Diffusion distance

태반막과 용모간강 사이의 거리와 태아 모세혈관의 두께는 산소의 이동을 감소시켜 태아순환에 영향을 미친다.

이 현상을 설명하는 임상적 실례로서 태반 부종을 동반한 적아구증에서 용모 간강과 태아 모세혈관 사이의 섬유침착이 증가된 결과 태아의 미성숙을 초래한 경우, 당뇨병산모에서 태반막의 두께가 증가되므로 villous hemorrhage와 edema를 초래하는 경우에서 볼 수 있다.

### 2) F.H.R. regulation

태아심음은 혈액양, 홀몬, 전해질, 자율신경계의 교감 및 부교감신경 등 여러 가지 요인에 의해 regulation이 유지된다.

자율신경계의 교감신경과 부교감신경의 상호작용으로 태아심음의 변이(variability)를 일으킨다. 즉 교감신경계의 자극은 태아심음을 증가시키는 반면 부교감신경계의 자극은 미주 반응(vagal response)을 일으켜 태아심음을 감소시킨다.

분만이 시작되지 않은 임신상태에서, 자궁수축과 수축 사이에서, 주기적 변화 사이의 interval에서의 태아심음을 Base line F.H.R.라고 하며 성숙한 정상태아에서 120~160 beats/min을 정상범위로 간주한다.

태아심음이 160 beats/min 이상으로 10분 이상 지속될 경우를 tachycardia, 120 beats/min 이하로 10분 이상 지속될 경우를 bradycardia라고 한다.

### 3) 자궁수축 생리

임신 중에는 정상적으로 분만의 조기 시작(premature onset of labor)을 억제하는 생리적 기전으로 preparatory contraction이 일어나는데 두 type으로 설명할 수 있다. 즉 임신 초기부터

가끔씩 발생되어 만기가 가까워오면 사라지며 새로운 초음파 기술에 의해 자궁벽 일부의 thinckening을 확인하므로 알 수 있는 small weak한 Short duration의 자궁수축과 일반적으로 알려진 Braxton Hicks' Contraction이다. Braxton Hick' Contraction은 임신 30주경 한 시간당 1회 정도로 시작하여 만기가 가까워오면 5~10분마다 일어나며 점차 분만에 직접 관여되는 규칙적이고 rhythmical 한 정상자궁 수축으로 이행된다.

자궁수축은 기간, 빈도, 강도, 균일성, shape의 특성이 있으며 분만이 진행되면서 그 정도가 변화한다.

자궁의 base line tone은 8~12mm Hg이며, 17~20mm Hg 이상일 때를 hypertonus로 보는데 정상분만에서 분만 초기에는 30mmHg, 분만 제 1기 말에는 50mmHg, 분만 제 2기에는 20~30mmHg 정도이며 양수과다와 같이 자궁 근섬유조직의 과도한 팽창시에는 uterine tonus가 상승된다.

자궁수축은 Uterotubal Junction(오른쪽에서 더 흔히 발생됨)에서 시작되어 태아만홀에 충분하도록 자궁경관 개대와 태아 하강을 위해 자궁저부에서 점차 자궁경부들 향해 과급되므로 강도는 자궁저부 부위에서 가장 강하고 자궁경부 부위에서 가장 약하다.

### 4) 자궁수축이 태아심음에 미치는 영향

F.H.R monitoring은 자궁수축과 관련된 일련의 F.H.R의 변화를 관찰하는 것이다.

자궁수축은 태아를 간헐적으로 고압력상태(hyperbaric state)에 놓이게 하고 cerebral blood flow를 감소시키며 제대의 위치에 따라 제대불 압박시키므로써 태아심음의 주기적 변화를 일으킨다.

### (1) Early Deceleration

아두가 압박당하면 cerebral blood flow의 변화가 오며 그 결과 vagal center의 자극으로 태아심음이 감소된다. 아두압박으로 나타나는 태아심음 감소현상은 산도에 의한 것보다는 주로 자궁수축으로 인한 것으로서 이와 같이 분만활

동기에 아두 압박으로 자궁수축 초기에 나타나는 균일한 태아심음 감소현상을 early deceleration이라고 하며 자궁수축 후에는 원래의 Tone으로 돌아간다.

(2) Variable Deceleration

제대압박으로 출현하는 다양한 태아심음 감소 형태로서 분만중 어느 시기에나 나타날 수 있으나 특히 분만 제 1기말과 제 2기에 심하게 나타난다. 제대가 태아몸의 일부를 감고 있거나 선천적으로 짧은 제대, 제대결절, 분만이 진행되면서 골반과 신진부 사이에서 압박을 당할 때 동 제대 동맥이 갑자기 폐색되면 태아 순환에서 총태아 말초저항(total fetal peripheral resistance)이 상승되기 때문에 fetal hypertension을 초래하며 즉시 태아의 압박수용기(baroreceptor)는 자극을 받아 central vagal nuclei에 영향을 미쳐 F.H.R Deceleration을 일으킨다. 또한 제대압박은 동맥내 산소압의 변화를 일으키므로 이때의 심박동 상태는 무호흡후에 나타나는 다양한 심박동감소 현상과 비슷한 변화가 온다. 즉 동맥내 산소압의 감소는 Fetal hypoxemia를 일으켜 태아의 화학수용기(chemoreceptor)를 자극하며 그 결과 미주중추에 영향을 미쳐 F.H.R Deceleration을 일으킨다.

이와 같이 제대압박으로 인한 제대동맥 폐색으로 나타나는 태아 심박동의 variable deceleration reflex는 fetal baroreceptor(hypertensive)와 fetal chemoreceptor(hypoxemia)의 Vagal center 자극으로 인한 것이다.

(3) Late Deceleration

자궁수축 후반기에 태아심음이 서서히 감소되어 자궁수축이 끝난 후에도 base line tone으로 회복되는 것이 지연되는 불량한 태아심박동으로 uteroplacental insufficiency시에 나타나는 형태이다.

3. 태아심음 감시방법

태아심박동을 감시 및 평가하는 방법은 고식적인 태아청진법과 최근 널리 사용되고 있는 전자 태아감시장치에 의한 방법으로 대별할 수

있다.

전자 태아감시 방법은 아두와 자궁에서 직접 태아심음과 자궁수축 상태를 보는 Direct internal monitoring과 산모의 복부등 통한 Indirect external monitoring이 있다.

1) Indirect External Fetal Monitoring

〈태아심음 평가방법〉

A. Phonocardiography (PCG)

고도의 microphone으로 확대된 FHS를 스피커나 Headset를 통해 monitoring하는 방법으로 임신 중과 파막 및 자궁개대 전 분만중에 언제든지 사용이 가능한 간단한 방법이다.

소음에 대단히 민감하므로 산모나 태아가 움직이지 않고 조용할 때에는 recording이 수월하나 태아가 움직일 때, 자궁수축시, 방안에 소음이 심할 시에는 만족할만한 recording을 얻기 어렵다.

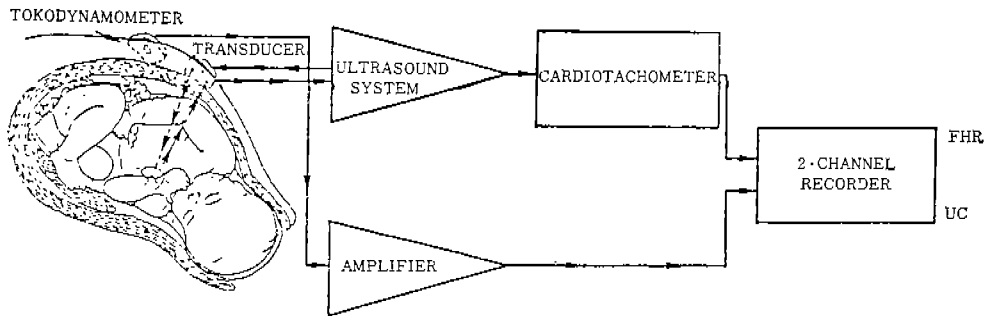
Phonotransducer 부착시에는 임신부의 복부를 깨끗이 씻고 건조시킨 후(이때 절대로 ECG gel이나 cream을 바르지 말 것) 태아심음이 가장 잘 들리는 부위에 부착한 후 abdominal belt로 고정시켜 산모가 움직이더라도 위치가 변하지 않도록 한다.

Monitor의 volume을 적절히 조정하고 스피커에서 나오는 소리와 동시에 앞판의 지시등(indication light)이 켜지는지를 확인한다. 만일 good signal을 얻지 못했을 경우 언제든지 transducer의 위치를 재조정한다. Recorder를 3 mm/min 속도로 조절하고 paper에 recording되는 FHR를 자주 관찰한다. 이때 되도록 산모는 움직이거나 말을 하지 않도록 주의하며 외부 소음을 감소시켜 FHR recording에 정확성을 기한다.

B. Ultrasound Transducer

Low energy high-frequency의 음파를 태아의 심장부위에 전달시켜 반사된 음파로 FHR를 간파하는 방법으로 PCG와 마찬가지로 파막이나 자궁경부 개대전에 사용하며 PCG보다는 소음에 덜 민감하므로 자궁수축시, 태아운동시에도 비

특집 : 생명기기와 간호II



Indirect external monitoring의 모형도

교적 만족할만한 recording이 가능하여 임신 중이나 분만중에 가장 널리 사용되는 효과적인 방법이다.

Ultrasonic transducer를 부착할 때는 밑면에 ultrasonic gel을 충분히 바른후 태아 심음이 가장 잘 들리는 부위에 부착하여야 하며 그 이외의 monitor 조작방법은 PCG시와 대동소이하다.

C. Abdominal FECG

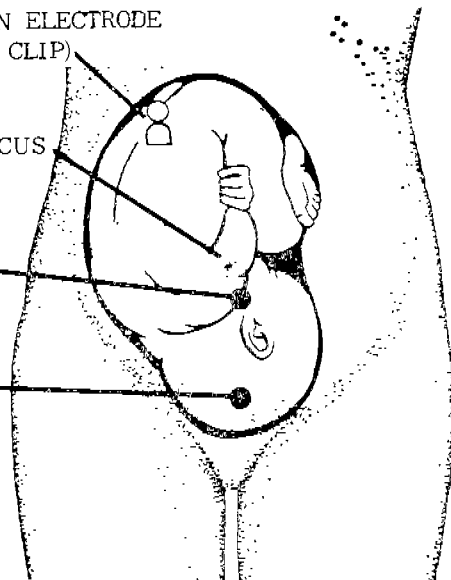
임산부 복부로 부터 태아의 ECG를 통해 직접 FHR를 확인하는 방법으로 heart rate variability의 정확한 측정이 가능하나 electrode(전극)를 임산부 복부에 정확히 위치하지 않으면 만족할

SUCTION ELECTRODE (BLACK CLIP)

UMBILICUS

GREEN CLIP

WHITE CLIP



abdominal FECG시 전극의 위치

만한 recording를 얻을 수 없고 특히 비만증의 임산부, 임신 34주 이내, 분만의 활성시기와 같이 임산부 복벽근의 활동과 긴장이 심한 경우에는 recording을 얻기가 어렵거나 불가능한 단점이 있다.

우선 태아의 위치를 확인한 후 electrode를 부착할 부위를 alcohol sponge로 닦고 건조시킨다. Electrode는 임산부의 umbilicus 직하부위(fetal back 부위), 아두가 위치하는 부위에 부착하고 suction electrode는 태아의 buttock이 위치하는 부위에 부착한다.

흰색 lead wire는 아두부위의 전극에, 초록색 lead wire는 umbilicus 직하 부위의 전극에, 검정색 lead wire는 태아 buttock 부위의 전극에 각각 연결한 후 monitor에 연결시킨다. 이때 산모 복부 피부에서의 전극에 대한 저항은 만족할 만한 fetal signal을 얻는데 방해가 되므로 이 저항을 최소로 하기 위해 전극을 부착할 부위에 gel을 충분히 바르고 마찰한 후 부착하며 태아 buttock 부위의 suction electrode로 인해 hematoma를 유발할 우려가 있으므로 한 위치에서 15분 이상 부착하지 않도록 주의한다.

<Uterine Activity 평가방법>

Tocotransducer (Tocodynamometer)

Pressure에 대단히 민감한 장치로서 자궁수축시에 산모복부의 자궁저부 부위에 부착시켜 monitor에 연결하므로써 uterine activity를 관파하는 방법으로 phonetransducer나 ultratran-

ducer, abdominal FECG와 함께 사용한다.

2) Direct Internal Monitoring

〈태아심을 평가방법〉

Spiral Fetal Scalp Electrode

태아선진부위로 부터 직접 FECG를 감시하는 방법으로 반드시 파막과 자궁경부 개대가 2~3 cm 이상 이루어진 경우, 태아선진 부위를 정확히 알 수 있는 경우에 적용이 가능하다.

그러나 전극의 끝이 fetal epidermis를 관통하기 때문에 의상, 출혈, 감염의 위험이 있으므로 적용상 고도의 기술과 무균술을 요하며 태아선진부위에서 전극 부착부위를 정확히 찾지 못했을

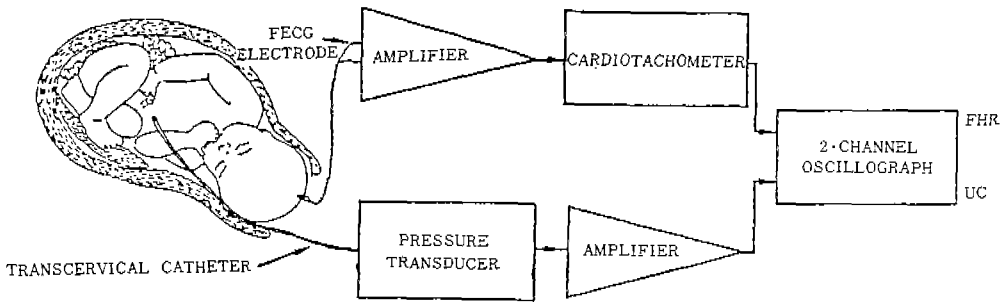
경우에는 적용을 피하는 것이 바람직하다.

Spiral electrode를 적용하기 전에 임신부는 Dorsal Lithotomy position을 취하고 시술자는 내진으로 태아의 선진부위를 정확히 구별한다.

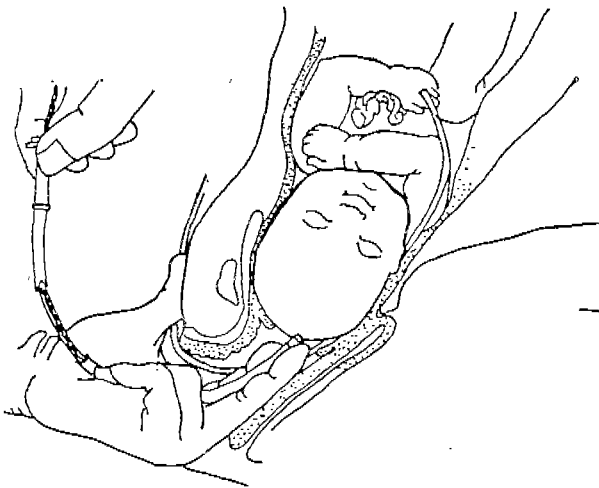Leg plate 밑면에 gel을 충분히 바르고 임신부 대퇴부위에 부착하여 고정시킨 후 monitor에 연결한다.

Spiral electrode는 Aceptic한 방법으로 태아의 scalp 부위 skin을 약 1.5mm 정도 관통되도록 정확한 위치에 삽입하고 wire는 leg plate에 같은 색끼리 서트 연결한다.

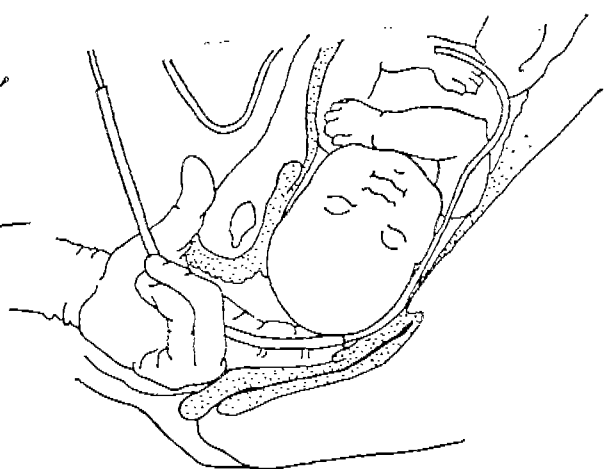
전극삽입시 주의할 점은 태아의 얼굴 fontanel, genitalia(둔위시)에 삽입하지 않도록 한다.



Direct Internal Monitoring의 모형도



Spiral electrode의 적용방법



Uterine catheter의 삽입방법

〈Uterine Activity 평가방법〉

Intra Uterine Catheter

분만중에 파락과 자궁개대가 2~3cm 이상 이루어진 후 자궁수축의 빈도, 강도, 기간, 휴식 기사의 긴장도를 감시하기 위한 방법이다. 임신부의 자세를 dorsal lithotomy position으로 하고 내진을 해서 손가락과 태아선진부 사이를 통해 골반의 posterolateral 부위로 catheter의 표시선 까지 삽입한 후 임신부 대퇴부위에 안전하게 고정한다. catheter의 외부끝에 Three-way를 끼워 strain gauge(여과계량기)에 연결하고 strain gauge에서 전선을 monitor에 연결한다.

Three-way를 통해 매 2시간마다 또는 필요시마다 Sterile water를 catheter로 주입시켜 자궁의 activity에 따른 pressure의 변화를 관찰하므로 자궁수축상태를 평가한다.

이때 strain gauge의 높이는 자궁의 middle level(임산부의 검상돌기 부위)까지로 조절하며 catheter 삽입시 철저한 무균술을 적용하여 감염을 예방하도록 한다.

또한 sterile water 주입시 공기나 파편(debris)들로 인해 uterine pressure를 정확히 recording하는데 방해되지 않도록 유의한다. 만일 자궁강내에 출혈이 있거나 염증이 있거나 전치 태반시에는 이 방법을 사용하지 않도록 한다

III. 맺음말

이상과 같이 태아심음과 자궁수축 감시의 중요성과 기본생리 및 방법에 대해 논하였다.

임산부와 태아의 생명을 다루는데 있어 태아 상태의 정확한 파악은 태아와 임산부의 위험을 예측하고 적절한 조치를 하는데 기본이 되는 중요한 일이라고 생각한다.

날로 발전하는 고도의 첨단과학기술에 부응하여 태아 심박동 상태와 자궁수축을 감시하는 전자태아 감시기에 대한 이해와 원리 및 방법을 알고 실제 적용하는 데 있어서 다양한 지식의 기초로 분별력있게 대처하는 것은 모성과 태아의 안녕을 도모하는 확대된 모성간호원의 역할이라고 생각한다.

참 고 문 헌

Irena M. Bolak, Margaret Duncan Jensen(1984). Essential of Maternity Nursing. The C.V. Mosby Company.

Niels H. Lauersen (1985). Modern Management of High-Risk Pregnancy. Plenum Medical.

Reeder Mastroianni, Martin (1983). Maternity Nursing. Lippincott.

Roger K. Freedman, Thomas J. (1981). Fetal Heart Rate Monitoring. Williams & Wilkins.

Roy H. Petrie, Richard P. Marrs (1986). Clinical Obstetrics & Gynecology, Vol. 29, No. 1, Harper & Row.

박찬규(1978). 분만중 태아 심박동수의 감시. 대한산부회지, Vol. 21, No. 9, 675~680.

오 영, 윤혜원등(1984). 진통시 태아 심박감시 및 태아 구디현 pH 반복측정에 의한 태아 장애의 예측. 대한산부회지. Vol. 27, No. 8, 1066~1075.