

2, 4-Dinitrochlorobenzene으로 誘發된 오리와 닭의 遲延型 皮膚過敏症

李採瑢 · 李政吉 · 李周默*

全南大學校 農科大學 獸醫學科 · 全北大學校 農科大學 獸醫學科*

(1986. 2. 27 接受)

A Delayed Cutaneous Hypersensitivity Induced with 2, 4-Dinitrochlorobenzene in Ducks and Chickens

Chai-yong Lee, Chung-gil Lee and Joo-muk Lee*

Department of Veterinary Medicine, College of Agriculture, Chonnam National University

*Department of Veterinary Medicine, College of Agriculture, Chonbuk National University**

(Received February 27th, 1986)

Abstract: An experiment was carried out to measure the cellular immune response in the animals by sensitizing the animals with 2, 4-dinitrochlorobenzene(DNCB).

The fowls could be sensitized with primary application of DNCB. The sensitizing and challenge dose was standardized. Heterophils were prominent in the early inflammatory response in the superficial and deep dermal regions with scattering of eosinophils.

The histological response in the fowls was characteristic of a delayed hypersensitivity reaction.

緒 論

分子량이 적은 化學物質인 2, 4-dinitrochlorobenzene (DNCB)은 細胞性免疫의 機轉을 究明하기 위하여 널리 사용되고 있다. 이 物質을 사용한 研究는 사람은^{2, 3, 16, 17} 물론 家畜^{1, 6, 10, 12, 13, 15, 19}에서도 많이 實施되고 있으며 著者 등은 正常 기니픽에 DNCB를 適用하여 앨러지性 皮膚炎을 誘發시킨 다음 그 變化를 觀察한 바 있다.²²⁾

本 研究에서는 鳥類에 있어서 細胞性免疫의 初期에 參與하는 細胞의 型을 究明하고 疾病狀態에서 DNCB를 適用하는 次後의 研究를 위한 기초실험으로 오리와 닭에 DNCB를 사용하여 化學的으로 遲延型皮膚過敏症을 誘發시킨 다음 그 肉眼的 및 病理組織學的 變化를 觀察하였다.

材料 및 方法

抗原: 2, 4-dinitrochlorobenzene(日本 東京化成工業株)을 아세톤에 溶解하여 사용하였다.

實驗動物: 4~8個月齡의 健康한 재래종 오리 11首와 12個月齡의 健康한 卵用種인 다난다種(천호부화장 生産)의 닭 12首를 사용하였다.

感作(Sensitization): 右側 前胸部를 剪毛한 다음 直徑 30mm의 金屬環을 손으로 固定하고 25G의 針을 附着한 1ml 주사기로 1% DNCB 0.2ml를 點滴시키면서 입으로 불어 아세톤이 빠르게 증발되도록 했다.

攻撃(Challenge): 感作 後 14日에 左側 前胸部의 두 개 部位에 感作시킬 때와 同一한 方法으로 同量의 DNCB를 適用하였고, 對照群 오리 2首 및 닭 2首에는 아세톤만을 사용하였다. 本 論文에는 나타나 있지 않음

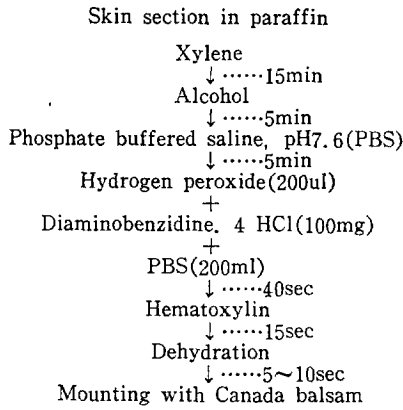


Fig. 1. Staining procedure for the differentiation of granulocytes of the chicken and the duck.

나 最小限의 感知할 수 있는 反應을 誘發시키는데 必要한 DNCB의 量을 決定하기 위하여 豫備實驗을 實施하였다.

皮膚檢査: 皮膚의 測定은 攻擊시킨 24時間과 48時間後에 기니픽에서와 同一한 方法으로 實施하였다.²²⁾

病理組織學的 檢査: 이미 報告된 기니픽에서의 方法대로 實施하였다.²²⁾

免疫組織化學的 檢査: 細胞性免疫과 관련되어 炎症初期에 出現하는 顆粒球들을 鑑別하기 위하여 薄切된 組織을 karnovsky 溶液⁹⁾에서 約 12時間 冷固定한 다

음 biotin-avidin system(BAS)⁹⁾에 의한 immunoperoxidase 染色法^{18,20,21)}을 약간 변형하여 Fig.1과 같이 染色한 다음 光學顯微鏡으로 觀察하였다.

電子顯微鏡的 檢査: 免疫組織化學的 檢査에 의하여 鑑別된 顆粒球를 確認하기 위하여 適出된 組織을 Karnovsky溶液⁹⁾에서 約 12時間 冷固定한 다음 脫水시켰고, luft法⁹⁾에 의하여 epoxy resin包埋塊를 1 μ m 두께의 切片으로 만들어서 sodium ethoxide로 epoxy resin을 除去한 다음¹¹⁾ 上述한 免疫組織化學的 方法으로 染色하였고 toluidine blue로 對照染色하여 電子顯微鏡으로 觀察하고자 하는 部位를 決定하였으며 그 部位를 80nm 두께의 切片으로 만들어 Reynolds¹⁴⁾法으로 染色한 다음 JEM 100CX II 電子顯微鏡으로 加速電壓 80kV 하에서 觀察하였다.

結 果

오리를 DNCB로 感作시키고 14日 後에 攻擊한 다음 皮膚의 反應을 檢査한 結果 對照群에서는 反應이 나타나지 않은 反面 實驗群 9마리에서는 모두 測定이 가능한 反應이 나타났다(Table 1). 反應의 形態는 9마리에서 모두 類似하게 나타났는데, 주위의 정상피부보다 상당히 腫脹되었으며 滲出液과 함께 發赤現象도 觀察되었다. 攻擊당한 部位의 皮膚直徑 增加는 平均 16.73 \pm 3.54mm(24時間後)와 11.02 \pm 3.48mm(48時間

Table 1. Biometry of the Skin Before and After Sensitization with DNCB in the Duck

Duck number	Before challenge		24 hours after challenge		48 hours after challenge	
	Diameter(mm)	Thickness(mm)	Diameter(mm)	Thickness(mm)	Diameter(mm)	Thickness(mm)
1	30.00	0.25	40.25	0.98	39.20	0.80
2	30.00	0.32	44.65	0.90	37.45	1.33
3	30.00	0.35	47.20	1.42	38.70	1.78
4	30.00	0.36	46.80	1.95	46.70	1.58
5*	30.00	0.32	52.40	1.38	47.00	1.30
6	30.00	0.58	43.25	1.39	39.90	1.25
7	30.00	0.34	46.16	2.04	42.60	1.73
8*	30.00	0.25	50.50	1.98	40.50	1.40
9	30.00	0.28	49.40	1.65	37.10	1.23
Mean (\pm SE) increase after challenge			16.73 \pm 3.54	1.18 \pm 0.41	11.02 \pm 3.48	1.04 \pm 0.28
Control						
1*	30.00	0.35	32.20	0.40	30.00	0.70
2	30.00	0.29	30.50	0.25	30.00	0.50

Each value represents the mean of determinations at 2 sites.

* Skin biopsy taken from these animals for histological studies.

Table 2. Tissue Heterophil and Eosinophil Response in DNCB-Treated Duck Skin

Duck number	24 hours after challenge				48 hours after challenge			
	Superficial dermis		Deep dermis		Superficial dermis		Deep dermis	
	HP	EP	HP	EP	HP	EP	HP	EP
1	51.93	5.77	30.15	3.35	28.08	3.12	15.66	1.74
2	50.13	5.57	25.92	2.88	30.06	3.34	15.93	1.77
3	51.66	5.74	27.00	3.00	28.35	3.15	16.29	1.81
Mean (\pm SE)	51.24 \pm 0.97	5.69 \pm 0.08	27.69 \pm 1.79	3.08 \pm 0.20	28.83 \pm 0.85	3.20 \pm 0.10	15.96 \pm 0.26	1.77 \pm 0.03
Control	1.17	0.13	0.27	0.03	0.92	0.09	0.26	0.03

Mean(\pm) number of heterophils and eosinophils per 10 microscopic fields ($\times 100$).
HP, heterophil; EP, eosinophil.

後)이었으며, 두께의 增加는 平均 1.18 \pm 0.41mm(24時間後)와 1.04 \pm 0.28mm(48時間後)이었다. 이러한反應은 3日後까지 계속되다가 점차 소멸되기 始作하여 6~7日後에 正常으로 回復되었고 痛症은 느끼지 않았으나 搔痒症은 持續되었다.

攻擊 24時間後에 採取된 皮膚生檢材料를 病理組織學的으로 觀察한 結果를 보면 上部眞皮層에서 부터 深部眞皮層까지 炎症細胞의 浸潤이 觀察되었는데 深部眞皮層 보다 上部眞皮層에 더 많이 浸潤되어 있었다(Fig.

2). 攻擊 48時間後의 組織學的 所見은 24時間後의 所見에 비하여 炎症性 細胞浸潤의 減少가 認定되었다(Fig. 3).

免疫組織化學的 檢索으로 上部眞皮層에서 觀察된 heterophil은 平均 51.24 \pm 0.97개, 好酸球는 5.69 \pm 0.08개였고, 深部眞皮層에서는 heterophil이 平均 27.69 \pm 1.79개, 好酸球는 平均 3.08 \pm 0.20개로서 深部眞皮層보다 上部眞皮層에서 細胞浸潤이 더욱 顯著하였다(Table 2 및 Fig. 4, 5).

Table 3. Biometry of the Skin Before and After Sensitization with DNCB in the Chicken

Chicken number	Before challenge		24 hours after challenge		48 hours after challenge	
	Diameter(mm)	Thickness(mm)	Diameter(mm)	Thickness(mm)	Diameter(mm)	Thickness(mm)
1	30.00	0.49	52.50	1.36	55.50	1.33
2*	30.00	0.56	52.00	1.23	52.00	1.10
3	30.00	0.55	58.00	1.58	56.60	1.20
4*	30.00	0.50	58.50	1.20	55.90	1.07
5	30.00	0.48	61.75	2.13	55.20	1.48
6*	30.00	0.49	69.85	1.31	72.00	1.03
7	30.00	0.46	67.80	2.33	59.50	1.60
8*	30.00	0.48	59.15	1.89	67.00	1.27
9	30.00	0.55	76.53	2.01	59.85	1.59
10	30.00	0.50	73.25	2.22	62.10	1.47
Mean (\pm SE) increase after challenge			32.93 \pm 8.07	1.22 \pm 0.43	29.57 \pm 5.76	0.81 \pm 0.22
Control						
1	30.00	0.49	30.00	0.35	29.54	0.50
2*	30.00	0.47	30.00	0.35	30.00	0.40

Each value represents the mean of determinations at 2 sites.

* Skin biopsy taken from these animals for histological studies.

Table 4. Tissue Heterophil and Eosinophil Response in DNCB-Treated Chicken Skin

Chicken number	24 hours after challenge				48 hours after challenge			
	Superficial dermis		Deep dermis		Superficial dermis		Deep dermis	
	HP	EP	HP	EP	HP	EP	HP	EP
1	47.25	5.25	25.56	2.84	26.46	2.94	18.90	2.10
2	45.63	5.07	20.25	2.25	31.41	3.49	22.86	2.54
3	47.88	5.32	27.90	3.10	27.00	3.00	17.46	1.94
Mean(±SE)	46.92±0.95	5.21±0.10	24.57±3.20	2.73±0.36	28.29±2.22	3.14±0.50	19.74±2.28	2.19±0.25
Control	0.72	0.08	0.36	0.04	0.52	0.05	0.34	0.03

Mean(±SE) number of heterophils and eosinophils per 10 microscopic fields(×100).
HP, heterophil; EP, eosinophil.

電子顯微鏡의 檢索에서 好酸球의 構造는 典型的인 2葉과 electron dense core을 함유한 많은 顆粒을 가지고 있었으며 核物質의 外觀은 뚜렷한 異型이었다(Fig. 6).

닭에서의 皮膚反應은 Table 3과 같았다. 즉 攻擊당한 部位의 皮膚直徑 增加는 平均 32.93±8.07mm(24時間後)와 29.57±5.76mm(48時間後)이었으며 두께의 增加는 平均 1.22±0.43mm(24時間後)와 0.81±0.22mm(48時間後)이었다. 이러한 反應은 3日後까지 계속되었다가 점차 소멸되기 시작하여 6~7日後에 正常으로 回復되었고 痛症은 느끼지 않았으나 搔痒症은 持續되었다.

攻擊 24時間後에 採取된 皮膚生檢材料를 病理組織學的으로 觀察하여 본 結果 주로 眞皮層에서 炎症性細胞의 浸潤이 觀察되었는데 深部眞皮層 보다 上部眞皮層에 더 많은 炎症性細胞의 浸潤을 볼 수 있었으며(Fig. 7), 이들 細胞는 주로 heterophil과 好酸球이었다(Fig. 9, 10). 浸潤細胞를 分別計算하여 본 結果 上部眞皮層에서 攻擊 24時間後에 觀察된 heterophil은 平均 46.92±0.95개, 好酸球은 5.21±0.10개 었으며, 深部眞皮層에서는 heterophil이 平均 24.57±3.20개, 好酸球가 2.73±0.36개로서 深部眞皮層 보다 上部眞皮에서 細胞浸潤이 더욱 顯著하였다(Table 4). 攻擊 48時間後의 組織學的 所見은 24時間後의 所見과 類似하였으나 炎症性 細胞浸潤의 정도가 다소 輕微하였다(Fig. 8).

免疫組織化學의 方法으로 眞皮層에 浸潤된 炎症細胞를 分別計算하여 본 結果는 Table 4에 나타낸 바와 같이 好酸球과 heterophil이 約 1對 10의 比率로 存在하였다(Fig. 9 및 10).

電子顯微鏡下에서 觀察된 好酸球의 構造를 보면 典型的인 2葉狀을 나타내면서 脫顆粒된 상태였다(Fig. 11).

考 察

DNCB를 鳥類에 適用한 例는 비교적 드물어서 最近에 닭^{1,10)}에서 報告한 것을 보면 2週間 週3回 感作시키고 그후 2週만에 다시 攻擊量을 適用하고 있고, 오리에 適用한 例는 찾아보기 어려운 實情이다. 그밖에 소^{6,13)}, 돼지¹²⁾ 및 고양이¹⁵⁾에 적용한 예에서도 感作回數나 適用量이 相異한 點에 비추어 鳥類에서도 感作回數와 適用量을 決定할 必要性이 認定되었다. 그래서 著者 등은 豫備實驗을 實施하였던 바, 기니피그는 달리 1% DNCB 0.2ml로 單 1回 感作시키고 14日後에 同量으로 攻擊하여 가장 만족스러운 結果를 얻을 수 있었다.

오리 및 닭에서 肉眼的으로 觀察된 皮膚의 直徑 및 두께의 腫脹 정도는 오리에서 보다 닭에서 더 甚하게 나타났다. 病理組織學的 所見은 오리와 닭에서 類似하게 나타났는데 深部眞皮層 보다 上部眞皮層에 더 甚한 炎症細胞의 浸潤이 認定되었으며 細胞의 浸潤은 닭에서 보다 오리에서 多少 많았다. 浸潤細胞는 주로 heterophil이었고 약간의 好酸球가 混在하고 있었으며 heterophil 對 好酸球의 比率는 約 10 對 1이었다. 浸潤된 細胞는 주로 單核細胞였으며 好中球은 그 數가 훨씬 적다는 哺乳類에서의 組織所見^{6,12,13,15,22)}과는 크게 달랐으며 닭^{1,10)}에서의 結果와는 類似함을 알 수 있었다.

앞에서 指摘한 바와 같이 鳥類의 遲延型皮膚過敏症에서 局所에 浸潤되는 細胞는 單核細胞가 아닌 顆粒球이었다.^{1,10)} 따라서 顆粒球 중에서도 어떤 細胞가 관여하는 가를 알아보기 위한 시도는 오래전부터 있었으며¹¹⁾, 최근에야 免疫組織化學의 方法에 의하여 heterophil과 好酸球가 浸潤되어 있는 것으로 밝혀졌다.¹⁰⁾ 본

實驗에서는 免疫組織化學의 方法과 함께 電子顯微鏡으로 好酸球의 存在를 確認하였으며, 지금까지 對象動物이 아니었던 오리에서도 닭에서와 類似한 反應이 나타나고 있음이 밝혀졌다. 이 好酸球의 存在는 鳥類에서의 遲延型皮膚過敏症의 初期에 好酸球가 重要한 역할을 한다는 종래의 報告⁷⁾와 연관지어 볼 때 흥미로운 결과라 할 수 있으며 이들의 역할에 관하여는 免疫學的인 面에서의 觀察이 이루어져야 하리라고 생각한다.

結 論

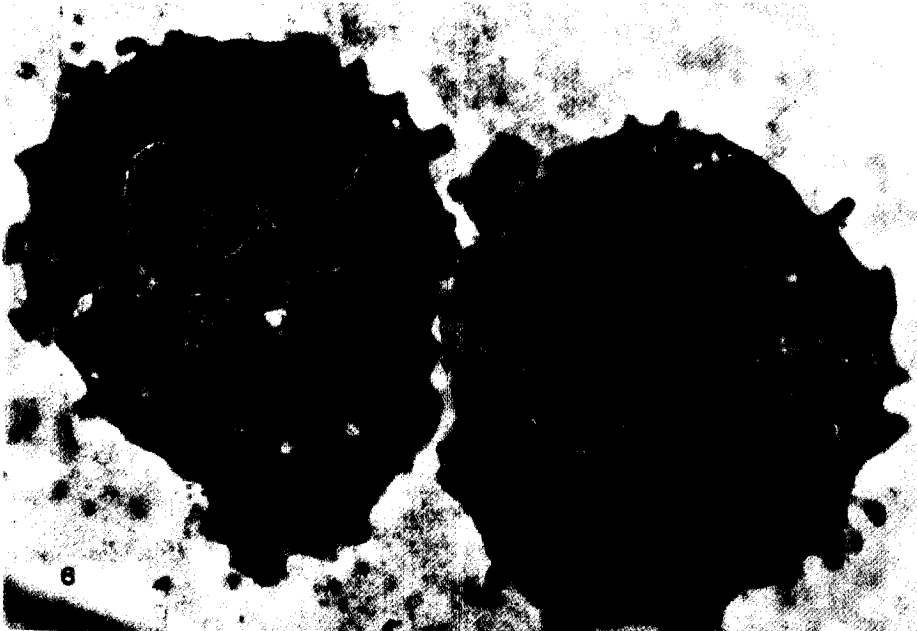
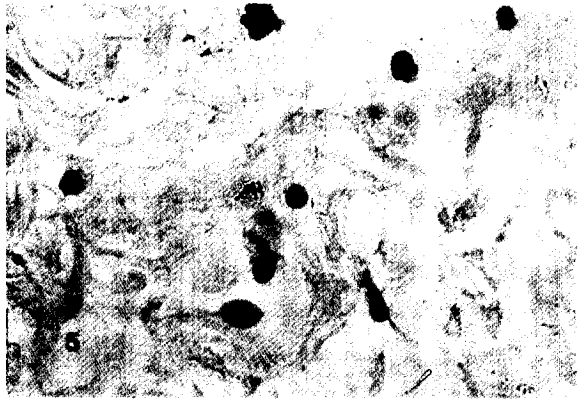


細胞性免疫을 測定하기 위하여 오리와 닭에 DNCB

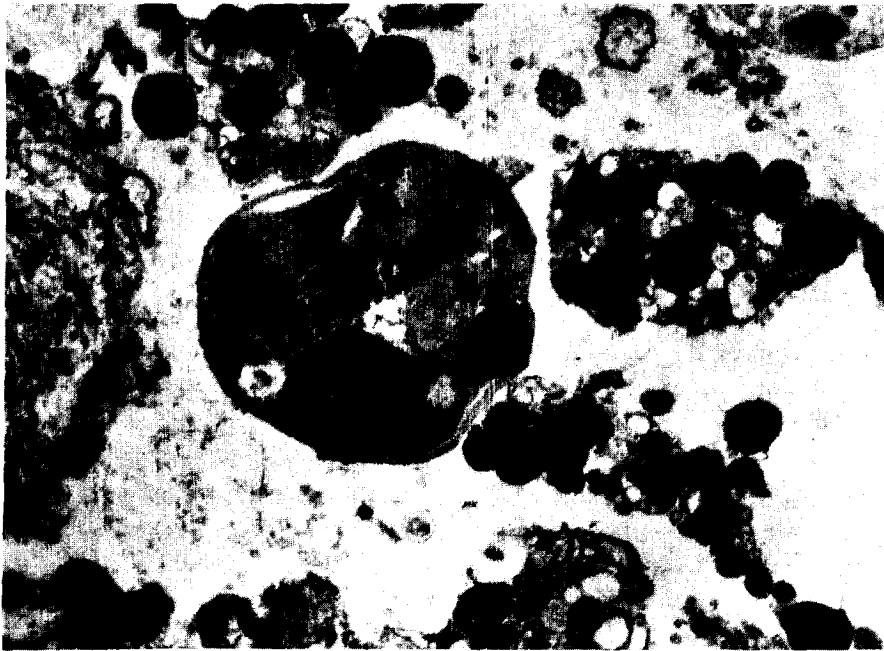
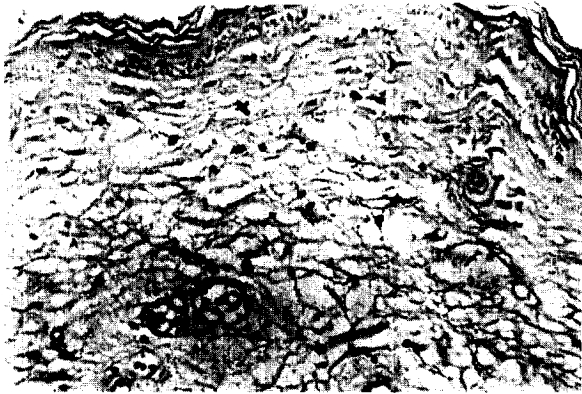

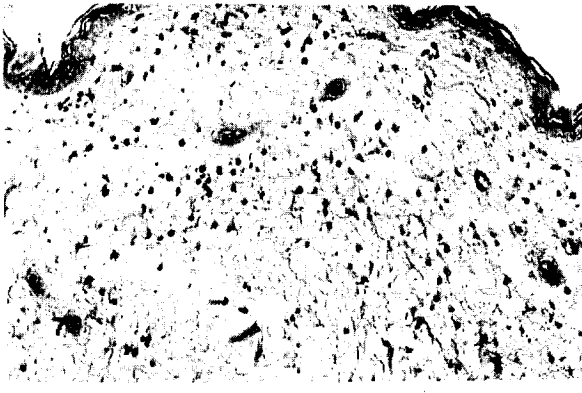
를 適用하였다. 動物은 1회에 感作되었으며 同一한 量으로 攻擊하여 두드러진 反應을 일으킬 수 있었고, 오리에서 보다 닭에서 反應이 더 크게 나타났다. 反應은 攻擊後 24時間에 最高에 達하였고 그 後에는 점차 消失되었다.

反應의 初期에 關與된 細胞는 主로 heterophil과 好酸球였다. 나타난 肉眼的 및 病理組織學的 反應은 特徵的인 遲延型皮膚過敏反應이었다.

Legend for Figures

- Fig. 2. The skin of the duck challenged with DNCB showing moderate infiltration of inflammatory cells in the dermis 24 hours after challenge. H-E. $\times 100$.
- Fig. 3. Duck skin 48 hours after challenge with DNCB. Cell infiltrations are less severe than those noted at 24 hours after challenge. In the superficial dermis there is intracellular oedema. H-E. $\times 100$.
- Fig. 4. The skin of the duck challenged with DNCB showing eosinophils (brown) and heterophils (blue) in the dermis 24 hours after challenge. Modified immuno-peroxidase stain. $\times 400$.
- Fig. 5. The skin of the duck challenged with DNCB showing eosinophils (brown) and heterophils (blue) in the dermis 24 hours after challenge. Modified immuno-peroxidase stain. $\times 1,000$.
- Fig. 6. Electron micrograph of eosinophils in the duck skin 24 hours after challenge with DNCB. The cell has a typical bilobed appearance with numerous granules containing an electrondense core. There is considerable heterogeneity in the appearance of the core material. $\times 12,000$.
- Fig. 7. The skin of the chicken challenged with DNCB showing moderate infiltration of inflammatory cells in the dermis 24 hours after challenge. H-E. $\times 200$.
- Fig. 8. Chicken skin 48 hours after challenge with DNCB. Cell infiltrations are less severe than those noted at 24 hours after challenge. In the superficial dermis there is intracellular oedema. H-E. $\times 200$.
- Fig. 9. The skin of the chicken challenged with DNCB showing eosinophils (brown) and heterophils (blue) in the dermis 24 hours after challenge. Modified immuno-peroxidase stain. $\times 400$.
- Fig. 10. The skin of the chicken challenged with DNCB showing eosinophils (brown) and heterophils (blue) in the dermis 24 hours after challenge. Modified immuno-peroxidase stain. $\times 1,000$.
- Fig. 11. Electron micrograph of an eosinophil in the chicken skin 24 hours after challenge with DNCB. The cell has a typical bilobed appearance with degranulation. $\times 8,400$.





參考文獻

1. Awadhiya, R. P., Vegad, J. L. and Kole, G. N. : Eosinophil leukocytic response in dinitrochlorobenzene skin hypersensitivity reaction in the chicken. *Avian Path.* (1982) 11:187.
2. Catalona, W. J., Sample, W. F. and Chretien, P. B. : Lymphocyte reactivity in cancer patients: Correlation with tumor histology and clinical stage. *Cancer* (1973) 31:65.
3. Catalona, W. J. and Chretien, P. B. : Abnormalities of quantitative dinitrochlorobenzene sensitization in cancer patients: Correlation with tumor stage and histology. *Cancer* (1973) 31:353.
4. Ham, A. W. and Cormack, D. H. : *Histology* 8th ed. Philadelphia U. S. A. (1979) pp. 287~288.
5. Hsu, S. M., Raine, L. and Fanger, H. : The use of avidin-biotinperoxidase complex(ABC) in immunoperoxidase techniques: A comparison between ABC and unlabeled antibody(PAP) procedures. *J. Histochem. Cytochem.* (1981) 29:577.
6. Jennings, P. A. : Leucocyte adherence inhibition :A microassay demonstrating antigen recognition in cattle. *Res. Vet. Sci.* (1979) 26:111.
7. Jubb, K. V. F., Kennedy, P. C. and Palmer, N. : *Pathology of Domestic Animals*, 3rd ed. San Diego U. S. A. (1985) pp. 88~89.
8. Karnovsky, M. J. : A formaldehyde glutaraldehyde fixative of high osmolarity for use in electron microscopy. *J. Cell Biol.* (1965) 27:137A.
9. Luft, J. H. : Improvement in epoxy resin embedding methods. *J. Biophysiol. Biochem. Cytol.* (1961) 9:409.
10. Maxwell, M. H. : Histochemical identification of tissue eosinophils in the inflammatory response of the fowl (*Gallus domesticus*). *Res. Vet. Sci.* (1984) 37:7.
11. Moriarty, G. C. and Unabia, G. : Application of the avidin-biotin-peroxidase complex(ABC) method to the light microscopic localization of pituitary hormones. *J. Histochem. Cytochem.* (1982) 30:713.
12. Rajan, A., Vikramreddy, M., Sreekumaran, T., Valsas, K. V. and Vikayan, N. : Evaluation of the cell mediated immune response in pigs using 2,4-dinitrochlorobenzene. *Vet. Res.* (1982) 110:173.
13. Reddi, M. V., Rajan, A. and Sulochana, S. : Evaluation of the cell mediated immune response in cattle induced by 2,4-dinitrochlorobenzene. *Vet. Immunol. Immunopath.* (1981) 2:483.
14. Reynolds, E. S. : The use of lead citrate at high pH as an electronopaque stain in electron microscopy. *J. Cell Biol.* (1963) 17:208.
15. Schultz, K. T. and Maguire, H. C. : Chemically-induced delayed hypersensitivity in the cat. *Vet. Immunol. Immunopath.* (1982) 3:585.
16. Silberberg, I., Baer, R. L. and Rosenhal, S. A. : The role of Langerhans cells in allergic hypersensitivity: A review of findings in man and guinea pig. *J. Invest. Dermatol.* (1976) 66:210.
17. Stites, D. P. : *Clinical Laboratory Methods for Detection of Cellular Immune Function*. In *Basic and Clinical Immunology* edited by Stites, D. P., Stobo, J. D., Fudenberg, H. H. and Wells, J. V., 5th ed. Lange, California (1984) pp. 353~354.
18. Taylor, C. R. : Immunoperoxidase techniques. Practical and theoretical aspects. *Arch. Pathol. Lab. Med.* (1978) 102:113.
19. Willoughby, D. A., Walters, M. N. I. and Spector, W. G. : Lymph node permeability factor in the dinitrochlorobenzene skin hypersensitivity reaction in guinea pigs. *Immunology* (1965) 8: 578.
20. Yamashida, S. and Barka, T. : Localization of peroxidase activity in the developing submandibular gland of normal and isoproterenol treated rats. *J. Histochem. Cytochem.* (1972) 20:855.
21. 姜鍾鳴, 金箕洪 : 免疫過酸化酵素法을 이용한 免疫組織學的 染色方法. *대한임상병리학회지* (1981) 1: 141.
22. 李採路, 李政吉, 李周默 : 기니픽에 있어서 實驗的 앨러지性接觸性皮膚炎. *大韓獸醫學會誌* (1984) 24: 169.